

動注療法により腹腔内穿孔をきたした 膀胱扁平上皮癌の1例

大阪厚生年金病院泌尿器科（部長：桜井 勲）
滝内 秀和・菅尾 英木・横川 潔
高寺 博史・桜井 勲

A CASE OF INVASIVE SQUAMOUS CARCINOMA OF THE URINARY BLADDER PERFORATED INTRAPERITONEALLY AFTER INTRA-ARTERIAL CHEMOTHERAPY

Hidekazu TAKIUCHI, Hideki SUGAO, Kiyoshi YOKOKAWA,
Hiroshi TAKATERA and Tsutomu SAKURAI
From the Department of Urology, Osaka Koseinenkin Hospital
(Chief: Dr. T. Sakurai)

We report a case of invasive squamous cell carcinoma of the urinary bladder, which was perforated intraperitoneally after intra-arterial chemotherapy. The patient was a 67-year-old woman complaining of macrohematuria and body weight loss. After thorough examination, the diagnosis of clinical stage C of squamous cell carcinoma of urinary bladder was made. At first, balloon occluded intra-arterial infusion with 80 mg, cis-dichlorodiamine platinum 10 mg mitomycin C and 1 mg vincristine was performed, followed by radiotherapy and 15 mg bleomycin injection. On the 5th day, the patient fell into shock with abdominal expansion, and bladder perforation into peritoneal cavity was confirmed by rapid cystography. Emergency cystohysterectomy and drainage were performed. Resected bladder had a large defect on its posterior wall, and tumor had fallen into severe necrosis. Since January, 1986 we performed balloon occluded intra-arterial infusion of anti-neoplastic drugs for 3 other cases. We obtained a partial response for 2 of these cases. The outcome of intra-arterial chemotherapy in our hospital is also reported.

Key words: Primary squamous cell carcinoma, Bladder cancer, Intra-arterial chemotherapy

緒 言

扁平上皮癌は膀胱癌の組織型のなかでは5～8%と少なく、予後不良とされている。今回われわれは進行性の原発性膀胱扁平上皮癌に対し、抗癌剤動脈内注入が有効であった1例を経験したので、若干の文献的考察を加え報告する。

症 例

患者：67歳，女性
主訴：血尿，体重減少
家族歴・既往歴：特記事項なし
現病歴：1985年9月より頻尿を自覚し，翌月血尿を認めたが放置。12月近医受診し膀胱超音波検査を受

け，膀胱腫瘍を疑われて，12月18日当科初診となる。

現症：身長 147 cm，体重 53 kg（4カ月間で4kgの体重減少）。頸部・腋窩部・鼠径部表在性リンパ節は触知せず。胸腹部には異常所見を認めず。

検査成績：血液所見；RBC $376 \times 10^4/\text{mm}^3$ ，WBC $9,900/\text{mm}^3$ ，Hb 11.5 g/dl，Ht 36.0%，血小板 $31.0 \times 10^4/\text{mm}^3$ ，血液生化学；GOT 64 IU/l，GPT 102 IU/l，AIP 90 IU/l，LDH 213 IU/l， γ -GTP 23 IU/l，LAP 181 IU/l，ch-E 0.71 IU/l，BUN 16 mg/dl，Cr. 1.4 mg/dl，尿酸 6.1 mg/dl，Na 145 mEq/l，K 4.6 mEq/l，Cl 110 mEq/l，Ca 9.4 mg/dl，蛋白分画；T.P. 7.4 g/dl，A/G 比 1.32，Alb. 56.8%， α_1 -glob. 3.8%， α_2 -glob. 11.5%， β -glob. 7.3%， γ -glob. 20.6%，尿所見；淡黄色混濁 pH 7.0，糖（-），蛋白

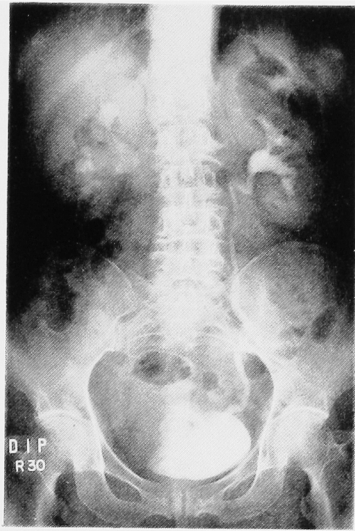


Fig. 1. 膀胱右側壁の不規則な陰影欠損と、右腎に軽度の水腎症を認める。

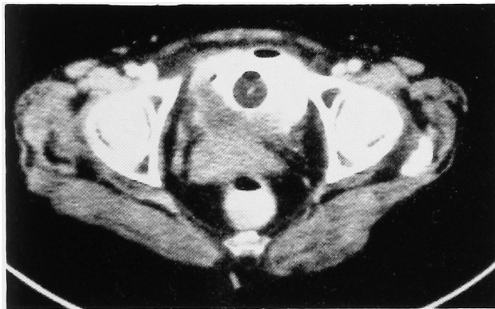


Fig. 2. 膀胱の壁は広範囲にわたり不規則に肥厚しており、腫瘍の膀胱筋層外浸潤が推測される。

(+)、潜血(卅)、沈査；RBC 10~15/hpf, WBC 無数/hpf, 扁平上皮 15~20/hpf. 細菌(卅)、尿培養で *Streptococcus faecalis*, *E. Coli* をそれぞれ 10^7 /ml 認めた。尿細胞診；炎症所見が強い。扁平上皮 Papanicolaou class II

X線学的検査；胸部X線像には異常陰影認めず。DIP；右腎に水腎症を認め、膀胱右側壁にfilling defectを認める (Fig. 1)。CT；広範囲にわたり壁は不整に肥厚しており、膀胱筋層外まで浸潤する腫瘍を認める (Fig. 2)。膀胱鏡所見；腫瘍部はおがくず様の壊死組織が認められ、正常粘膜は認められなかった。核医学的検査；骨シンチグラム正常

膀胱鏡検査時に行なった膀胱腫瘍生検で keratinizing squamous cell carcinoma との診断を得た。以上より primary advanced squamous cell carcinoma of urinary bladder と診断し、抗癌剤の動注療法を目的に1986年1月7日、内腸骨動脈造影を施行

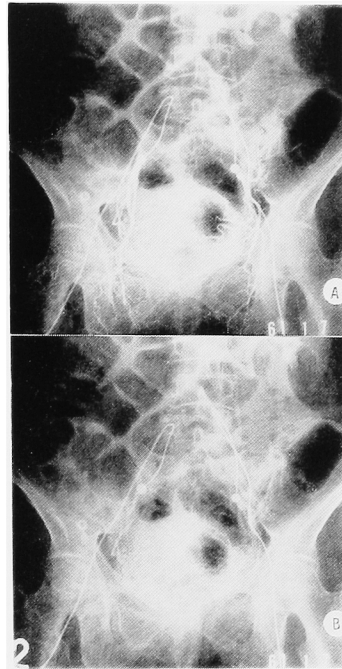


Fig. 3A；内腸骨動脈造影の動脈相で阻大な腫瘍血管が認められる。
B；内腸骨動脈造影の静脈相では腫瘍と一致する部位に tumor stain が認められる。

した。動脈相で粗大な腫瘍血管を認め、静脈相では tumor stain を認めた (Fig. 3A, B)。動脈造影施行後、大臀動脈より末梢側で balloon をふくらませてカテーテルを留置した。放射線照射開始翌日より動脈留置カテーテルから CDDP 80 mg, MMC 10 mg, VCR 1 mg の投与を行なった (Fig. 4)。CDDP は24時間かけて投与を行なったため、翌日の放射線照射は施行できなかったが、放射線治療4日目より bleomycin 15 mg の筋肉注射も併用した。放射線治療5日目の深夜、急に尿量が減少し同時に腹部膨満をきたした。翌日膀胱造影で腹腔への溢流像を認め (Fig. 5)、症状からも膀胱壁の腹腔内穿孔が疑われたため、ショックに対する救命処置の後、緊急手術を施行した。

手術所見・腹腔には約 2,000 ml の黄白色液の貯留があり、腹腔に面した膀胱後面に大きな欠損部が存在した。その周辺部の腫瘍は壊死に陥っていた。子宮も含め膀胱全摘除術を施行し、両側尿管皮膚瘻造設術にて尿路変更を行なった。

摘出標本：術前 CT で認められた腫瘍は、ほとんど壊死に陥っており、特に後壁の変化は著明であった。ゾンデで示す部位が膀胱壁穿孔部であるが、この部位周辺の壁は極度に非薄化していた (Fig. 6)。

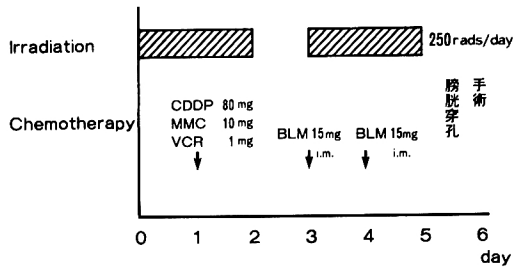


Fig. 4

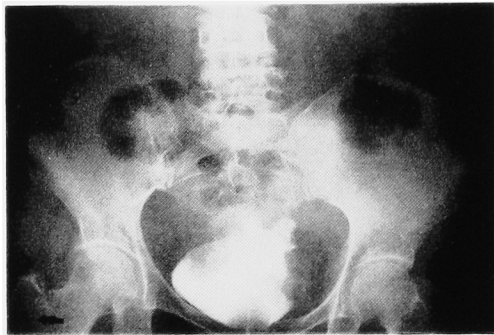


Fig. 5. 膀胱内へ注入した造影剤の腹腔内溢流像が認められた。

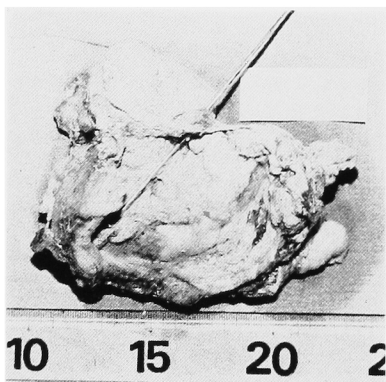


Fig. 6. ソンデは膀胱壁の穿孔部を示す。広範囲にわたり腫瘍は壊死に陥っている。

病理標本：角化の著明な高分化型扁平上皮癌で、広範囲にわたり壊死に陥っている。また腫瘍以外の粘膜部分は、角質化を伴う扁平上皮で被われていた (Fig. 7)。

手術後 DIC を合併したが、FOY・血小板輸血で順調に回復し、手術後84日目に無事退院した。手術後11カ月目の現在、外来で経過観察中であるが、特に再発の徴候は認めていない。

考 察

原発性膀胱扁平上皮癌は、膀胱癌の5～8%を占

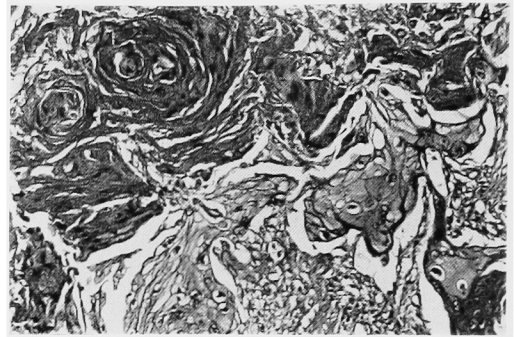


Fig. 7. 摘除標本の比較的壊死を免れた部位の組織像で、角化の著明な高分化型の扁平上皮癌が認められる。

め、前癌状態としての leucoplakia に続き発症することが多く、長期のカテーテル留置や結石の存在に伴う慢性炎症が関与するとされる¹⁾。われわれの症例も粘膜が扁平上皮に置きかわっていたことより leucoplakia に続いて、扁平上皮癌を発症した可能性が強く示唆された。

予後は来院時すでに high stage であることが多く、したがって移行上皮癌の予後と比べて不良であるとされている²⁾。治療法としては、①手術療法、②放射線療法、③化学療法への3つに大別される。手術療法のなかには膀胱部分切除術、TUR-Bt、膀胱全摘術があげられる。田代ら³⁾は28例の膀胱扁平上皮癌について検討し、膀胱全摘術が膀胱保存の手術に比べて予後のよいことを示唆した。

Richie ら⁴⁾も原発性膀胱扁平上皮癌に対し、膀胱全摘除術を施行し48%の5年生存率とよい成績を報告している。

放射線療法に関して、Johnson ら⁵⁾は stage B, C の患者に対して 5,000 rads の照射を行ない、5年生存率はわずか17%と報告している。原発性膀胱扁平上皮癌に対する放射線療法の適用については、その誘因や組織型について十分な検討を要する。ビルハルツ吸虫症に起因する膀胱扁平上皮癌の場合、外科手術のみの群と放射線療法併用群との間には、明らかに生存率に差があり、放射線照射併用が勧められる⁶⁾。しかし verrucous form の扁平上皮癌に関しては放射線照射が浸潤型への transformation をひきおこす可能性があり、この場合放射線照射は禁忌とされる⁷⁾。放射線照射は手術療法に際し、施行されることが多く、放射線療法と手術療法の併用がよい⁸⁾との報告もあるが詳細は今後の検討を待たねばならない。

化学療法については以前より bleomycin 投与での報告例は存在するが、その効果はあまりかんばしいも

Table 1

Patient No-Age-Sex	Clinical stage	Other therapy	Operation	Pathological stage	Clinical response	Interval free of disease
1-67-♀	T ₃ b	Radiation	Total cystectomy	pT ₃ bNxMo SCC	Partial	11 Months
2-41-♂	T ₁	—	TUR-Bt	pT ₁ NxMo TCC grade II	Non-response	10 Months
3-74-♂	T ₃ b	Radiation	Total cystectomy	pT ₃ aNoMo TCC grade III	Partial	8 Months
4-77-♀	T ₃ b	Radiation	Total cystectomy	pT ₁ bNoMo TCC grade III	Partial	5 Months

のではない³⁾。近年 cis-platinum が現われて以来、様々の部位の扁平上皮癌に対して用いられるようになり、よい成績が報告されつつある。今回われわれは、婦人科悪性腫瘍化学療法研究会の分会で、子宮頸癌委員会が1985年11月に試案した化学療法のうちMOP療法(mitomycin, oncovin, cis-platinum)を参考に動脈内注入を行なった⁸⁾。同時に放射線照射とbleomycinの併用を行ない、動注後5日目に膀胱壁穿孔をきたした。

膀胱移行上皮癌に対しては、最近CDDP, MMC, ADMによる動脈内注入療法のよい成績が報告されつつあり、当施設でも今回報告した症例を除いた計3例に施行しうち2例に有効であった(Table 1)。動脈内注入療法の利点は、①目的臓器に高濃度に抗癌剤を作用させ得ること、②ある濃度以上の領域が拡大されることなどである。今回われわれが行なった阻血動注化学療法は、①膀胱全摘除術適用症例への術前化学療法、②手術不能症例における姑息的化学療法、③TUR適用症例の拡大の3点を目的としている⁹⁾。またCDDPに関しては、静脈内投与と比べても、末梢血中の濃度や転移巣に対する効果も変わらない¹⁰⁾ことから、当施設ではCDDPを中心とした阻血動注化学療法の症例を、今後も重ねていく方針である。

結 語

抗癌剤の動脈内抗与は、やや手技が複雑なこともあり、一般的には行なわれていないが、最近本治療法によりよい成績が報告されつつあり、進行性の膀胱腫瘍には推奨されべき治療法であると考ええる。

文 献

1) Droller MJ: Transitional Cell Cancer: Up-

per Tracts and Bladder, Campbell's UROLOGY, Walsh PC, Gitters RF, Perlmutter AD and Stamey TA, 5-th edition, Vol 2, pp 1406~1407, W.B. Saunders Company, Philadelphia, 1986

- 2) 田代和也・大石幸彦・町田豊平：膀胱扁平上皮癌22例の臨床的観察。臨泌 34：1069~1072, 1980
- 3) Rundle JSH, Hart AJL, McGeorge A, Smith LS, Malcolm AJ and Smith PM: Squamous Cell Carcinoma of Bladder. A Review of 114 Patients. Br J Urol 54: 522~526, 1982
- 4) Richie JP, Waisman J, Skinner DG and Dretler SP: Squamous Carcinoma of The Bladder: Treatment by Radical Cystectomy. J Urol 115: 670~672, 1976
- 5) Johnson DE, Schoenwald MB, Ayala AG and Miller LS: Squamous Cell Carcinoma of the Bladder. J Urol 115: 542~544, 1976
- 6) Chevlen EM, Awwad HK, Ziegler JL and Elsebai I: Cancer of the Bilharzial Bladder. Int J Radiat Oncol Biol Phys 5: 921~926, 1979
- 7) Olsen S: The bladder, Tumors of the Kidney and Urinary Tract, Olsen S, 1-st edition, pp 174~178, Munksgaard, Copenhagen, 1984
- 8) 子宮頸癌委員会：婦人科悪性腫瘍化学療法研究会子宮頸癌化学療法(第三次)実施要項, 1985
- 9) 吉田利彦・新家俊明・小川隆敏・上門康成・平野敦之・大川順正・光実 淳・川端 衛・山田龍作：膀胱癌における補助療法としての阻血動注化学療法への応用。日癌治 19：358, 1984
- 10) Maatman TJ, Monte JE, Bukowski RM, Risins B and Geisinger M: Intra-arterial chemotherapy as an adjuvant to surgery in transitional cell carcinoma of the bladder. J Urol 135: 256~260, 1986

(1986年12月8日受付)