泌尿紀要33巻12号
1987年12月

新しく開発された超音波砕石装置の使用経験

東京医科大学泌尿器科学教室（主任：三木　誠教授）
秋鹿　唯男・三木　誠・間宮　良美・松本　哲夫
平田　亨・清水　弘文・栃本　真人・伊藤　貴章

CLINICAL EXPERIENCE OF THE NEWLY DEVELOPED ULTRASOUND LITHOTRIPTER

Tadao AIKA, Makoto MIKI, Yoshimi MAMIYA, Tetsuo MATSUMOTO, Toru HIRATA, Hirobumi SHIMIZU, Masato TOCHIMOTO and Takaaki ITO

From the Department of Urology, Tokyo Medical College
(Director: Prof. M. Miki)

At present, to perform percutaneous nephrolithotomy (PNL), the ultrasound lithotripter (US) is most widely used, permitting simultaneous breakup of a calculus and suction of fragments. Recently, we have used the OLYMPUS LUS (oscillation frequency 23 kHz, maximum amplitude 60 μm) in 24 cases of renal calculi (including 6 staghorn and 5 multiple), 4 cases of ureteral calculi and 2 cases of reno-ureteral calculi. Although the degree of breakability varied depending on the substance of the calculi, cystine calculi, generally deemed relatively hard, could also be fragmented. The calculi which were found in the ureter were all situated in the upper portion of the ureter. Direct access by the US probe was possible in 1 case, but in 5 other cases the electrohydraulic lithotripter (EHL) was applied first and larger fragments blasted back into the pelvis were broken up and suctioned with the US. Residual calculi were recognized in 4 cases of 6 staghorn calculi and 2 cases of 5 multiple calculi, all of which were found within calyces and were small enough to allow spontaneous passage. In all the other 24 cases, calculi were destructed and removed with the US.

We consider that most renal and ureteral calculi can be broken up and suctioned with the US, virtually regardless of the kind of substance, as long as they are situated in the areas accessible by the US probe. The 60 μm amplitude hardly posed any risk of serious injury to the renal parenchyma, not to mention the pelvic mucosa.

Key words: Percutaneous nephrolithotomy, Ultrasound lithotripter, Renal calculi, Ureteral calculi

はじめに

経皮的腎切石術（percutaneous nephrolithotomy, 以下 PNL と略）に際し，使用される砕石装置としては，超音波砕石器（ultrasound lithotripter, 以下 US と略），電気水圧砕石器（electrohydraulic lithotripter, 以下 EHL と略），レーザーなどがある．しかし現状では，砕石と同時に砕石片を吸引除去できる US が最も安全確実な装置と考えられ，広く利用されている[1,2]．

今回新しく開発された US を臨床例30例に使用し，その砕石能，吸引集石能，安全性などを検討したので報告する．

対象と方法

対象は，1985年5月から1986年3月までの間に東京医科大学泌尿器科で受診し，腎および尿管結石のため手術を必要とした30症例である．男性18例，女性12例で，最年少は29歳，最年長は75歳，平均47.5歳であった．30症例のうち，腎結石は24例（うちサンゴ状結石6例，多発結石5例），尿管結石4例，腎尿管結石2例で，右側15例，左側14例，両側1例であった．

なおこれらの症例では，結石はすべてX線フィルム上で1.0×0.6 cm 以上であり，自然排石は期待できなかった．また肝機能障害や出血傾向のある例はなかった．



Fig. 1. 使用した超音波砕石装置

サンゴ状結石などで尿路感染があきらかなものは，術前に化学療法を行なってから PNL を実施した．

使用した装置は，OLYMPUS LUS（Fig. 1）で振動周波数 23 KHz，最大振幅 60 μm のものである．励振方式は電歪で，振動振幅調整は3段階 18，32，50 Watt（以下それぞれ出力レベル1，2，3と表現）の切換えが可能，吸引はローラーポンプによる可変方式（200，500，750 ml/min の3段階，以下それぞれ吸引レベル1，2，3と表現）である．砕石プローブは原則として外径 3.4 mm，内径 2.2 mm，有効長 430 mm のものを使用した．

砕石に際しては，生理食塩水灌流下でプローブ先端を結石に密着するようにし，出力は原則的にレベル3（振幅 60 μm、23 KHz）を使用，吸引はレベル1を使用した．

US による砕石に際し，使用した腎盂鏡はすべて硬性鏡であり，16例の症例で EHL 砕石を先行使用した．また硬性鏡の届かない腎杯や尿管の結石には，軟性鏡およびその付属器も使用した．なお一期的に行なう場合は硬膜外麻酔を，二期的に砕石する場合は局所麻酔を用いた．

US の効果判定基準は，著効（目的とした結石をすべて砕石吸引除去），有効（目的とした結石の大部分を砕石吸引除去），無効（ほとんど砕石吸引除去不能）とした．また安全性の判定は，腎盂や尿管の穿孔や損傷の有無，内視鏡操作を不可能にするような出血の有無などをみて行なった．さらに全例6カ月以上経過観察し，US 使用による障害の有無，結石再発の有無を観察した．

成　　績

Table 1. は30症例についての成績をまとめたものである．US が無効であった例はなく，著効24例，有効6例であった．有効のうち4例はサンゴ状結石，2例は多発腎結石で，いずれも腎杯内に入った小結石が残ってしまった．これは US によって砕石できなかったというより，硬性鏡の到達限界によるともみられ，もし硬性鏡で到達できるところに存在したものなら当然砕石吸引除去できたと思われた．16例で EHL を併用しているが，あらかじめ EHL で砕いてから US を使用すると，手術時間の短縮になると考えて使用したか，あるいは硬性鏡と US プローブが到達できにくいところの結石を，屈曲可能な軟性鏡と EHL で砕いて US プローブの到達できるところまで移動させるために使用したものである．

US によると思われる出血穿孔による合併症はとくになく，術後の障害もなかった．

結石の成分により，砕け方に多少差があったが，一般にいわれているシスチン結石（症例9）が特に硬いとは思われなかった．むしろ燐酸 Ca＋炭酸 Ca 例（症例10）と酸性尿酸アンモニウム＋蓚酸Ca 例（症例20）の方が硬い印象をうけた．尿管に存在した結石はすべて上部尿管のもので，1例は直接 US プローブが到達できたが，他の5例では EHL で砕石し腎盂内に戻った大きな砕石片を US で砕石除去したものである．

残石は6例（症例5，10，15，20，22，26）に認められたが，いずれも腎杯内に入った小結石（0.5×0.5

Table 1.

No.	氏名	性	年齢	診断名	US 効果	US 副作用	結石成分 (%の多いものが前)	残石	合併症	術式 (併用療法)	フォローアップ結果	備考
1	H.T.	♀	56	左腎結石	著効	———	蓚酸Ca	−	———		再発(−)	
2	H.N.	♀	38	右腎尿管結石	著効	———	燐酸Ca	−	———		再発(−)	
3	M.N.	♀	56	右腎結石	著効	———	燐酸Ca＋炭酸Ca	−	———		再発(−)	
4	H.S.	♂	59	右腎結石(多発)	著効	———	蓚酸Ca＋燐酸Ca	−	———		再発(−)	
5	T.K.	♂	51	右サンゴ状結石	有効	———	蓚酸Ca＋燐酸Ca	＋	急性腎盂炎		小残石(＋)	サンゴ状結石の枝長い。
6	Y.K.	♀	65	右腎結石	著効	———	蓚酸Ca＋燐酸Ca	−	———		再発(−)	
7	T.O.	♂	33	右腎結石	著効	———	蓚酸Ca＋燐酸Ca	−	———		再発(−)	
8	H.K.	♂	46	左腎結石	著効	———	蓚酸Ca＋燐酸Ca	−	———		再発(−)	
9	M.A.	♀	34	右腎結石(多発)	著効	———	シスチン	−	———		再発(−)	
10	K.H.	♀	48	両サンゴ状結石	有効	———	燐酸Ca＋炭酸Ca	＋	急性腎盂炎	EHL併用	小残石(＋)	結石硬い
11	T.T.	♂	52	右腎尿管結石	著効	———	蓚酸Ca＋燐酸Ca	−	輸血⊕	EHL併用	再発(−)	
12	N.C.	♂	51	左腎結石	著効	———	蓚酸Ca＋燐酸Ca	−	———	EHL併用	再発(−)	
13	M.T.	♂	30	右腎結石	著効	———	蓚酸Ca＋燐酸Ca	−	———	EHL併用	再発(−)	
14	T.N.	♀	44	左尿管結石	著効	———	蓚酸Ca＋燐酸Ca	−	———	EHL併用	再発(−)	
15	N.M.	♂	40	左腎結石(多発)	有効	———	蓚酸Ca＋燐酸Ca	＋	———	EHL併用	小残石(＋)	
16	K.M.	♂	29	左腎結石	著効	———	不明	−	———		再発(−)	
17	H.E.	♂	43	左腎結石	著効	———	蓚酸Ca＋燐酸Ca	＋	———		再発(−)	
18	S.H.	♂	39	左腎結石	著効	———	不明	−	———		再発(−)	馬蹄腎合併例
19	H.T.	♂	51	左サンゴ状結石	著効	———	尿酸＋蓚酸Ca	−	輸血⊕		再発(−)	
20	Y.S.	♀	59	右サンゴ状結石	有効	———	酸性尿酸アンモニウム＋蓚酸Ca	＋	急性腎盂炎	EHL併用	小残石(＋)	結石硬い
21	T.T.	♂	54	左腎結石(多発)	著効	———	蓚酸Ca＋燐酸Ca	−	———	EHL併用	再発(−)	
22	K.A.	♀	44	左サンゴ状結石	有効	———	燐酸Ca＋炭酸Ca	＋	———	EHL併用	小残石(＋)	
23	N.M.	♂	51	右尿管結石	著効	———	不明	−	———	EHL併用	再発(−)	
24	T.S.	♀	54	左腎結石	著効	———	蓚酸Ca＋燐酸Ca	−	———	EHL併用	再発(−)	
25	M.S.	♀	34	右腎結石	著効	———	不明	−	———		再発(−)	
26	H.Y.	♂	52	右腎結石(多発)	有効	———	蓚酸Ca＋燐酸Ca	＋	急性腎盂炎	EHL併用	小残石(＋)	
27	Y.O.	♂	75	右尿管結石	著効	———	燐酸Ca＋蓚酸Ca	−	———	EHL併用	再発(−)	
28	T.Y.	♀	62	左サンゴ状結石	著効	———	燐酸Ca＋炭酸Ca	−	———	EHL併用	再発(−)	
29	I.F.	♂	37	右尿管結石	著効	———	蓚酸Ca＋燐酸Ca	−	———	EHL併用	再発(−)	
30	T.W.	♂	37	左腎結石	著効	———	蓚酸Ca＋燐酸Ca	−	———	EHL併用	再発(−)	

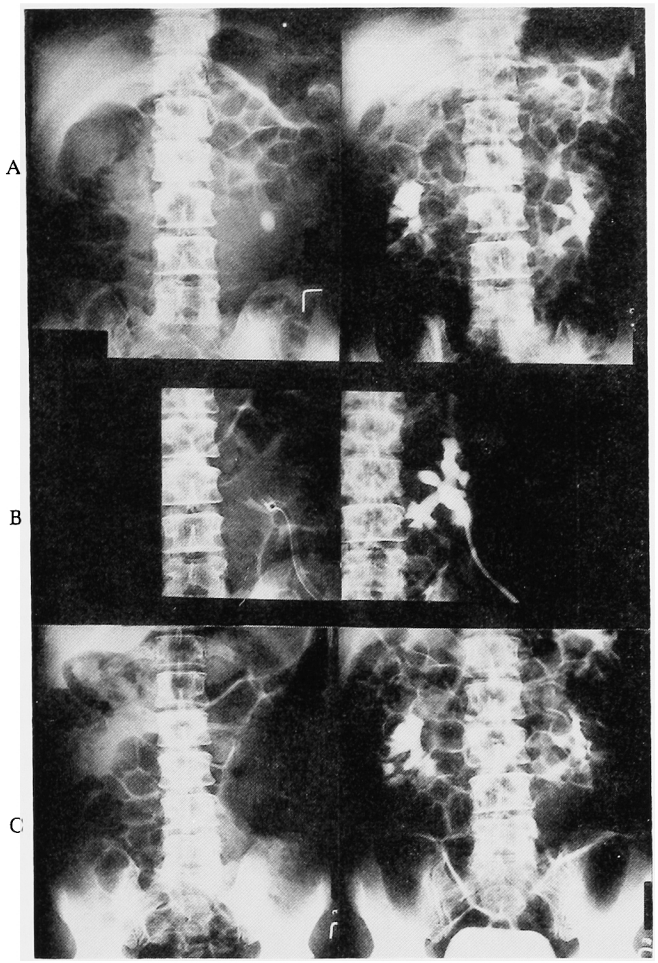

Fig. 2. 馬蹄腎の結石に対する PNL

cm 以下5例，1.0×0.6 cm 以下1例）で排石可能の大きさであり，さきに有効例として述べたものである．6カ月後に結石陰影が認められたのはこれら6例以外にはなく，うち1例(症例20）は尿管結石となり，水腎が強くなったため改めて PNL で除去している．

PNL の合併症として，3日以上高熱が続き明らかな急性腎盂炎を起こしたのは4例（症例5，10，20，26）で，いずれもサンゴ状結石あるいは多発結石例であったが，これらすべてが US によるというより PNL そのもので起こったものであると考えられた．また輸血を必要としたものが2例（症例11，19）であり，これも US のためというより腎瘻造設時の出血のために輸血が必要であったと考えられる．

以上の結果から，腎および尿管結石の大部分は，結石の成分にあまり関係なく，US プローブが到達できる範囲に結石が存在すれば，ほとんど砕石吸引除去できると考えられた．また 60 μm の振幅で使用しても，腎盂粘膜はもちろん，腎実質などに大きな損傷を与える可能性もないことがわかった．

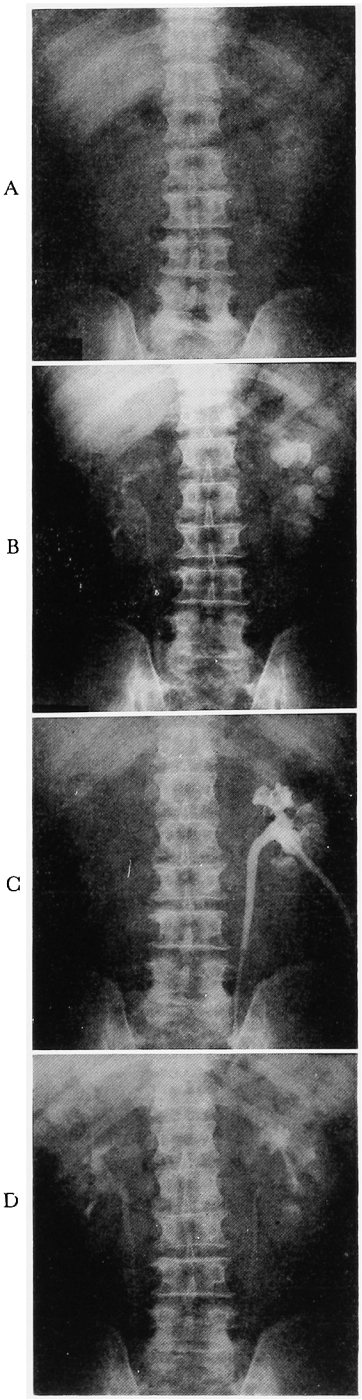

Fig. 3. 左サンゴ状結石（尿酸結石）に対する PNL

ここで代表例について述べる．

症例18. S.H. 39歳，男性

血尿を主訴として来院．4年前に右腎切石術と馬蹄腎峡部離断術を受けた既往がある．精査の結果，血尿は左尿管口から出ており，左腎に Fig. 2A に示すごとき 2.0×1.5 cm の結石が発見された．腎杯方向をよく見極め，Fig. 2B に示すごとき腎瘻を作り一期的に PNL を実施した．砕石吸引は US で行ない，残石はなかった．熱は術後2日目に平熱となり，4日目には血尿もなくなり腎瘻を抜去した．Fig. 2C は1カ月後の KUB と IVP であり，結石もなく左腎の機能もよく，水腎もやや軽快している．その後1年6カ月を経過しても結石の再発は認められていない．

本例のように馬蹄腎の峡部離断術などの既往がある例に結石が発生した場合，従来は2回目以降の手術はきわめて大変であったが，PNL により容易に結石を取り除くことができた．

症例19. H.T. 51歳，男性

高熱と左腰背部痛があり他医を受診．左腎結石と急性腎盂腎炎の診断の下，化学療法を受け，消炎後当科に紹介された．

KUB, IVP は Fig. 3A, B に示すごとくであった．すなわち KUB で左腎部に淡い大きな結石様陰影を認め，IVP で両腎ともほぼ全域にわたり，充盈欠損像があり，左サンゴ状結石（8×5 cm）と診断された．なお左腎の各腎杯はやや鈍化あるいは拡張し，腎盂炎を繰り返したためと思われたが，腎杯部実質の明らかな瘢痕萎縮は認められなかった．

まず，後下腎杯に腎瘻を造設したが，この際出血し，5単位の輸血を必要とした．その後 EHL と US を使い 局麻下に計5回砕石除石を行なった．Fig3 C は腎盂内の大結石をほとんど砕石除去した時点での腎瘻からの腎盂造影であり，まだ各腎杯内に結石による充盈欠損が認められる．Fig. 3D は，各腎杯の結石を砕石除去後1カ月の IVP で，結石により拡張していた腎盂腎杯がほとんど正常に近くなっており，明らかな充盈欠損も認められない。結石成分は，尿酸90%，蓚酸カルシウム10%であり，その後重炭酸ソーダの内服などにより，尿の pH をコントロールし，結石の再発を認めていない．

考　　察

PNL が従来の観血的外科手術に比し，多くの利点を有することは言を待たない．特に優れていることは，一度観血的外科手術を受けた腎に結石が発生した場合，2回目以降の観血的外科手術は癒着などのためにきわめて大変であるが，PNL では大した問題はなく実施できる点である．

サンゴ状結石などでは，1本の瘻孔からすべての砕石は行なえず，時に結石が非常に硬いような場合は，手術が長時間化し，患者の負担が大きくなる．このような例では，日を改めて患者の体力の回復を待ち，砕石・摘出を行なうのが望ましく，これが PNL の特徴でもある．

この PNL に際し，現在最も繁用されている砕石器は US である．それは砕石能と同時に吸引集石能も有し，かつそれらの安全性が高いからである[2]．

さて今回は，OLYMPUS LUS を臨床例30症例に用いたが，Table 1 に示したごとく一般に尿路に発生する結石，すなわち蓚酸カルシウム，燐酸カルシウム，炭酸カルシウム，尿酸，シスチンなどの結石はすべて砕石可能であった．硬いといわれているシスチン結石も，出力レベル3で問題なく砕石することができた（2 cm 径のもので約20分）ことから，その砕石能は臨床的には充分と考えられた．ただサンゴ状結石のように大きな結石では，すべて砕石するまでに長時間を要するので，腎・腎盂粘膜などの軟部組織に影響がでない 80 μm 程度までの出力についても今後検討されるべきであろう．一方，吸引はレベル1と本装置の最低のものを使い，灌流液圧は 60 cm 水柱圧としていたが，スコープの排水口でも調節すれば大部分の例はこれで充分であった．ただ Amplatz sheath などを使用する場合には，吸引レベル3も必要となると思われた．いずれにしても，吸引をあまり強くすると結石とプローブの間に粘膜などが入りこみやすいので注意しなければならない．もちろん今回の30症例のうちでは，これにより粘膜に障害が起こった例はない．われわれの検討では，出力レベル3，吸引レベル3の条件下で組織に密着させた場合でも，10秒以内ならほとんど問題はなく[4]，直視下で実施している臨床例では10秒もこのような状態で放置されることはまず起こらない．

長時間連続して US を使用し続けると，灌流液により内腔からステンレスプローブを冷却しているとはいえ，プローブが多少熱くなる点には，術者が気を付けなければならない．

プローブの太さ，長さ，先端形状に関しては大きな問題はない．しかしあえて述べるなら，430 mm という長さが多くの硬性腎盂鏡の長さに対し，長すぎるようである．とはいえ，波長の長さで決定するものである以上仕方がないかも知れない．

今回16例で EHL を併用したが，腎杯結石や尿管結石で US が届かない場合は例外として，ただ大

きい石だからあらかじめ EHL で砕いて US を使うという考えは間違いであろう．最近では，われわれはこのような目的だけに EHL を使うことはない．換言すれば硬性鏡で到達できる石に対してはまず US を使用し，US で砕石できない石に対して EHL を使用することにしている．そして硬性鏡が到達できない石でも，できれば到達できる部位に戻して US により砕石吸引除去する方が安全と考えている．

US が EHL に劣るところは，砕石力が少し弱いことと，プローブが屈曲しない点である．しかし US は砕石しつつ吸引集石するので，EHL のように砕石片を周囲に飛び散らすことがなく，結石を確実に吸引集石できる点が PNL に極めて適しており，今回の30症例の経験からもこの点は明らかである．なお US による砕石にあたっては結石の端から順に砕石すべきで，孔をあけるような砕石は好ましくない．

ところで US プローブは屈曲不可能なのですべて硬性鏡使用下に用いたが，スコープの視野方向が0°であるため，プローブ先端が見にくいことがあり，この点は，むしろスコープの視野方向を15°～30°程度にすると，スコープ先端の近くの結石の砕石に便利と思われた．そしてもし US プローブが屈曲可能となれば，PNL はより安全確実なものになるだろう．

US そのものによる穿孔や術後の障害はまず考えられず，もし合併症が起こるとすれば，それは PNL の手技そのものに関するものが多い．たとえば出血は圧倒的に穿刺の不適切によることが多いし，感染を起こすとすれば，サンゴ状結石や多発結石など感染症を本来有する例に多いことは，われわれの成績からも明らかである．

体外衝撃波砕石器（extracorporeal shock wave lithotripter, ESWL と略）がさらに発達しても，100％の結石がそれにより砕石除去できるわけではなく，やはり PNL との併用が最良の方法である以上，PNL の諸器具のさらなる改善発達が望まれる．

結　　語

新しく開発された OLYMPUS LUS を結石30例（うちサンゴ状結石6例，多発結石5例，尿管結石4例，腎尿管結石2例）に使用し，その砕石，吸引集石能，安全性などを中心に検討した．その結果，著効24例，有効6例の成績を得，シスチン結石を含む各種上部尿路結石を充分砕石しうると同時に，その吸引集石能も良く，かつ安全であり，充分臨床的に使用できるものであることがわかった．

PNL における US の価値，使用上の注意点などについて若干の考察を試みた．

文　　献

1）棚橋善克・千葉　裕・田口勝行・ほか：経皮的腎尿管切石術（第2報）：強力超音波による結石破砕について．日超医論文集 **43**：325～326，1983
2）Segura JW, Patterson DE, Leroy AJ et al: Percutaneous lithotripsy. J Urol **130**: 1051～1054, 1983
3）Clayman RV and Castaneda-Zuniga WR: Ultrasonic nephrolithotripsy. Techniques in endourology. 239～254, Year Book Medical Publishers, Chicago, 1984
4）清水弘文・松本哲夫・間宮良美・ほか：USL と EHL の安全性の再検討とその使用手技について．第51回日本泌尿器科学会東部総会．10．1986

（1987年6月3日迅速掲載受付）