

急性発疹性疾患（麻疹？）に合併した神経因性膀胱の1例

国立金沢病院泌尿器科（医長：勝見哲郎）

村山和夫・勝見哲郎

国立金沢病院小児科（医長：奥田則彦）

舟橋 隆

国立金沢病院整形外科（医長：一前久芳）

横川 明 男

A CASE OF NEUROGENIC BLADDER COMPLICATED WITH ACUTE RASH SYNDROME (MEASLES?)

Kazuo MURAYAMA and Tetsuo KATSUMI

*From the Department of Urology, Kanazawa National Hospital
(Chief: Dr. T. Katsumi)*

Takashi FUNAHASHI

*From the Department of Pediatrics, Kanazawa National Hospital
(Chief: Dr. N. Okuda)*

Akio YOKOGAWA

*From the Department of Orthopedics, Kanazawa National Hospital
(Chief: Dr. H. Ichizen)*

A 24-year-old female patient was admitted because of urinary retention, four days after the development of rash with fever to be diagnosed as measles by a doctor.

Neurological examinations showed hyperesthesia in lower thoracic regions and increased deep tendon reflexes in lower extremities. Cystometric findings revealed an areflexic bladder with normal sensation. Cerebrospinal fluid examination showed mononuclear pleocytosis and slightly elevated levels of protein. There was no significant increase in serum measles antibody titer. She regained normal voiding by conservative treatment with an indwelling catheter for four days.

The bladder motor paralysis was probably due to non-transverse myelitis in sacral spinal region. Neurological complications of measles are briefly discussed.

Key words: Measles, Myelitis, Neurogenic bladder

最近われわれは急性発疹性疾患に合併した神経因性膀胱の1例を経験したので、若干の文献的考察を加えて報告する。

症 例

患者：26歳，女性，OL

主訴：尿閉

家族歴：特記すべきことなし

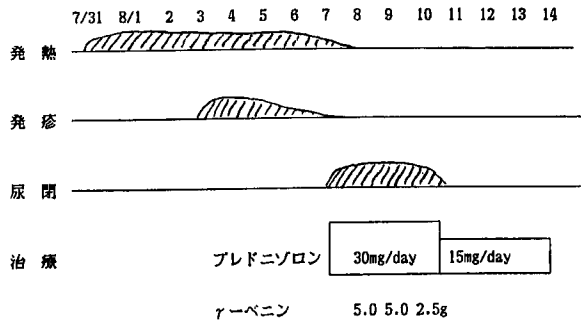
既往歴：風疹，流行性耳下腺炎（幼少期），麻疹は罹

患していない，また麻疹ワクチンの投与も受けていない。

現病歴：1986年7月31日から発熱（37～38℃），咽頭痛，咳を，8月3日から顔面から始まり全身に広がった発疹を認め，某医にて麻疹と診断された。8月6日夜中から尿意はあるが排尿不能であり，8月7日当科受診，入院となった。この間，頭痛，歩行障害は認めていない。

現症：全身に軽度色素沈着あり。下腹部膨隆あり

Table 1. 臨床経過



(導尿で 700 ml の尿排出)。

神経学的検査：両側膝蓋腱反射およびアキレス腱反射の中等度亢進および下位胸髄レベルの知覚感敏を認めた。上肢反射は正常，項部硬直（-），ケルニッヒ徴候（-）。

臨床検査成績：白血球数正常，白血球分類では左方移動と異型リンパ球（10%）の出現および LDH（829 IU/l）と GPT（64 IU/l）高値の異常を認めた。

髄液検査：細胞数 110/mm³（多核20，単核90），総蛋白量 49 mg/dl，糖定量 43 mg/dl であり，無菌性髄膜炎の像を呈した。

下部尿路機能検査：膀胱容量は 322 ml で尿意あり，無反射型膀胱であり，尿道内圧検査は正常であった。

経過 Table 1 のごとく，γ-グロブリン製剤と副腎皮質ホルモンの投与，および神経因性膀胱に対してα-遮断剤と臭化ジスチグミンの投与によって8月10日から（尿閉5日目）自尿可能となり，残尿も認めなかった。神経学的異常，臨床検査値異常および髄液所見も2週間後には正常化した。

ウイルス学的検査：血清および髄液について検索したが，病原ウイルスと確定し得るものは得られなかった。麻疹ウイルス血清抗体価（CF）は初診時，2週，1カ月後ともに8倍であった。

考 察

小児の急性発疹性疾患として麻疹，水痘，風疹などが代表的なものであり，これらは時に神経合併症を併発する。これらのうち麻疹による神経合併症の頻度は他の疾患に比して高いとされ，Miller¹⁾によれば1,000人に1人，本邦においては5,000人に1人程度である²⁾。麻疹による神経合併症には脳炎・脳症，脊髄・末梢神経障害および亜急性硬化性汎脳炎が知られている³⁾。これらのうち脳炎・脳症は約9割を占め，脊髄・末梢神経障害の頻度は低い^{1,4)}。Miller ら¹⁾によ

ると麻疹神経合併症911例中，脳炎877例（96.3%），脊髄炎24例（2.6%）および多発性神経根炎10例（1.1%）である。自験例では意識障害，痙攣，脳神経障害は認めなかったことから脊髄末梢神経障害が考えられ，また膀胱運動麻痺のみを認めたことから仙髄領域の神経根炎も疑われたが，下部胸髄の知覚異常および下肢の深部反射亢進を伴ったことから第2仙髄以下に強い障害を伴った非横断性の脊髄炎と考えた方が妥当であると思われた。

ウイルス性脊髄炎は麻疹ウイルス以外にも influenza, mumps, rubella, herpes zoster, smallpox, varicella, EB ウイルスなどが知られている⁵⁾。関ら⁴⁾は麻疹による神経合併症の診断基準として Table 2 のごとくとしている。自験例においては臨床症状から麻疹と診断されたが，ウイルス血清抗体価の回復期における上昇が認められず確診にはいたらなかった。

Miller ら¹⁾の24例の麻疹脊髄炎の検討では次の通りである。横断性脊髄炎18例，上行性脊髄炎6例であり，発症は通常急激で初期症状は脊部痛，尿閉あるいは進行性麻痺である。すべての患者は対麻痺（18例は弛緩性麻痺）を伴い，6例は上行性四肢病痺，19例は尿閉，4例は尿失禁である。知覚消失は13例で認め，通常は下部胸髄，腰髄レベルである。髄膜刺激症状は12例に認め，髄液所見では13例中6例は正常で，7例で単核球細胞増加を認めている。そしてこれらの急性症状は3～6週間で改善する。予後に関しては5例が1～17日間で死亡し，後遺症を24例中7例に認めている。本邦においては死亡例の報告はないようであるが，森川ら⁶⁾の集計では11例中3例に，関ら⁴⁾の報告では2例中1例に後遺症を残しており，予断ならぬものである。自験例では全く下肢の運動麻痺を伴わず珍しい症例と考えられるが，吉岡ら⁷⁾は軽度の痙攣性歩行と尿閉をきたした9歳女子症例を報告している。

麻疹神経合併症の発生機序として①麻疹ウイルスの直接侵襲，②麻疹による潜在性ウイルスの賦活化，③

Table 2

麻疹による神経合併症の診断基準 * ₁	
1	定型的な麻疹の臨床症候を呈すること。* ₂
2	神経合併症の出現時期が発疹出現4日より18日以内であること。
3	臨床的に原発性、或いは継続性の他の神経系疾患を否定しうること。 例：各種発疹性疾患に伴う神経合併症、ポリオ、日本脳炎、化膿性髄膜炎、結核性髄膜炎、結核腫、クモ膜出血、薬物中毒、消化不良性中毒症、疫痢、脳腫瘍
(4)	ウイルス血清学的に麻疹の感染が確認されること。
(5)	ウイルス血清学的に他のウイルス性疾患を否定しうること。
注：必要条件 1,2,3 充分条件 1,2,3,(4),(5) * ₁ SSPEの診断は別の基準によった。 * ₂ 非定型例では2,3,(4),(5)を満足することが必要条件である。 (関ら, 1976)	

ウイルス感染後の神経アレルギーの仮説が、さらに脊髄炎の場合には血行障害による可能性も考えられている。

結 語

26歳、女性で麻疹脊髄炎によると考えられた神経因性膀胱の1例を経験したので報告した。

本論文の要旨は第334回日本泌尿器科学会北陸地方会において発表した。

文 献

1) Miller HG, Stanton JB and Gibbons JL: Neurological complication of measles varicella and rubella; with a comparative study. Quart J Med New Series 25: 428~465, 1958

2) 平山宗宏：麻疹。最近医学 32：1691~1696, 1977
 3) 高橋弘剛・川合志緒子・季 紫英・森川良行・南里清一郎・砂川慶介・武内可尚・関 亨：麻疹後の多発性神経根炎の1例。小児科臨床 32：2251~2256, 1979
 4) 関 亨・川原友二・野川孝之・広瀬 誠：麻疹の神経合併症に関する検討。小児科臨床 29：21~28, 1976
 5) 宮下 守・黒沢安彦・奥富武尚・仁木 寛：頸髄下部における急性横断性脊髄炎の1例。小児科臨床 31：82~87, 1977
 6) 森川佑二・水田隆三：麻疹の中樞神経系合併症の5例。麻疹脳脊髄炎の本邦報告171例の統計的観察。小児科臨床 26：1490~1496, 1973
 7) 吉岡和寿夫・山本 隆・有田耕司・宮田 曠・南光二：麻疹脊髄炎により完全尿閉をきたしたと思われる1例。小児科臨床 33：335~338, 1980
 (1987年1月20日受付)