泌尿紀要 34：351-355, 1988

肝転移をきたした非セミノーマ睾丸腫瘍の治療

東京慈恵会医科大学泌尿器科学教室（主任：町田豊平教授）
増田富士男，仲田浄治郎，近藤　直弥，髙橋　知宏
望月　　篤，飯塚　典男

TREATMENT OF NONSEMINOMATOUS TESTICULAR TUMOR WITH LIVER METASTASES

Fujio MASUDA, Jyojiro NAKADA, Naoya KONDO, Tomohiro TAKAHASHI, Atsushi MOCHIZUKI and Norio IIZUKA
From the Department of Urology, Jikei University School of Medicine
(Director: Prof. T Machida)

Therapeutic course of 2 cases of nonseminomatous testicular tumor with liver metastasis is reported. One case had mixed tumors including embryonal carcinoma, choriocarcinoma and yolk sac carcinoma, and was positive pulmonary metastasis already at the initial examination. In the other case having mixed tumors of embryonal carcinoma and choriocarcinoma, metastasis to the supraclavicular lymph node was detected at the initial examination. In both cases liver metastasis occurred after complete response could be obtained by treatment chiefly consisting of PVB therapy. For liver metastasis four-drug combination treatment using cisplatin, vinblastine, adriamycin and actinomycin D was performed with partial response. However, this patient eventually died. The other case received VAB-6 therapy with complete response for liver metastasis. It is advisable to consider other modalities therapy in addition to conventional chemotherapy in cases of testicular tumor with liver metastasis since the prognosis is poor in these cases.

Key words: Nonseminomatous testicular tumor, Liver metastases, Chemotherapy

緒　　言

非セミノーマ睾丸腫瘍に対する治療成績は，cisplatin をはじめとする各種抗癌剤の登場により，著しい向上がみとめられている．しかし寛解後の再発例は治療に抵抗することが多く，転帰は不良である．

今回われわれは，寛解後に肝転移を生じた非セミノーマ睾丸腫瘍2例に対して化学療法を行い，1例にCR，1例に PR をみとめたので，その治療経過について報告する．

症　　例

症例1・Y.N., 21歳，学生

主訴：右陰嚢内容の腫大

現病歴：1984年1月より右陰嚢内容の無痛性腫大に気づいので，慈恵医大病院で受診し，2月27日入院した．

既往歴・家族歴：特記すべきことなし

理学的所見・体格，栄養中等度．胸腹部は理学的に異常なく，表在リンパ節の腫脹もみとめなかった．右睾丸は 8×6×5 cm と腫大していたが，その他の性器に異常はなかった．

血液検査所見・貧血はみとめられず，血清蛋白像，腎機能検査，肝機能検査はすべて正常であった．腫瘍マーカーは AFP 91 ng/ml, hCG 2,900 mIU/ml, LDH 654 mU/ml と高値であった．

放射線検査所見・胸部X線撮影で両肺野に多発性転移巣をみとめた（Fig. 1）．静脈性腎盂造影では腎に異常なく，尿管の走行も正常であった．腹部 CT スキャンで，上部大動静脈間リンパ節の腫大がみられたが，肝転移はみとめられなかった．

治療経過　右非セミノーマ睾丸腫瘍，stage IIIb と診断し，1984年3月2日右高位除睾術を施行した．病理組織診断は胎児性癌，絨毛癌，卵黄嚢癌の複合組織型であった．

3月5日より，PVB 療法に MTX を加えた4者

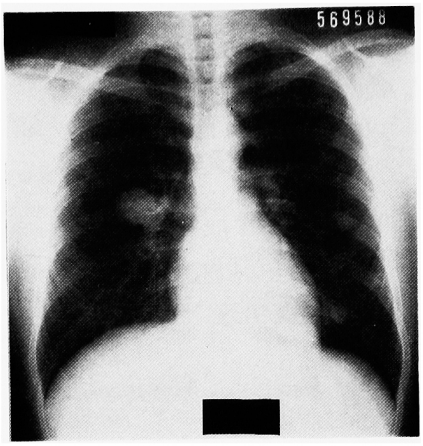

Fig. 1. Case 1. Chest film before chemotherapy

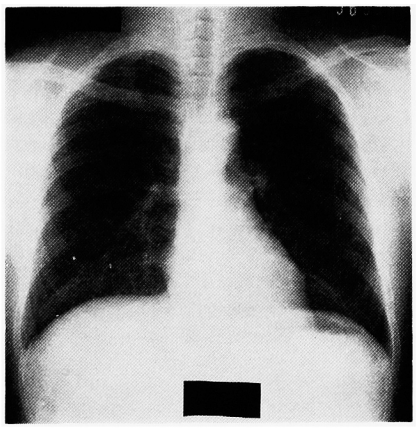

Fig. 2. Case 1. Chest film after chemotherapy

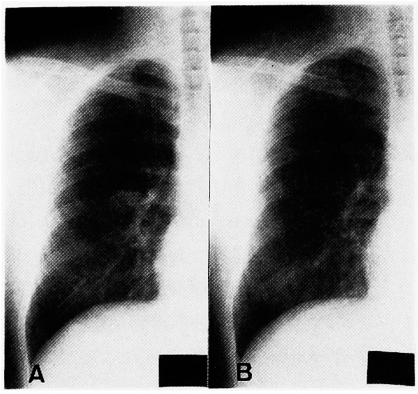

Fig. 3. Case 1. Chest film. A: Before radiation therapy. B: After radiation therapy

併用療法を3コース行ったところ，肺転移巣の完全消失がみられた（Fig. 2）．しかし大動静脈間リンパ節腫大はなおみとめられたので，5月14日後腹膜リンパ節郭清を行った．病理組織学的には転移性奇型腫成熟型であった．術後さらに化学療法を1コース行った後，7月10日退院した．

外来にて，維持療法として CDDP, MTX の併用療法を2コース行ったが，退院時には正常化していた AFP, hCG が上昇するとともに，9月5日の胸部X線撮影で右中肺野に転移の再発をみとめた（Fig 3A）．再入院し，VP-16 および MTX の大量投与を行うも効なく，転移巣の増大傾向がみられたので，11月5日よりリニアック照射 60 Gy を施行したところ，腫瘍の消失がみられ（Fig. 3B），腫瘍マーカーも正常となった．

外来にて経過観察していたところ，翌1985年2月，再び AFP が 175 ng/ml，hCG が 26,000 mIU/ml と高値になった．胸部X線撮影では再発をみとめなかったが，腹部 CT スキャンにて肝に多発性転移がみられたため（Fig. 4），2月15日慈恵医大第三病院に入院した．2月19日より CDDP, VBL, ACD, ADM の，4者併用療法を4コース施行し，治療後の腹部 CT スキャンで腫瘍の 50%以上の縮小がみられ（Fig. 5），AFP, hCG も正常化したが，腫瘍の完全消失はえられなかった．さらに6月3日より CDDP, VBL,

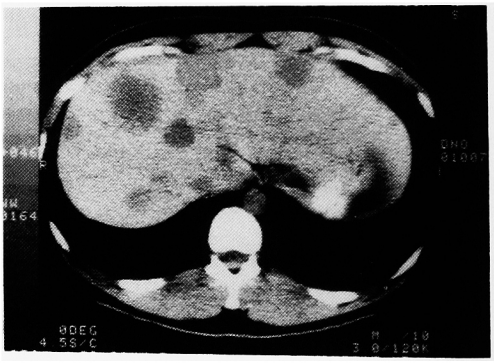

Fig. 4. Case 1. CT scan of abdomen before chemotherapy

Fig. 5. Case 1. CT scan of abdomen after chemotherapy

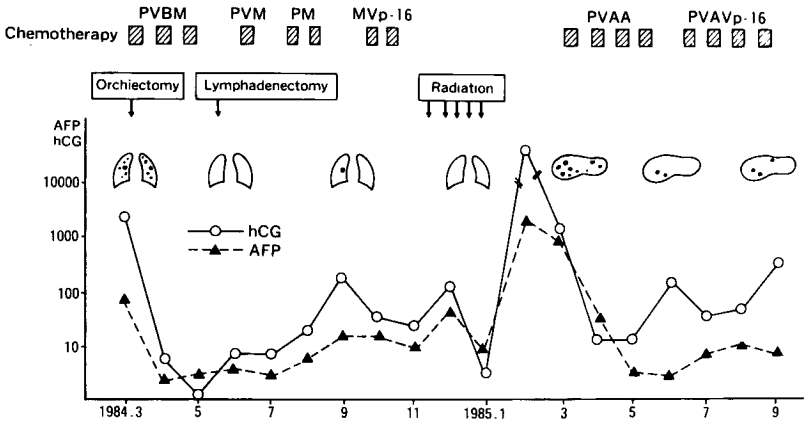

Fig. 6. Case 1. Clinical course

ADM, VP-16 の4者併用療法を4コース行ったが，治療効果はみとめられず，hCG も 480 mIU/ml と上昇した．

この間定期的に施行した胸部X線撮影では，肺転移の再発はみとめられなかったので，肝転移巣へも放射線療法を行うべく，家人の希望もあり，9月5日国立医療センター放射線科に転院した．Fig. 6 は慈恵医大での治療経過を示したものである．

転院後，肝への放射線治療により，肝転移巣は一時縮小傾向がみられたが，副作用もあって一般状態は悪化し，腹水，下肢の浮腫も出現し，1986年1月3日，治療開始より1年10カ月，肝転移発生より11カ月で死亡した．剖検により，肝の大半を占める腫瘍がみとめられたが，後腹膜腔の再発はなく，肺転移巣も完全に治癒していた．

症例2　K.U., 26歳，会社員

主訴：腰痛

現病歴：1986年1月7日，某病院にて，睾丸腫瘍 stage IIIA（後腹膜リンパ節および左鎖骨上リンパ節転移）の診断で，左高位除睾術をうけた．病理組織診断は胎児性癌と絨毛癌の複合組織型であった．1月8日より PVB 療法が4コース施行され，AFP, hCG はいずれも正常となり，左鎖骨上リンパ節および後腹膜リンパ節の腫大も消退したので，4月17日一時退院した．

その後，患者の都合で通院，加療をうけていなかったところ，7月下旬より腰痛が出現したので，1986年8月21日慈恵医大第三病院を受診し，入院した．

既往歴・家族歴：特記すべきことなし

理学的所見：体格，栄養中等度．鎖骨上リンパ節の腫大はみとめられず，胸部も理学的に異常はなかったが，上腹部正中に小児頭大の腫瘤を触知した．左睾丸は摘除されていたが，右睾丸およびその他の性器には異常はなかった．

血液検査所見：血液検査では貧血をみとめず，血清蛋白像，腎機能検査，肝機能検査に著変はなかった．腫瘍マーカーは AFP 320 ng/ml, hCG 180 mIU/ml, hCG-β 1.0 ng/ml, LDH 2,231 mU/ml といずれも高値であった．

放射線検査所見：胸部X線検査では異常なく，肺転移はみとめられなかった．静脈性腎盂造影で水腎水尿管はみとめられなかったが，右上部尿管は外側に偏位していた．腹部 CT スキャンでは，傍大動脈リンパ節の著明な腫脹がみられるとともに，肝は腫大して多発性の転移がみとめられた（Fig. 7）．

治療経過：睾丸腫瘍の後腹膜リンパ節および肝転移と診断し，8月27日より VAB-6 療法を3コース施行した．2コース投与後の検査で，AFP は 16 ng/ml, hCG は 3.9 mIU/ml と正常値に低下し，以後明らかな上昇がみられなかった．肝転移巣および傍大動脈リンパ節も1コース投与後に著明に縮小し，3コース投与後の検査では，いずれも明らかでなくなった（Fig. 8）．

3コース投与後の12月8日，後腹膜リンパ節郭清を行った．手術時，大動静脈間，左腎茎部，および傍大動脈に指頭大の黄色の腫瘤が5個みとめられたが，組織学的には腫瘍の壊死巣であった．また肝に転移巣はみられなかった．

翌1987年1月6日より VAB-6 療法の4コース目を行ったが，1月末の検査で AFP は 20 ng/ml, hCG は 1.7 mIU/ml と正常で，画像診断上も再発はみとめられない．Fig. 9 は慈恵医大第三病院入院中の治

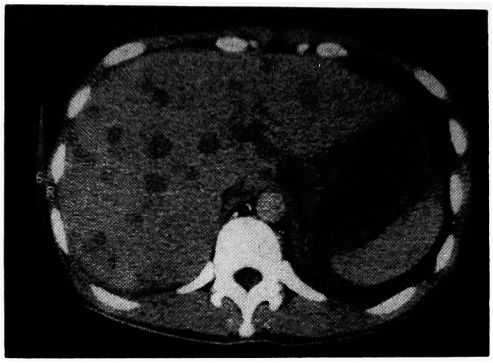

Fig. 7. Case 2. CT scan of abdomen before chemotherapy

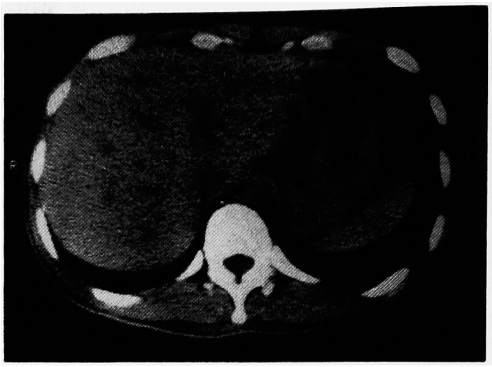

Fig. 8. Case 2. CT scan of abdomen after chemotherapy

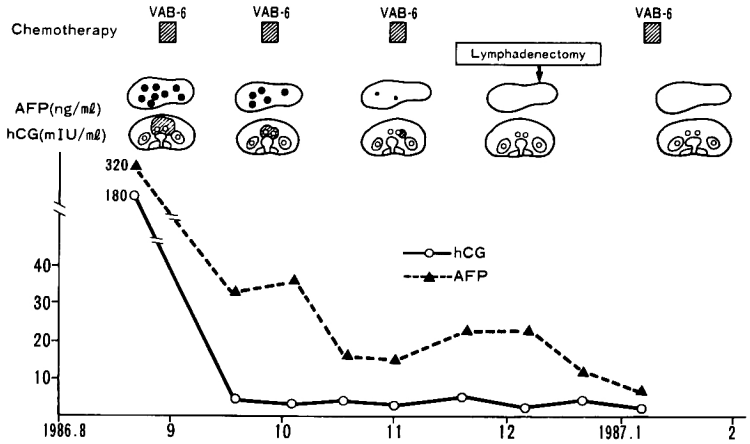

Fig. 9. Case 2. Clinical course

療経過である.

考　　察

睾丸腫瘍の転移はリンパ節転移では後腹膜リンパ節,遠隔転移では肺が多いのは,臨床的によく知られている. 剖検例の検討でも,後腹膜リンパ節転移は369例中281例, 76.2%, 肺転移は410例中323例, 78.8%と最も多くみとめられている. さらに臨床的にはみられることの少ない肝転移が, 410例中254例, 62.0%の多くにみとめられている[1] このことは,睾丸腫瘍の肝転移が,腫瘍の進行がすすんだ時期に生ずることを示していると思われる. すなわち Sekiya ら[2] は200例の睾丸腫瘍に357回の超音波検査を行った結果, 肝転移がみとめられたのは16例, 8.0%であったといっている.自験例2例も,初診時すでに肺あるいは鎖骨上リンパ節への転移はみられたものの, 肝転移はみとめられず, 治療経過中にはじめて肝転移が生じた例である.

非セミノーマ睾丸腫瘍の治療成績は, cisplatin の出現により著しい向上を示し, PVB 療法[3]では75%, VAB-6 療法[4] では90%前後に完全寛解がえられるといわれる[5]. しかし再発をみるものが約20%あり, これら再発例は薬剤抵抗が強く予後は不良である. また転移が軽度な例では90%に CR がみられるのに対し,転移が進行している例では29～50%にすぎない[6-8], 進行性転移, すなわち予後不良の因子としては, 直径2cm 以上の肺転移, 腹部腫瘤の触知, 肝転移, 下大静脈への浸潤と閉塞があげられており[9], 肝転移を生じた睾丸腫瘍の予後は一般に不良である.

自験例2例はいずれも絨毛癌を含む非セミノーマ睾丸腫瘍 stage III で, 主として PVB 療法により腫瘍の完全寛解が得られた後に肝転移が発生したもので, 予後は不良と考えられた. 症例1は PR がみられたものの完全寛解は得られず, 死亡したが, 症例2は CR がみとめられている.

一般に自験例のような再発例, とくに肝転移例は,従来の化学療法を行っても効果が少ないので, 治療法

の変更が必要である．すなわち抗癌剤の局所動注療法，骨髄移植を伴う大量の化学療法，新しい薬剤の投与，放射線治療などがあげられる．新しい薬剤としてはADM, Ifosfamide, VP-16 などがあげられる．とくに VP-16 は，症例1では効果が得られなかったが，単独投与で40～80%に治療効果がみられるという[10,11]放射線療法は，非セミノーマ睾丸腫瘍に対して行われることは少ないが，症例1では化学療法の効果がみられなかった肺転移の再発巣が，放射線療法により完全に治癒しており，化学療法に抵抗する例には，放射線療法を行う価値がある．

結　　語

肝転移を来した非セミノーマ睾丸腫瘍2例の治療経過について報告した．2例とも stage III の腫瘍が完全寛解した後に肝転移が発生したもので，1例は CDDP, VBL, ADM, ACD あるいは VP-16 の4者併用療法により PR がみられたものの死亡し，他の1例は VAB-6 療法により CR がみとめられた．

本論文の要旨は第3回多摩地区泌尿生殖器悪性腫瘍症例検討会で発表した．

文　　献

1) 桐山啓夫，吉田　修：日本病理剖検輯報よりみた睾丸腫瘍の実態．泌尿紀要 **29**：155-168, 1983
2) Sekiya T, Kelly MJH, Meller ST, Cosgrove DO and McCready VR: Ultrasonographic evaluation of hepatic metastases in testicular tumour. Br J Radiol **55**: 338-341, 1982
3) Einhorn LH and Donahue J: Cis-diamminedichloroplatinum, vinblastine, and bleomycin combination chemotherapy in disseminated testicular cancer. Ann Intern Med **87**: 293-298, 1977
4) Vugrin D, Herr HW, Whitmore WF Jr and Sogani PC: VAB-6 combination chemotherapy in disseminated cancer of the testis. Ann Intern Med **95**: 59-61, 1981
5) 小磯謙吉，加納勝利，根本良介，石川博通，石川悟，大谷幹伸：男性性器腫瘍．癌と化学療法 **13**: 216-223, 1986
6) Einhorn LH and Williams SD: Chemotherapy of disseminated testicular cancer: A random prospective study. Cancer **46**: 1339-1344, 1980
7) Vugrin D, Cvitkovic E, Whitmore WF Jr, Cheng E and Golbey RB: VAB-4 combination chemotherapy in the treatment of metastatic testis tumors. Cancer **47**: 833-839, 1981
8) Bosl GJ, Lange PH, Fraley EE, Nochomovitz LE, Rosal J, Vogelzang NJ, Johnson K, Goldman A and Kennedy BJ: Vinblastine, bleomycin and cis-diamminedichloroplatinum in the treatment of advanced testicular carcinoma. Am J Med **68**: 492-496 1 80
9) Samuels ML, Holoye PY and Johnson DE: Bleomycin combination chemotherapy in the management of testicular neoplasia. Cancer **36**: 318-326, 1975
10) Issel BF: The podophyllotoxin derivates VP16-213 and VP23. Cancer Chemother Pharmacol **7**: 73-80, 1982
11) Cavalli F: VP-16-213 (Etoposide): A critical review of its activity. Cancer Chemother Pharmacol **7**: 81-85, 1982

（1987年2月6日受付）