

胃癌の精索転移例

東京慈恵会医科大学泌尿器科学教室 (主任: 町田豊平教授)

近藤 泉, 増田 富士男, 仲田 浄治郎
望月 篤, 黒田 淳, 遠藤 勝久

A CASE OF METASTASIS OF GASTRIC CANCER TO SPERMATIC CORD

Izumi KONDO, Fujio MASUDA, Joujiro NAKADA,
Atsushi MOCHIZUKI, Atsushi KURODA and Katsuhisa ENDO

From the Department of Urology, The Jikei University School of Medicine
(Director: Prof. T. Machida)

A 63-year-old man underwent total gastrectomy and partial resection of the transverse colon for Borrmann IV gastric cancer on August 27, 1985. On August 8, 1986, 11 months after the operation, he visited our department with chief complaint of swelling of both groins. The spermatic cord was swollen to about 3 cm in diameter from both groins to inside of the scrotum and was hard as a club. The diagnosis of bilateral spermatic cord metastasis of gastric cancer was established and a biopsy was carried out. Histopathologically the diagnosis of spermatic cord metastasis of gastric cancer was confirmed.

Key words: Metastatic spermatic cord tumor, Gastric cancer

緒 言

転移性精索腫瘍は比較的稀な疾患とされ、われわれの調べ得た範囲では、これまでに本邦では27例が報告されているに過ぎない。今回われわれは、胃癌を原発とする転移性精索腫瘍の1例を経験したので報告する。

症 例

患者: 63歳, 男性

主訴: 両側鼠径部腫脹, 尿勢減弱

家族歴: 特記すべきことなし

既往歴: 特記すべきことなし

現病歴: 1985年8月27日, 東京慈恵会医科大学第三病院外科にて, 胃癌横行結腸転移に対し, 胃全摘出術(非根治的)および, 横行結腸部分切除術施行した。翌1986年8月8日両側鼠径部腫脹・尿勢減弱を主訴に当科受診, 精査加療目的に入院した。

現症: 身長 154 cm, 体重 41.5 kg, 栄養やや不良。胸部および腹部理学的所見に異常を認めず。表在リンパ節も触知しなかった。精索は両側とも鼠径部から陰嚢内にかけて, 直径約 3 cm 程度に腫脹し, 硬く, 棍

棒状であった。睪丸・副睪丸には異常を認めなかった。前立腺は鶏卵大に腫脹していたが, 弾性硬, 表面平滑で, 硬結は認めなかった。

検査成績: 赤沈は1時間値 25 mm, 2時間値 52 mm と亢進し, 尿検査では RBC (+), WBC (+) であった。血液生化学所見では, RBC $439 \times 10^4 / \text{mm}^3$, Hb. 13.0 g/dl, Ht. 38.8%, WBC $6,300 / \text{mm}^3$ と貧血はなく, 肝・腎機能, 血清電解質に異常を認めず, 上部尿路X線検査も正常であった。

手術所見: 以上より胃癌の精索転移および前立腺肥大症と診断し, 1986年8月25日, 腰椎麻酔下に右精索生検術および経尿道的前立腺切除術(TUR-P)を施行した。TUR-P施行後, 右陰嚢上部を切開して精索に達すると, 精索は硬く腫大し, 周囲と中等度の癒着を認めた(Fig. 1)。精管は剝離可能であったが, 血管は腫瘍と一塊となっており, 生検のため腫瘍の1部に切開を加えると, 内部は白色調均一であった。

病理組織所見: 精索は, 間質のほとんどが, 大型の核を持ち, 核小体の目立つ, 異型性の強い非常に未分化な細胞によって占められていた(Fig. 2)。前回の手術で摘出した胃の組織をみると, 胃の粘膜は比較的良く保たれているが, 粘膜下から漿膜に至る全層にわ

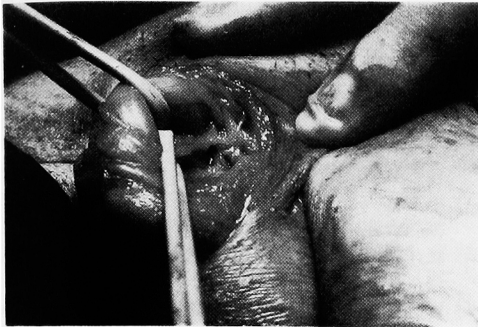


Fig. 1. 精索手術所見, 精索は硬く腫大. 精管は剥離可能であった.

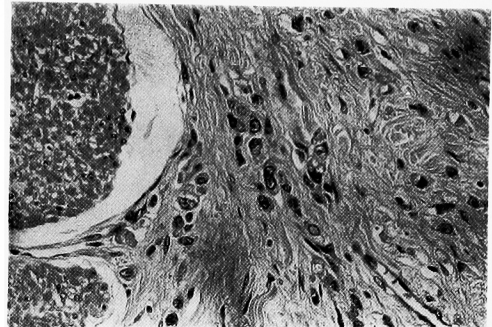


Fig. 3. 胃組織像.

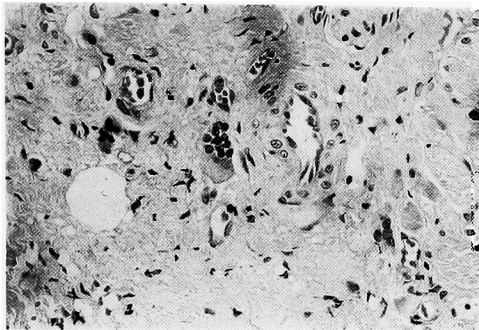


Fig. 2. 精索組織像.

たり, 上述の精索生検像と類似した, 腺管を形成しない非常に未分化な細胞の浸潤を認め (Fig. 3), 精索は, 胃癌の転移と診断された.

経過: 術後さらに, 腹部 CT 検査を行なったが, 腹部および後腹膜腔に明らかな異常を認めず, また異常なリンパ節の腫大も認めなかった. 術後4カ月目の現在, 外科にて化学療法施行中である.

考 察

転移性精索腫瘍は稀な疾患であり, われわれが調べ得た範囲では, 本邦においては自験例を含め28例が報告されている (Table 1)^{1)~4)} 年齢は32歳から79歳平均56.3歳と, 比較的広く分布している. 患側は右が14例, 左が10例であるが, 自験例のような両側転移例はわずか4例 (14.3%) であった. 原発巣についてみると, 睾丸・副睾丸を含めた, 陰嚢内転移腫瘍は, 胃癌とともに前立腺癌, 腎癌, 睾丸・副睾丸など泌尿器腫瘍も多いが⁵⁾, 精索のみに関してみると, これとはやや異なり, 胃癌が28例中17例 (61%) と圧倒的に多く, 他に, S状結腸癌・肺癌などがあげられる.

胃癌の精索への転移経路は, リンパ管逆行性・静脈逆行性・動脈性・直接浸潤などが考えられている⁶⁻⁸⁾. 自験例では, 原発巣の胃癌が Bormann IV 型であり, この型の転移形式の特徴は, 他の型と異なり, リンパ性や静脈性に転移することは少なく, 直接浸潤あるいは, 播種性に広汎に転移しやすいこと, また CT スキャンで, 後腹膜腔に明らかな腫瘍や, リンパ節の

Table 1. 転移性精索腫瘍本邦告例.

症例	報告者	年齢	原発巣	患側	症例	報告者	原発巣	患側
1	三国ら (1955)	58	胃癌	右	15	和倉ら (1979)	不明	左
2	土屋ら (1958)	61	S状結腸癌	左	16	永友ら (1979)	S状結腸癌	左
3	高井ら (1959)	72	胃癌	両側	17	福井ら (1979)	胃癌	右
4	生亀ら (1962)	37	胃癌	左	18	瀬口ら (1980)	胃癌	右
5	清水ら (1963)	56	胃癌	左	19	瀬口ら (1980)	S状結腸癌	両側
6	加藤ら (1963)	62	肺癌	右	20	公文ら (1982)	胃癌	右
7	田辺ら (1965)	78	胃癌	左	21	綱島ら (1983)	肺癌	右
8	小宮ら (1968)	50	胃癌	左	22	西村ら (1983)	盲腸癌	右
9	大井ら (1970)	52	胃癌	右	23	大森ら (1984)	腎癌	左
10	森ら (1972)	79	不明	右	24	荻野ら (1984)	胃癌	右
11	三樹ら (1973)	36	胃癌	右	25	竹前ら (1984)	胃癌	右
12	寺島ら (1975)	55	尿管癌	左	26	久保田ら (1985)	胃癌	左
13	別宮ら (1976)	48	胃癌	右	27	辻井ら (1985)	前立腺癌	両側
14	沼里ら (1977)	74	胃癌	右	28	自験例 (1986)	胃癌	両側

腫大を認めないことなどから、胃の漿膜を越え、横行結腸まで浸潤した癌組織が後腹膜腔へ落ち、精索まで播種された、播種性の転移と考えられた。

結 語

- 1) 胃癌を原発とする転移性精索腫瘍を経験したので、本邦28例目の転移性精索腫瘍として報告した。
- 2) 転移性精索腫瘍の原発巣としては、胃癌が最も多く、精索腫瘍があり、転移性が疑われる場合、まず消化管、特に胃についての検索が必要と考えられた。

文 献

- 1) 大井鉄太郎, 田林幸綱, 土屋 哲: 転移性精索腫瘍の1例. 臨泌 24: 631, 1970

- 2) 別宮 徹, 井口正典, 坂口 洋, ほか: 胃癌を原発とする転移性精索腫瘍の1例. 泌尿紀要 22: 871-875, 1976
- 3) 大森正志, 横田武彦: 胃癌を原発とする転移性精索腫瘍の1例. 臨泌 38: 725-727 (1984)
- 4) 飯塚典男, 近藤直弥, 大西哲郎, ほか: 胃癌の睾丸固有鞘膜転移の1例. 臨泌 40: 149-151, 1986
- 5) 岸本 孝, 樋口照男, 甲斐祥生: 精索腫瘍(円形細胞肉腫)の1例. 臨床皮泌 16: 385-390, 1962
- 6) 高井修道, 小山達朗, 山下源太郎: 転移性精索腫瘍. 札幌医誌 16: 481-489, 1959
- 7) Wolf H and Madsen PO: Metastasis to the external genitalia from carcinoma of the prostate. J Urol 99: 198-202, 1968
- 8) 白石祐逸, 須藤 進, 田辺和彦: 睾丸被膜に転移を来した胃癌の1例. 青県病誌 17: 69-13, 1972 (1987年3月13日受付)