泌尿紀要 34：714-717，1988

全身転移を来した外陰部 Paget 病の1例

京都大学医学部泌尿器科学教室（主任：吉田　修教授）
奥野　博，西尾恭規，竹内秀雄
岡田謙一郎，吉田　修

GENITAL PAGET'S DISEASE WITH GENERAL METASTASIS: A CASE REPORT

Hiroshi OKUNO, Yasunori NISHIO, Hideo TAKEUCHI,
Kenichiro OKADA and Osamu YOSHIDA

From the Department of Urology, Faculty of Medicine, Kyoto University
(Directer: Prof. O. Yoshida)

A 74-year-old man with the chief complaint of ulceration of penile shaft and scrotal swelling was referred to our hospital on November 7, 1985. Biopsy specimen of the local lesion histologically revealed invasive adenocarcinoma with Paget's cell. Clinical studies revealed a high serum carcinoembryonic antigen (CEA) level and regional lymph node metastasis was highly suspected. We concluded that the patient was suffering from Stage II genital Paget's disease. Emasculation, bil-inguinal and pelvic lymph node dissection, and free skin mesh grafting were performed on December 24, 1985. Histological findings of the tumor confirmed Paget's disease and bil-inguinal and pelvic lymph node metastases. CEA staining showed CEA positive malignant cells in both the primary lesion and metastatic lumph nodes. After operation, the rapid deterioration of the patient's condition was accompanied by extremely high serum CEA levels, obstructive jaundice, and evidence of metastasis to the liver. He died 24 days after operation and autopsy could not be performed.

We recommend aggressive treatment when clinical studies reveal invasion to the epidermis, high serum CEA levels and lymph node metastasis.

Key words: Genital Paget's disease, General metastasis

緒　　言

一般に外陰部 Paget 病は，全身性に転移を来すことは比較的稀とされている[1]．今回われわれは，全身転移を来した外陰部 Paget 病の1例を経験したので報告する．

症　　例

患者：FK，74歳，男性

初診：1985年11月7日

主訴：陰茎根部のびらん，陰嚢部の腫脹

家族歴・既往歴：特記すべきことなし

現病歴：1985年2月頃より陰茎根部の発赤を自覚するも放置していた．同年8月より其院にてステロイド剤の外用受けるも軽快せず．11月7日当院初診．悪性腫瘍を疑い同日入院となる．

入院時現症：体格中等度，栄養良好，皮膚および可視粘膜に貧血，黄疸を認めず．胸部，腹部に理学的には異常を認めなかった．

外陰部は陰茎根部を中心に比較的境界鮮明な紅斑性局面を認め，軽度の浸潤の上に一部はびらん面を呈していた．また左鼠径部に，直径 3～5 mm の球状腫瘤を数個認め，陰嚢は両鼠径部にかけて浮腫状に腫脹し

Fig. 1. Ulceration of penile shaft, scrotal swelling and left inguinal tumors are shown.

ていた (Fig. 1).

入院後諸検査：一般検血では貧血，白血球増多症，出血傾向を認めず．血液生化学検査では，血沈値 1 hr 50 mm 2 hr 105 mm，LDH 554 IU/l，CEA 26 ng/ml と高値を示す以外特に異常を認めなかった．

X線検査：胸部単純，腹部単純は共に異常を認めず．DIP 上、軽度の左水腎症を認めた．リンパ管造影では両鼠径部から陰嚢部へ広がるリンパのうっ滞像を認め骨盤リンパ節は造影されなかった．また腹部 CT では両側鼠径リンパ節，左内腸骨リンパ節に腫瘤陰影を認め，同部への転移を疑わせた．

病理組織学的検査：陰茎根部および左鼠径部腫瘤の生検にて表皮内に胞体の明るい大型の Paget 細胞が散在性あるいは胞巣を形成し，一部は真皮内に浸潤していた (Fig. 2A).

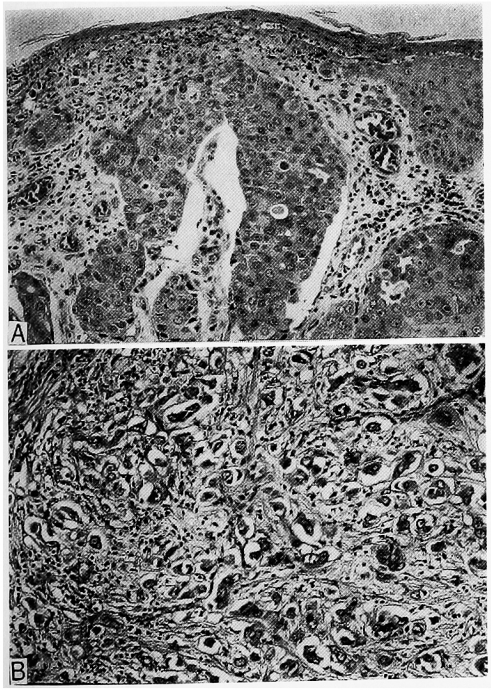

Fig. 2. A; Skin of penile shaft with Paget's disease. Paget's cell occupy basal layers and rete ridges of epidermis. H & E reduced from ×100. B; Typical Paget's cell are shown in the pelvic metastatic lymph node. H & E, reduced from ×200.

以上より陰茎根部を原発とする宮里[2]の分類(Table 1) で stage II の外陰部 Paget 病の診断のもと，1985年12月24日，広範囲外陰部切除，両側鼠径リンパ節郭清術を施行した．広範な皮膚欠損部は，dermatome にて両側大腿部より切除した皮膚をメッシュ状

Table 1. TNM classification of genital Paget's disease

Class	Clinical Manifestations
T_1	Skin lesion only; the largest diameter is < 3 cm
T_2	Skin lesion only; the largest diameter is > 3 cm
T_3	Only one solid skin tumor; the largest diameter is < 1 cm
T_4	Several solid skin tumors, or only one solid skin tumor with diameter > 1 cm
N_0	Regional nodes free
N_1	Movable nodes in the same site adjacent to the skin lesion
N_2	Movable nodes in the opposite site and/or both sites
N_3	Adherent nodes in the same site and/or both sites
M_0	No distant metastasis
M_1	Distant metastasis present
Stage I	Any T with NoMo
Stage II	T_2-T_4 and N_1-N_3 with Mo
Stage III	T_2-T_4 with N_3 M_1

*From Miyasato[2]

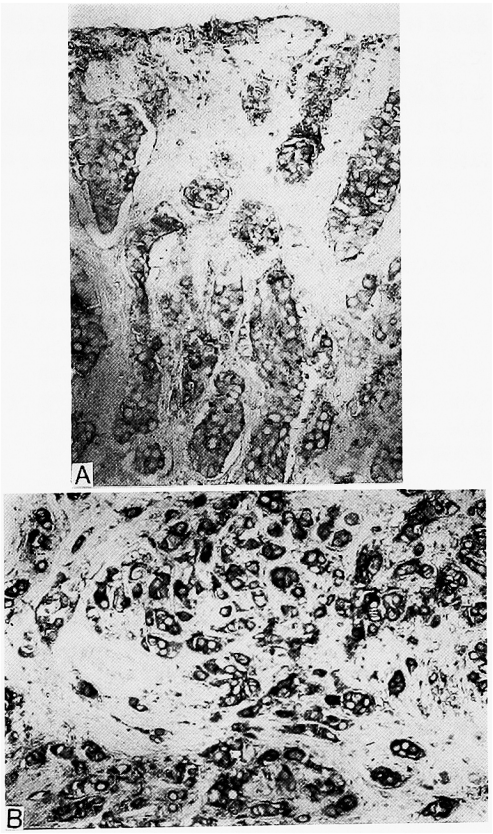

Fig. 3. A; CEA-positive Paget's cell are shown in the primary lesion. CEA immunostaning, reduced from ×200. B; CEA-positive Paget's cell are shown in the pelvic metastatic lymphnode. CEA immunostaning, reduced from ×200.

に移植した．尿道口は会陰部に造設した．術中，両側鼠径部，骨盤部に累々と腫脹するリンパ節を触知した．

病理診断は，外陰部 Paget 病で，両側鼠径骨盤リンパ節転移を認めた（Fig. 2B）．また PAP 法による CEA 染色では原発巣，転移巣ともに陽性を示した（Fig. 3A, B）．

術後，血中 CEA 値の上昇（Fig. 4）および黄疸が出現し，腹部超音波断層法で急速に増大する多発性肝転移を認め肝不全のため1986年1月17日術後24日目に死亡した．剖検は施行できなかった．

考　　察

外陰部 Paget 病は従来比較的悪性度の低い腫瘍，表皮内癌あるいは前癌病変と考えられていた．1965年，森ら[1]は組織学的記載の充分な80例を集計し，本症の特徴は60歳以上の男性に好発し，経過は緩慢で腫瘍形成および転移は比較的稀であり，その予後は良好であると述べている．したがって臨床的悪性度は軽視される傾向にあった．

しかし近年にいたり本症の下床に癌を合併する頻度は従来いわれているよりも高く，所属リンパ節，さらに全身に転移を来す症例も報告されてきている[3,4]．

池田ら[5]は，本症では組織学的に早期においては apocrine adenocarcinoma in situ の所見を呈し，早晩 invasive adenocarcinoma の像をとり生物学的態度においても従来の概念より悪性であることに留意する必要があると述べており，最近では有棘細胞癌と同等かそれ以上の悪性腫瘍と考えられている．

乳房外 Paget 病の由来については，多数の説が提唱されており，未だ定説を得ていないが，1)表皮細胞由来説，2)汗腺由来説（おもにアポクリン腺）由来説などがある．

Paget 細胞集団の中央に時に腺腔形成を見ること，下床に腺癌を合併することが稀でないこと，またアポクリン腺の存在する部位，すなわち乳房，腋窩，外陰，肛門周囲といった部位に限定して発生することなどは，アポクリン腺由来説の根拠となり得るが，Paget 細胞が正常と思われる表皮内に孤立性に散在してみられる場合があること，下床癌に比べ表皮層の病変が広範囲に及ぶ症例が少なくないこと，表皮層における stem cell は，表皮および付属器への分化能力を有していることなどから，Murrell ら[6]，児玉ら[7]は，表皮内アポクリン導管上皮細胞と同様の胎生学的

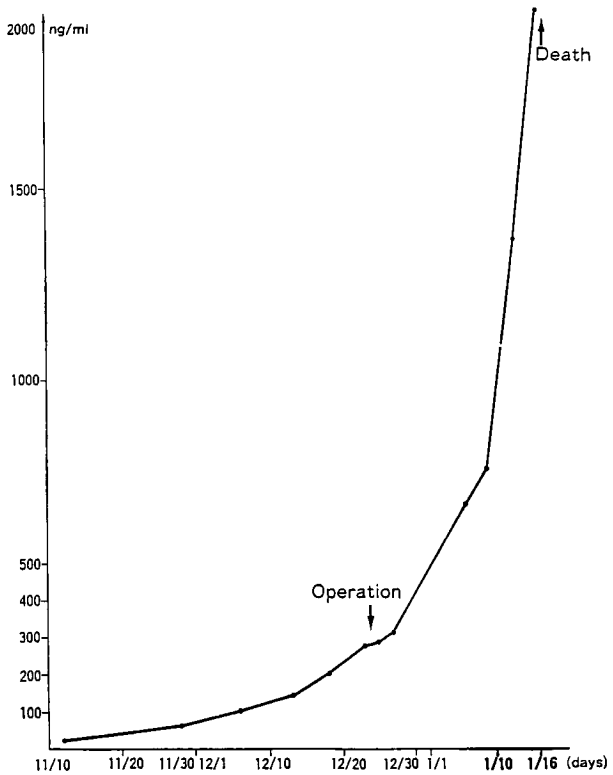

Fig. 4.　Serum CEA level

潜在性分化能力を有する細胞の発癌刺激による多中心性発生説を強調している．

本症の症状は，一般に境界明瞭な紅斑，びらん面で鱗屑，痂皮をつけ周囲に黒褐色の色素沈着を伴うものを特徴とするが，そのいずれも非特異的なものであり初診時湿疹の診断のもとステロイド剤の外用を受ける場合が多い．

したがってステロイド剤の外用に頑強に抵抗する病変をみた場合には，皮膚生検を施行し確定診断をつける必要がある．

本症の治療法は，手術療法を主体としたもので，stage I では病巣境界部より 3 cm 以上離した病巣広範囲切除．stage II では，病巣広範囲切除および所属リンパ節の根治的廓清術．stage III では，対症療法として放射線療法，局所化学療法 (5-FU, BLM 軟膏，油性 BLM 局注など)，cryosurgery などが施行されている．

本症と CEA 値の関係について，大路らは[8]，Paget 細胞は CEA 産生分泌能を持ち，病巣の拡大により血清 CEA 値は上昇することより血清 CEA 値は Peget 病の腫瘍マーカーとなり得ると述べている．また Oji ら[9]は，広範な転移巣を有する Paget 病では高率に血清 CEA 値の上昇をみると述べている．自験例でも，腫瘍細胞内に CEA の存在が証明されたことから，著明な高値をみた血中 CEA は本腫瘍細胞に由来したものと考えられ，病巣の進行は CEA の動きと相関し腫瘍マーカーとして有用であった．

幸田ら[10]は，初診時真皮内浸潤が認められる症例では，遠隔転移が認められなくても全身転移を来す可能性が高いと述べている．

転移の部位の検討では，Helwig & Graham[11] によると，所属リンパ節が最も多く，ついで，肝，肺，骨，副腎，膀胱，前立腺，膵と述べている．

本症の予後[5]は，stage I で 5 年生存率 90% と良好であるが，stage II では 50%，stage III では，2 年生存率が 0% であり，その予後は有棘細胞癌と同程度ないしそれ以上に不良といえる．

以上のことより外陰部 Paget 病の中で，予後不良として早期に積極的な病巣広範囲切除，所属リンパ節郭清を必要とする症例は，1)経過の急速な症例．2)初診時生検にてすでに真皮内浸潤を認める症例 3) 血中 CEA 値が高値を示す症例 4) リンパ節転移を疑わせる症例と考えられる．本症においては，早期診断と適切な手術療法の選択が重要であることを強調したい．

結　　語

血清 CEA 値の高値を示し，急速に全身転移を来した外陰部 Paget 病の 1 例を経験したので，若干の文献的考察を加え報告した．

本症例は，第115回 日本泌尿器科学会関西地方会にて発表した．

文　　献

1) 森　俊二：乳房外 Paget 病の研究．日皮会誌 **75**：21-46, 1965
2) 宮里　肇：乳房外 Paget 病の知見補遺．日皮会誌 **82**：519-539, 1972
3) 名嘉真武司，一木幹生，笹井陽一郎，益子直己：全身転移を来した外陰部 Paget 病の剖検例．西日皮膚 **43**：212-216, 1981
4) Mitsudo S, Nakanishi I, Leopold G Koss: Paget's disease of the penis and adjacent skin. Arch Pathol Lab Med **105**: 518-520, 1981
5) 池田重雄，宮里　肇：外陰部 Paget 病の治療．医薬の門 **19**：185-186, 1979
6) Murrell TW and MuMullan FH: Extra-mammary Paget's disease. Arch Dermatol **85**: 600-613, 1962
7) 児玉省二，小幡憲郎，半藤　保，後藤　明，五十嵐俊彦，竹内正七，笹川重男，渡部　汎，高橋威，加藤政美：外陰 Paget 病11例の臨床病理学的検討．日産婦会誌 **37**：861-870, 1985
8) 大路昌孝，古江増隆，玉置邦彦：陰部 Paget 病における Carcinoembryonic antigen．日皮会誌 **95**：1135-1144, 1985
9) Oji M, Furue M and Tamaki K: Serum carcinoembryonic antigen level in Paget's disease. Br J Dermatol **110**: 211-213, 1984
10) 幸田　衛，旗持　淳，植木宏明：乳房外 Paget 病の剖検例．臨皮 **35**：617-622, 1981
11) Helwig EB and Graham JH: Anogenital Paget disease. Cancer **16**: 387-403, 1963

(1987年 4 月21日受付)