

レックリングハウゼン病に合併した陰茎悪性黒色腫の1例

千葉県がんセンター泌尿器科 (部長: 長山忠雄)

宮内 武彦, 丸岡 正幸, 長山 忠雄

MALIGNANT MELANOMA OF THE PENIS ASSOCIATED WITH VON RECKLINGHAUSEN'S NEUROFIBROMATOSIS: REPORT OF A CASE

Takehiko MIYAUCHI, Masayuki MARUOKA and Tadao NAGAYAMA

*From the Department of Urology, Chiba Cancer Center Hospital
(Chief: Dr. T. Nagayama)*

A 69-year-old male patient visited our clinic with complaints of dysuria and bleeding at the glans of penis on May 2, 1985. At the first presentation the tumor mass with necrotic and hemorrhagic character was localized around the urethral orifice and the entire glans of penis had a hard consistency. Moreover, numerous soft cutaneous nodules ranging from a small bean to a hen's egg in size spread over the total body surface. The nodules varied in property from even in height on the skin surface, half-spherical, and pedunculated. His family history was not contributory as far as neurofibromatosis was concerned. On May 15, the glans of penis was amputated and histological diagnosis was malignant melanoma with marked vascular and neural permeation.

Review of the literature showed that our patient is the third case of malignant melanoma associated with neurofibromatosis in Japan.

Key words: von Recklinghausen's neurofibromatosis, Malignant melanoma

緒 言

レックリングハウゼン病 (以下R病と略す) に陰茎悪性黒色腫が合併した非常に稀な1例を経験し, 剖検の機会を得たので, 文献的考察を加え報告する.

症 例

患者: 69歳, 男性, 事務員
主訴: 排尿困難, 外尿道口より排膿
家族歴: 癌, 色素異常などに関する遺伝負荷は認められない.

初診: 1985年5月2日

既往歴: 生来全身に青あざがあり, 小学校高学年頃から皮膚腫瘍が全体に出現し, 来院時も発症当時とあまり変りない.

現病歴: 1983年頃より亀頭部の腫瘍に気付く, 腫瘍から時々出血した. 1985年4月2日排尿困難と外尿道口から排膿がみられたため其医受診, 完全包茎のため背面切開術を施行したが, 亀頭部に腫瘍があったため当科紹介され, 受診した.

現症: 身長 159 cm, 体重 53 kg (Fig. 1). 全身皮

膚にはアヅキ大から鶏卵大までの柔軟な小腫瘍が散布し, 皮膚と同高のもの, 半球状のもの, 有茎性に近いもの種々であった.

局所所見: (Fig. 2) 外尿道口を中心に壊死様出血性腫瘍が存在し, 陰茎亀頭全体が硬かった. 陰茎腫瘍に壊死組織が附着している, 両側鼠径部にも示指頭大の腫瘍が触知した.

入院時諸検査 末梢血; RBC $467 \times 10^4/\text{mm}^3$ WBC $9,000/\text{mm}^3$, Hb 13.4 g/dl, Ht 40.3%, Plt $29.5 \times 10^4/\text{mm}^3$, 血沈 43 mm/hour. 血液生化学; T.P. 6.7 g/dl, BUN 21 mg/dl, Cr 0.9 mg/dl, GOT 12 KU, GPT 5 KU, LDH 294 WU, ALP 12.6 KA, Na 142 mEq/l, K 4.0 mEq/l, Cl 103 mEq/l. 尿沈渣; 赤血球多数. 血液ガス; Po_2 67.9 mmHg, Pco 40.8 mmHg. 免疫学的検査; IgG 1,450 mg/dl, IgA 340 mg/dl, IgM 165 mg/dl. 核医学的検査; α -pheto 3 ng/dl, CEA 1.9 ng/dl. 胸部 X-P, 心電図異常なし. 病期; stage 4.

手術および術後経過: 5月15日亀頭部切開術を施行し, 術中膀胱鏡, 尿道鏡を施行したが, 膀胱, 尿道内景は正常であった. 術後本人と家族は化学療法を希望

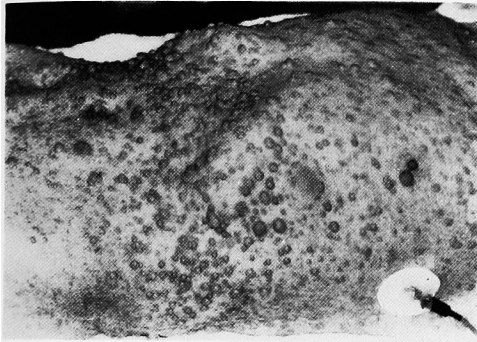

Fig. 1. レックリングハウゼン病

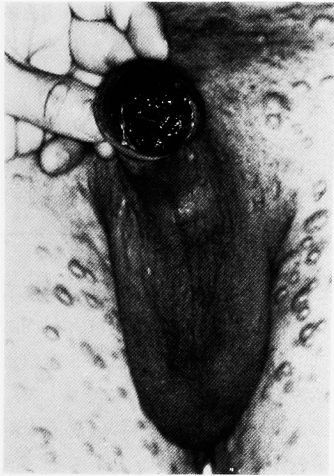

Fig. 2. 亀頭部の悪性黒色腫

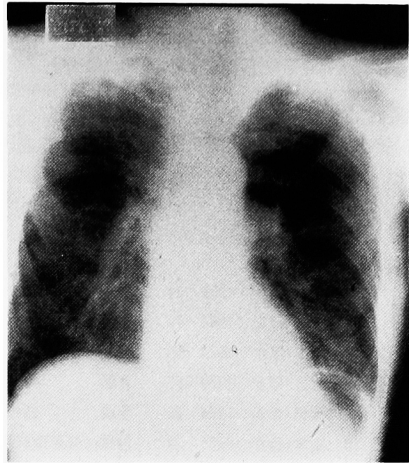


Fig. 3. 胸部転移後

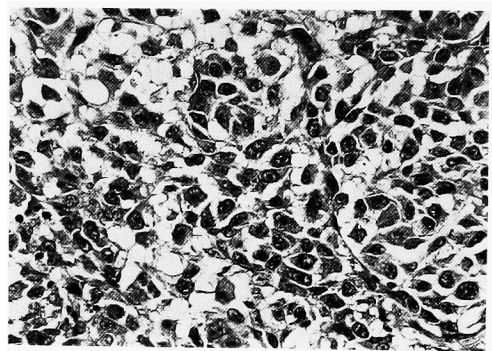


Fig. 4. 大型の核小体が見られる悪性黒色腫の組織像

せず, 6月2日退院した。その後胸痛, 手足のしびれ, 軽度の呼吸困難が生じ, 10月3日再入院した。再入院時, 鼠径リンパ節増大と胸部転移 (Fig. 3) が見られ, 残存尿道の狭窄も見られた。入院後対症療法のみ実施し, 12月11日死亡した。

組織学的所見: (Fig. 4) 大型の腫瘍細胞は上皮様の配列をとり, 細胞質内にはメラニン色素が豊富で, 高クロマチン性の核と大型の核小体が見られる。一部細胞質内にメラニン色素を有さない細胞があり, 明瞭な大型の核小体の特徴的である。ABC法によるS-100蛋白の染色で腫瘍細胞の細胞質および核は陽性であった。

剖検所見: 悪性黒色腫の転移は両肺, 心臓, 縦隔, 肝, 脾, 膵, 両腎, 腸間膜, 前立腺, 肺門リンパ節, 傍気管など全身に認められた。また, R病は皮膚のみに限局していた。

考 察

男子外陰部原発の悪性黒色腫はきわめて稀なもの

で, 森¹⁾によると本邦では212例の悪性黒色腫剖検中, 陰茎原発は1例 (0.5%) のみであった, また大角²⁾による1961~1976年の本邦悪性黒色腫の集計では, 957例中男子外陰部原発が8例 (0.8%) である。

高木³⁾は1981年内外の文献から60例を集計し報告した。以後1983年仙賀⁴⁾, 齋田⁵⁾の各1例, 1984年 Begun⁶⁾らの3例が報告されており, 自験例を含め66例となる。本邦では陰茎悪性黒色腫の報告は現在まで自験例を含め13例のみである (Table 1)。

陰茎原発の悪性黒色腫の好発部位は亀頭部であって, 高木³⁾によれば56例中41例 (73%) がここに発生している。本邦例の13例中9例 (69%) は亀頭部に原発している。

発生前年齢は内外の文献では最年少13歳, 最年長は79歳で, 平均年齢は49歳であった。本邦例についてみると31~74歳で平均年齢は57歳である。

皮膚の悪性黒色腫は現在一般に①superficial spreading melanoma, ②nodular melanoma, ③lentigo maligna melanoma, ④acral lentiginous melano-

Table 1. 陰茎悪性黒色腫の報告例

| No | 報告者 | 年度 | 年齢 | 初発部位 | 治療までの期間 | 治療 | 転移 | 予後 |
|----|-------|------|----|----------|---------|--------------------------|---------------|---------|
| 1 | 岡安 | 1924 | 67 | 亀頭 | 2年 | 切断 | 鼠径リンパ節 | 不詳 |
| 2 | 永野 | 1955 | 40 | 冠状溝 | 4ヵ月 | リンパ節摘出 化学療法 | 鼠径リンパ節 腸間膜 | 23日 |
| 3 | 中野・ほか | 1957 | 56 | 亀頭, 冠状溝 | 5ヵ月 | 切断, 焼灼, 放射線, 化学療法 | 鼠径リンパ節 | 生存 |
| 4 | 松田 | 1957 | 72 | 亀頭, 冠状溝 | 1年6ヵ月 | 切断 鼠径リンパ節郭清 | 鼠径リンパ節 | 3ヵ月 |
| 5 | 赤松・ほか | 1958 | 31 | 不詳 | 不詳 | 不詳 | 鼠径リンパ節 | 不詳 |
| 6 | 後藤・ほか | 1966 | 74 | 亀頭 | 9ヵ月 | 腫瘍切除 | なし | 1年生存 |
| 7 | 高安・ほか | 1970 | 50 | 陰茎 | 不詳 | 陰茎皮膚切除 | なし | 不詳 |
| 8 | 勝目・ほか | 1970 | 67 | 亀頭 | 4年 | 放射線, 化学療法 | 鼠径リンパ節 | 1年生存 |
| 9 | 香田・ほか | 1974 | 69 | 包皮 | 1ヵ月 | 切断, 化学療法 | なし | 1年4ヵ月生存 |
| 10 | 高木・ほか | 1981 | 33 | 亀頭, 外尿道口 | 4ヵ月 | 切断, 免疫化学療法 鼠径リンパ節郭清 | 鼠径リンパ節 | 6ヵ月生存 |
| 11 | 仙賀・ほか | 1982 | 53 | 陰茎背面 | 2年 | 免疫化学療法 | 鼠径リンパ節 全身 | 3ヵ月 |
| 12 | 斎田・ほか | 1983 | 55 | 亀頭 | 2年6ヵ月 | 切断, 鼠径リンパ節 郭清, 免疫化学療法 | 鼠径リンパ節 | 2年9ヵ月生存 |
| 13 | 自験例 | 1985 | 69 | 亀頭 | 3年 | 切断 | 鼠径リンパ節 肺 | 生存 |

Table 2. レックリングハウゼン病と悪性黒色腫の合併症の報告例

| No | 報告者 | 年代 | 年齢 | 性別 | 初発部位 | 治療までの期間 |
|----|-----|------|----|----|--------|---------|
| 1 | 石井 | 1955 | 40 | 男 | 右肩胛鎖骨部 | 2年 |
| 2 | 川崎他 | 1955 | 35 | 女 | 外陰部 | 1年 |
| 3 | 自験例 | 1985 | 69 | 男 | 陰茎 | 3年 |

ma の4型に分類されている。陰茎原発の悪性黒色腫の大部分は nodular melanoma と acral lentiginous melanoma が占めている。

Begun ら⁹⁾によると56例の陰茎原発悪性黒色腫のうち24例(43%)は初診時すでに鼠径リンパ節の転移が認められていた。本邦では13例中10例(77%)に、初診時に鼠径リンパ節の転移を認めた。さらに鼠径部の表在性リンパ節が認められる場合には、その10~15%に肝や傍大動脈領域にも転移がみられるといわれている。

本邦の陰茎悪性黒色腫の13例の発病から治療までの期間をみると最短1ヵ月で、最長4年、平均1年6ヵ月であった。治療法として12例中切断、腫瘍摘出のみが4例、切断、リンパ節郭清、補助療法が5例、切断せず、リンパ節郭清または化学療法が3例であった。

陰茎原発の悪性黒色腫の予後は悪く、Khezri ら¹⁰⁾によれば、stage I の14例中、5年以上生存例は4例で、stage II, III の各7例については、2年以上の

生存例は2例のみである。一方、本邦の陰茎悪性黒色腫では予後の判明している10例中1年以内に死亡した症例は4例であった。したがって、治療法としては、皮膚の悪性黒色腫と同様に早期に発見して、原発巣の広範囲切除と所属リンパ節を郭清することが原則となるが、手術のみでは充分でなく術後に化学療法と免疫療法の併用が必要である。

R病と皮膚原発の悪性黒色腫の合併症は本邦で自験例を含めて3例報告がある (Table 2)^{8,9)}。男子2例、女子1例で、発生部位は外陰部2例、肩1例であった。

神経線維腫、悪性黒色腫のそれぞれは神経系由来の腫瘍であり、両腫瘍は神経系の1つの marker とされている S-100 蛋白¹⁰⁾が陽性を示していることも興味ある所見であり、神経系腫瘍の発生を考えると興味ある症例である。

文 献

- 1) 森 亘: 日本人における悪性黒色腫. 癌の臨床 17: 245, 1971
- 2) 大角 毅, 清寺 真: 本邦における悪性黒色腫の統計的観察. 皮膚臨床 19: 277-283, 1977
- 3) 高木隆治, 小川 力, 田中 正明: 陰茎に発生した悪性黒色腫の1例. 臨泌 35: 689-693, 1981
- 4) 仙賀 裕, 古畑 哲彦, 村上 通敏, 亀山 孝一郎: 陰茎悪性黒色腫の1例. 泌尿紀要 29: 1079-1083, 1983
- 5) 斎田 俊明, 大原 国章, 土屋 真一: 陰茎亀頭部に原

- 発した悪性黒色腫. 皮膚臨床 **25**: 387-392, 1983
- 6) Begun FP, Grossman HB, Diokno AC and Sogani PC: Malignant melanoma of the penis and male urethra. *J Urol* **132**: 123-125, 1984
- 7) Khezri AA, Dounis A and Roberts JB: Primary malignant melanoma of the penis. *Br J Urol* **51**: 147-150, 1979
- 8) 石井鶴藏: Recklinghausen 氏病と悪性黒色腫との合併例. 皮膚科性病科雑誌 **65**: 636, 1955
- 9) 川崎安行, 成田俊策: レックリングハウゼン氏病を伴った女子外陰部悪性メラノームの1例. 臨婦産 **9**: 1027-1029, 1955
- 10) 三杉和章, 田中祐吉, 大秋美治, 佐々木佳郎: 小児腫瘍における S-100 蛋白, Neuron Specific Enolase の免疫組織化学. 小児外科 **18**: 19-25, 1986

(1987年3月13日受付)