泌尿紀要 34：705-709，1988

陰茎根部皮下の著明な好酸球浸潤を伴う肉芽腫

国立大阪病院泌尿器科（医長　高羽　津）
細見昌弘，前田　修，松宮清美
小出卓生，高羽　津
国立大阪病院病理（主任：倉田明彦）
倉田明彦
時実クリニック
時実昌泰

LIPOGRANULOMA WITH MARKED EOSINOPHILE INFILTRATION IN MALE GENITALIA

Masahiro Hosomi, Osamu Maeda, Kiyomi Matsumiya, Takuo Koide and Minato Takaha
From the Department of Urology, Osaka National Hospital (Chief: Dr. M. Takaha)
Akihiko Kurata
From the Department of Pathology, Osaka National Hospital (Chief: Dr. A. Kurata)
Masayasu Tokizane
From Tokizane Clinic

A characteristic lipogranuloma in the male genitalia is presented. Histopathological examination revealed a granuloma resembling sclerosing lipogranuloma with marked eosinophile infiltration. Only 11 cases with such a histopathological feature have been reported. Including this case all cases have similar localization, shape and clinical course. The genesis of these granulomas is discussed.

Key words: Sclerosing lipogranuloma, Male genitalia, Eosinophile infiltration

緒　言

男性性器に見られる sclerosing lipogranuloma のわが国における報告例は少ない．その理由の一つに，原因となるパラフィンの使用がわが国では少ないことがあげられている．しかし，近年になって原因となるパラフィンの使用を認めない sclerosing lipogranuloma の症例報告が散見されるようになった．しかも，これらの報告例には多くの共通点があり興味深い．今回われわれは，このような特異な陰茎根部の肉芽腫を経験したので，若干の文献的考察を加えて報告する．

症　例

患者：44歳，男性

主訴：陰茎根部皮下の無痛性硬結

職業：事務系会社員

既往歴・家族歴：特記すべきことなし

現病歴：1986年11月18日，陰茎根部恥骨前面皮下のしこりに気付き，同月20日に時実クリニックを受診．熱発，圧痛，排尿障害など特に自覚症状はない．病変部への受傷，パラフィンなどの注入，薬剤，化粧品などの塗布などの経験はない．特殊な性交，性病，原虫症などに罹患する機会などをいずれも本人は否定している．腫瘤の精査を目的として当科入院となる．

現症：身長 159.2 cm，体重 57.4 kg，血圧 105/60 mmHg．脈拍72/分で整，体温 36.4°C．栄養良好．病変部以外の全身所見に特に異常なく，他の皮膚病変も認めない．病変部は，恥骨前面の陰茎根部皮下に陰茎を取り巻くように存在し，4.5×2.5 cm 大の馬蹄型をしていた（Fig. 1）．表面平滑，境界明瞭でやや可動

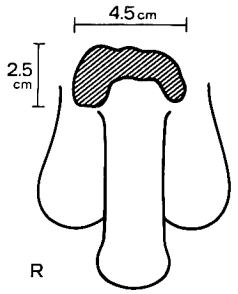

Fig. 1. Schema of prepubic bone nodule

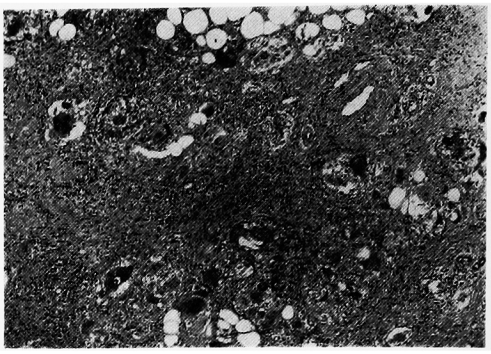

Fig. 2. Microscopic appearance of lipogranuloma (H & E, reduced from ×100)

Fig. 3. Microscopic appearance of lipogranuloma (H&E, reduced from ×400)

性の軟骨様の硬度．圧痛なく，精索との連絡も認めなかった．表面皮膚にも発赤などの変化は見られず，両側鼠径部リンパ節の腫脹を認めなかった．陰嚢内容，陰茎に異常を認めず，前立腺にも触診上異常所見を認めなかった．

入院時検査所見：血液，尿検査などは，白血球分画で好酸球が20%と著明に増加し，また CRP が陽性である以外，特に異常所見はなく，血中γグロブリン，IgE などの増加は認められなかった．糞便中の寄生虫卵やアメーバ原虫，尿，喀痰中の一般細菌や抗酸菌についても，いずれも陰性であった．心電図，胸腹部単純撮影，排泄性腎盂造影にも異常は認められなかった (Table 1).

生検材料組織学的所見：1986年12月4日，腰麻下に

Table 1. Laboratory findings

血液一般検査					
RBC	453×10⁴ /mm³	白血球分画 (%)		血沈	6 mm/1h
WBC	5800 /mm³	Seg	30		17 mm/2h
Hb	14.6 g/dℓ	Stab	6	ASLO	87 Todd
Hct	42.9 %	Eo	20	CRP	0.74 mg/dℓ
Plt	28.3×10⁴ /mm³	Ba	2	RA	1 IU/mℓ
HBsAg	(−)	Lym	35	Wa-R	(−)
HBsAb	(−)	Mo	7		
血液化学検査					
TP	7.2 g/dℓ	T Bil	0.7 mg/dℓ	Na	140 mEq/ℓ
Alb	67.8 %	GOT	21 U/ℓ	K	3.8 mEq/ℓ
α_1-glb	3.5 %	GPT	16 U/ℓ	Cl	104 mEq/ℓ
α_2-glb	9.6 %	γ-GTP	19 U/ℓ	Ca	8.5 mg/dℓ
β-glb	7.7 %	ALP	57 U/ℓ	P	3.4 mg/dℓ
γ-glb	11.4 %	T Chol	189 mg/dℓ	BUN	14 mg/dℓ
FBS	81 mg/dℓ	TG	148 mg/dℓ	Crn	1.3 mg/dℓ
PAP	0.6 KAU	AFP	<50 ng/mℓ	UA	3.3 mg/dℓ
LDH	177 U/ℓ	CEA	<1.0 ng/mℓ	IgE	14 IU/mℓ
尿検査					
潜血	(−)	pH	6.0	一般細菌培養	(−)
糖	(−)	沈渣 RBC	(−)	抗酸菌培養	(−)
蛋白	(−)	WBC	(−)		
糞便					
寄生虫卵	(−)	赤痢アメーバ	(−)		

腫瘤生検を施行した．生検は腫瘤の右側の硬結に対して上部の皮膚も含めて行った．腫瘤は精索とは連絡なく，皮下の脂肪織内に存在し，皮膚，筋膜のいずれとも癒着のない白い硬結であった．顕微鏡的には，脂肪織が癒合した cystic space が認められ，これらは膠原線維で分割されている（Fig. 2）．多核の異物型巨細胞を多数認め，これらの周囲は小空胞で取り囲まれており貪食球と考えられる（Fig. 3）．全体に好酸球浸潤が著しく，一部に類上皮細胞もみられる．乾酪壊死巣は認めず，PAS 染色にても，真菌などの organism を認めなかった．

組織診断：inflammatory pseudo-tumor with lipogranulomatous appearance including marked eosinophile infiltration.

退院後経過：病理学的に悪性所見を認めないため退院させ，抗菌剤，消炎剤投与にて経過観察を続けた．腫瘤は患者が気付いてから約8週後に自然消退し，同時に末梢血の好酸球増多も認められなくなった．その後さらに8週間の経過観察においても再発は認めていない．

考　　察

本症例の病理所見は sclerosing lipogranuloma のそれに似るが，著名な好酸球浸潤を認める点が，典型的な sclerosing lipogranuloma とは異なる．

Sclerosing lipogranuloma は，パラフィンの皮下注入によって起こるいわゆる paraffinoma に始まり，1950年 Smetana & Bernhard[1] による外傷性の変性脂肪を原因とする肉芽腫を含めた sclerosing lipogranuloma の概念へと展開された．1977年，Oertel & Johnson[2] は，分光分析による再検討で，内因性の変性脂肪が原因とされていた症例に外因性のパラフィンを検出し，それ以来原因不明と考えられる症例に対し，分光分析などが行われるようになり，baby oil[3]，vitamin E[4] などの外因性油脂による sclerosing lipogranuloma が報告されるようになった．われわれの症例では原因となる外因性油脂は詳細な問診によっても判明しなかったが，分光分析などを行っていないため，完全にこの様な原因の存在を否定し得たわけではない．一方，われわれの症例では好酸球の著明な浸潤を見ているが，これは従来の sclerosing lipogranuloma には見られない特徴で，あるいは原因解明の糸口とも考えられる．

今回われわれの経験したような，原因不明の陰茎周囲の sclerosing lipogranuloma に似た病理所見に好酸球浸潤を伴う腫瘤の本邦報告例は，われわれの調べ得たかぎりでは自験例を含めて12例[5-12]に及ぶ（Table 2）．

好酸球浸潤がみられる点について堀井ら[7]，および吉田ら[12]は，アレルギー性機序の関与に着目している．またこれと関連して福山ら[10]は，何らかの寄生虫感染が原因ではないかと示唆している．腫瘤が会陰より陰茎根部に至るY字型である点に着目し，肛門側よりの寄生虫感染が原因であるとする仮説であるが，わ

Table 2. Cases of lipogranuloma with eosinophile infiltration in male genitalia reported in Japan

No.		年令	形　状	診断名	経過	
1.	石塚 他	36才	陰嚢中央部，尿道をとり囲む板状	炎症性肉芽腫	摘　除	皮フに浮腫(+)
2.	高橋 他	43才	会陰部より陰茎根部に至るY字型	Sclerosing lipogranuloma	摘　除	
3.	高橋 他	37才	会陰部より陰茎根部に至るY字型	Sclerosing lipogranuloma	摘　除	
4.	堀井 他	38才	会陰部より陰茎根部に至るY字型	Sclerosing lipogranuloma	摘　除	
5.	堀井 他	33才	会陰部より陰茎根部に至るY字型	Sclerosing lipogranuloma	摘　除	
6.	高橋 他	32才	会陰部より陰茎根部に至るY字型	Sclerosing lipogranuloma	保存的治療にて自然消退	
7.	松井 他	34才	陰茎背側根部の馬蹄型	Inflammatory pseudotumor	摘　除	
8.	福山 他	50才	会陰部より陰茎根部に至るY字型	著明な好酸球浸潤を伴う肉芽腫	保存的治療にて自然消退	
9.	張　他	39才	陰嚢中央部板状	Sclerosing lipogranuloma	摘　除	
10.	吉田 他	39才	会陰部より陰茎根部に至りさらに陰茎をとり囲むリング状	Granulomatous panniculitis	摘　除	
11.	畑山 他	38才	会陰部より陰茎根部をとり囲み両側鼠径部に至るリング状	Sclerosing lipogranuloma	部分切除	
12.	自験例	44才	陰茎背側根部の馬蹄型	著明な好酸球浸潤を伴う肉芽腫	保存的治療にて自然消退	

れわれの症例では会陰部と特に連絡がなく，また糞便寄生虫卵陰性であり，組織中に真菌などの organism を認めなかった．

これらの症例のほとんどが大阪を中心とした地域で認められる点に注目するむきも多く（飛田[14]），感染症は考え得る原因の一つである．

Lipogranuloma は，全身の他の部位でも見られ，眼窩脂肪肉芽腫もその1例である．明らかに外因性の油脂が原因のもの[15,16]もみられるが，外傷性を疑うものや（曽谷ら[17]），原因の全く解らないもの（和田ら[18]）もみられ，特に曽谷らの症例では好酸球の浸潤も認められている．眼窩における lipogranuloma でもこのようにわれわれの例に類似した症例が散見され，松井ら[11]は，眼窩 lipogranuloma を含むより大きな概念としての inflammatory pseudotumor をその症例の診断名としている．

われわれの症例を含め，Table 2の12症例中6症例で末梢血の好酸球増多を認めているが，このことはこれらの症例が，同様の皮膚病変を持つ全身疾患の一部であることも考慮しなければならない．このような皮膚疾患に Well's syndrome, Weber-Christian disease などがあるが臨床症状，病理像などによりいずれも否定される．

このように考えると，これら12症例は，sclerosing lipogranuloma の一亜型とも考えられるが，全く別の疾患である可能性も大きく，現在のところ原因および病態は不明といわざるを得ない．これら12症例には非常に特徴的な共通点がみられる．すなわち，陰茎根部を取り巻くような特異な形態を示し，精索，睾丸，副睾丸と連絡がなく，組織学上好酸球浸潤を認め，特に明らかな発症原因が認められず，保存的治療により自然消退する傾向にあるなどの点である．自験例では生検により本症と診断し，保存的治療で経過観察を行って腫瘤の自然消退をみた．本邦報告例には腫瘤摘除の例が多いが，保存的治療の可能なことを考えると，このような疾患の存在の認識が必要ではないかと思われる．

結　　語

陰茎根部皮下の著明な好酸球浸潤を伴う肉芽腫の1例を経験したので，過去にみられる同様の症例11例を合わせて検討した．これらは新しい疾患である可能性も高く，今後の検討が望まれる．

本症例は第118回日本泌尿器科学会関西地方会（昭和62年2月21日，京都市）にて発表した．

本論文投稿後，冨岡ら（臨泌，**41**：911～914，1987）により，同様症例5例が報告されたことを付記する．

文　　献

1) Smetana HF and Bernhard W: Sclerosing lipogranuloma. Arch Pathol **50**: 296-325, 1950
2) Oertel YG and Johnson FB: Sclerosing lipogranuloma of male genitalia. Arch Pathol Lab Med **101**: 321-326, 1977
3) Winslow PH, Parks S and Whetstone C: Lipogranulomatosis of the genitalia caused by topical application of "Baby oil" J Urol **123**: 127-128, 1980
4) Foucar E, Dowing DT and Gerber WL: Sclerosing lipogranuloma of the male genitalia containing vitamin E: A comparison with classical "paraffinoma" J Am Acad Dermatol **9**: 103-110, 1983
5) 石塚栄一，藤井　浩，岩崎　皓，佐々木佳郎：悪性腫瘍を思わせた陰嚢内の肉芽腫．日赤医 **32**：68，1980
6) 高橋陽一，飛田収一，山内民男，真田俊吾，佐々木正道：陰嚢内 sclerosing lipogranuloma の2例．日泌尿会誌 **71**：430，1980
7) 堀井泰樹，松田公志，飛田収一，高橋陽一：特異な形態を呈した陰嚢内硬化性脂肪肉芽腫の2例．日泌尿会誌 **74**：1482，1983
8) 高橋陽一，松田公志，堀井泰樹，大森孝平，飛田収一，前田義雄：特異な形状を呈する陰嚢内硬化性脂肪肉芽腫の5例．日泌尿会誌 **75**：1194，1984
9) 張　邦光，林　秀治，竹内敏視，兼松　稔，坂義人，西浦常雄，下川邦泰：陰嚢内硬化性脂肪肉芽腫の1例．日泌尿会誌 **76**：1603，1985
10) 福山拓夫，小倉啓司，中川清秀，荻野篤彦，古田睦広，伊藤　剛，小原安喜子，金岡正樹，祖開古彦：陰茎根部皮下の特異な肉芽腫．医療 **40**：947-950，1986
11) 松井孝之，藤岡秀樹，花田正人，松田　稔：陰嚢内に発生した肉芽腫を特徴とする inflammatory pseudotumor の1例．日泌尿会誌 **77**：1065，1986
12) 吉田全範，北村慎治，藤永卓治：陰嚢内に発生した硬化性脂肪肉芽腫の1例．泌尿紀要 **33**：137-140，1987
13) 畑山　忠，田中陽一，伊藤　坦，上山秀麿，小松洋輔，鷹巣晃昌：陰茎根部周囲皮下にみられた特異な肉芽腫の1例．第118回日本泌尿器科学会関西地方会口演：1987
14) 飛田収一：11）に対する追加発言．日泌尿会誌 **77**：1065，1986
15) 船橋知也，半田一男，関本俊男，鈴木　光，青木利彦：眼窩パラフィン腫瘍．眼紀 **27**：551-556，1976
16) 古賀市郎，小島祐二郎，清水　勉：グリースオイル飛入による眼窩異物肉芽腫（脂肪肉芽腫 Lipogranuloma）の1例．眼紀 **36**：2214-2219，1985
17) 曽谷尚之，曽谷領子，岡本のぶ子，下奥　仁：眼

窩炎性偽腫瘍（Lipogranuloma）の1例．眼紀 **33**：1505-1509，1982
18) 和田真知子，藤原隆明，津山嘉一郎，島村和男，長村義之：肺 Granuloma を伴った眼窩 Lipogranuloma の1症例．眼紀 **32**：1735-1739，1981

（1987年3月16日受付）