泌尿紀要 34：688-691，1988

尿閉をきたした巨大膀胱憩室の1例

国立大阪病院泌尿器科（医長：高羽 津）
前田 修，細見昌弘，松宮清美
小出卓生，高羽 津

GIANT VESICAL DIVERTICULUM: A CASE REPORT

Osamu MAEDA, Masahiro HOSOMI, Kiyomi MATSUMIYA,
Takuo KOIDE and Minato TAKAHA
From the Department of Urology, Osaka National Hospital
(Chief: Dr. M. Takaha)

A case of giant vesical diverticulum is reported. A 31-year-old man was admitted with intermittent self-catheterization for 6 months duration due to urinary retention. A cystogram demonstrated a giant solitary diverticulum extended left-posteriorly, which compressed the bladder outlet and caused obstruction. On cystoscopy, the neck of the diverticulum was seen postero-lateral to left ureteral orifice. There was no vesical trabeculation, but slight obstruction of the bladder neck was suspected secondary to intermittent self-catheterization. A diverticulectomy was carried out by combined approach without ureterocystoneostomy. The patient had no difficulty in voiding after the operation.

Key words: Giant vesical diverticulum, Urinary retention

緒言

膀胱憩室はその成因から先天性と後天性に分類されているが，どちらに属するのか診断の困難な場合がある[1,2]．今回われわれは尿閉により6カ月間，間欠的自己導尿を指導されていた31歳男性の巨大膀胱憩室を経験したので，若干の文献的考察を加えて報告する．

症例

患者：31歳，男性

主訴：尿閉の精査希望

家族歴・既往歴：特記事項なし

現病歴：幼少時よりやや頻尿傾向にあったが，尿線狭小や排尿困難は認めなかった．1985年（30歳）頃より排尿困難が出現，1986年3月頃から排尿困難の程度はさらに強くなり，同年4月尿閉となった．近医受診するも原因不明のまま間欠的自己導尿の指導を受け，以後4～5回/日，自己導尿を続けた．同年10月原因精査を希望して当科を受診した．

入院時現症：下腹部に手拳大，球状，表面平滑な腫瘤を触知するが，導尿後に消失する．前立腺は胡桃大，弾性硬で，外陰部および腰仙部に異常所見を認めない．四肢，会陰部の運動・知覚障害も認めない．

入院時検査成績：一般検血 RBC $441\times10^4/mm^3$, Hb 14.2 g/dl, Ht 42.0%, WBC $5,900/mm^3$, Plt $18.6\times10^4/mm^3$, 血液生化学 Na 139 mEq/l, K 3.9 mEq/l, Cl 111 mEq/l, BUN 16 mg/dl, Cr 1.2 mg/dl, 尿酸 2.7 mg/dl, T.P. 6.4 g/dl, Alb 4.1 g/dl, GOT 18 IU/l, GPT 15 IU/l, γ-GTP 33 IU/l, AlP 78 IU/l, LDH 133 IU/l, 検尿 蛋白（－），糖（－），RBC 2～4/hpf, WBC 50～70/hpf.

X線検査所見：排泄性腎盂造影では腎盂腎杯および尿管に異常を認めず（Fig. 1）．逆行性尿道膀胱造影で，膀胱憩室と軽度の膀胱頸部の硬化像を認めた（Fig. 2）．膀胱造影では斜位像にて膀胱の左後方に膀胱とほぼ同大の巨大な憩室を認めた（Fig. 3）．

内視鏡所見：膀胱容量は約600 ml，17 Fr の内視鏡は容易に挿入されたが，膀胱頸部の軽い狭窄を認めた．膀胱内は粘膜正常で，肉柱形成もなく，憩室口は左尿管口の外側方に認めた．憩室内も粘膜正常で，腫瘍や結石などは存在しない（Fig. 4）．

以上の検査結果より，巨大膀胱憩室による尿閉と診断し手術を施行した．

手術所見：下腹部正中切開にて膀胱に達し膀胱を開き，憩室を膀胱壁内外からの combined approach により剝離をすすめ，その頸部から固有膀胱壁に近い

Fig. 1. Excretory urogram.

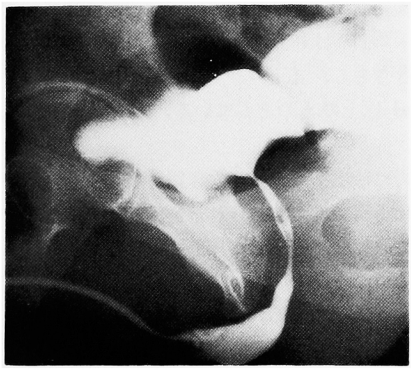

Fig. 2. Retrograde urethro-cystogram showing vesical diverticulum and slight obstruction of bladder neck.

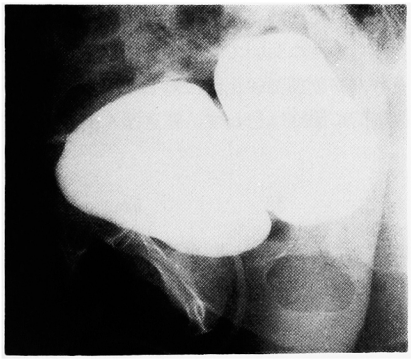

Fig. 3. Giant, solitary vesical diverticulum at left postero-lateral position of bladder. (left oblique view)

部分で切除した．左尿管口と憩室口との距離は十分あったため尿管膀胱新吻口術は施行しなかった．摘除標本は 8×6×5 cm であった（Fig. 5）．

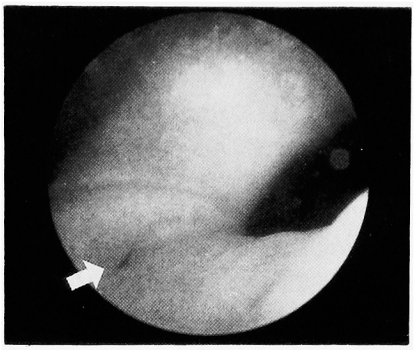

Fig. 4. Cystoscopy showing neck of diverticulum posterolaterally to left ureteral orifice (arrow).

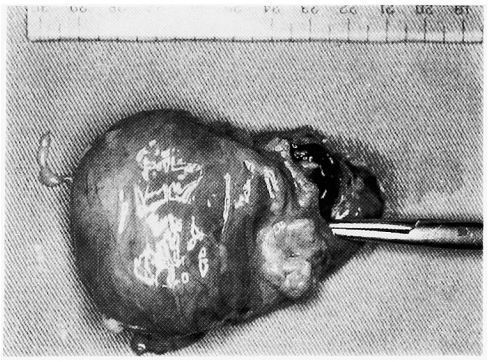

Fig. 5. Resected diverticulum.

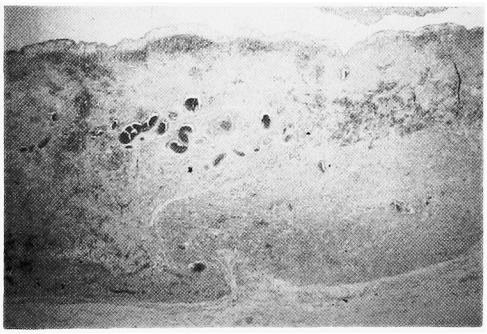

Fig. 6. Diverticulum wall composed of transitional epithelium, fibrous tissue and muscle fibers.

組織所見：憩室壁内面は移行上皮で被われ，固有層には局所的に中等度の炎症が認められた．壁は大部分が平滑筋により裏打ちされており，固有層と筋層の間は結合織で満たされていた（Fig. 6）．

術後経過：術後40日目の尿流量検査で，最大排尿量 12 ml/秒，平均排尿量 7 ml/秒，残尿量数 ml と排尿状態は改善傾向にあり，検尿所見および膀胱内圧検査所見に異常を認めない．

考　　察

膀胱憩室は膀胱内腔の部分的拡張をいい，その成因は尿管口付近に生じる膀胱壁筋層の部分的な発育障害部位が存在し，この部分が嚢状に押し出されて形成されると考えられている[3]．膀胱憩室は先天性と後天性とに分類されるが，その定義は一定でなく，一般に下部尿路通過障害を認めない場合を先天性とし，神経因性膀胱や前立腺肥大症などのように下部尿路通過障害を認めるものを後天性としている場合が多い．しかしながらその区別は必ずしも容易ではなく[1,2]，本症例においても同様で，後天性膀胱憩室の可能性も完全には否定できないが，膀胱頸部硬化症が尿路感染症に伴い二次的に生じたとするならば幼少時より頻尿傾向であったこと，膀胱肉柱形成を全く認めないこと，膀胱内圧検査で異常を認めないことなどより先天性と考えられる．

先天性膀胱憩室の本邦報告は40例[1,2,4-14]あり男女比は8.5：1と男子に多く，発症時の年齢は10歳以下が多く，約半数が5歳までに発見されている（Table 1）．主訴は排尿障害とVURによる腎盂腎炎を含めた尿路感染に大きく分かれる．約40%に排尿困難や尿閉を認め，若年者における排尿障害はその原因として膀胱憩室も考慮に入れる必要があると思われる（Table 2）．本症例の尿閉の機転に関しては，排尿時に尿は尿道よりもむしろ憩室内に流入し憩室をさらに増大させ膀胱頸部を後方より圧排するためと思われる[5]．VURを認めた症例は12例でそのうち10例が憩室内尿管開口の症例である．尿管口と憩室口の関係は40例中39例が尿管口付近に憩室口が存在し，そのうち21例が憩室内尿管開口で尿管口と憩室口が分離している症例は15例であった．11歳以上の報告は7例あり，幼小児の症例と比較し，排尿に関する主訴が7例中5例と多く，また1例を除きVURを認めないことが特徴といえる（Table 3）．

Table 1.　年齢・性分布

歳	男	女	計
～5	17	2	19
～10	12	0	12
～20	3	0	3
～30	1	0	1
31以上	1	2	3
計	34	4	38

（不明2）

Table 2.　主　訴

尿　閉	10例
発　熱	9例
排尿痛	7例
排尿困難	6例
膿　尿	6例
頻　尿	5例
血　尿	5例
二段排尿	4例

Table 3.　11歳以上の先天性膀胱憩室報告例

No.	報告者	年齢・性		主　訴	VUR	尿管口との関係
1	森川他	13	男	発熱 腰背部痛	−	憩室内
2	松木他	14	男	頻尿 尿路感染	−	憩室内
3	並木他	23	男	排尿困難 血膿尿	−	憩室内
4	松尾他	11	男	発熱 腰背部痛	+	憩室内
5	藤岡他	58	女	頻尿 二段排尿	−	分　離
6	〃	58	女	排尿困難	−	分　離
7	自験例	31	男	尿閉	−	分　離

（No.1,2[5]）

巨大膀胱憩室の定義については一定の基準がなく，大越・斉藤[15]は超鶏卵大およびそれに匹敵するくらいの大きさとし，市川ら[16]はX線撮影にさいして容量150 ml以上のものとしている．自験例もそれらに準じた．

最後に治療法であるが，尿路感染や排尿障害を伴うものは手術適応と考えられ，憩室切除術と共に，憩室内尿管開口例，憩室口と尿管口の距離が十分でない症例およびVURを認める症例については尿管膀胱新吻合術が必要である．自験例では左尿管口と憩室口の距離があり尿管膀胱新吻合術を要しなかった．Blacklockら[17]は尿閉を伴う成人の膀胱憩室に対して下部尿路通過障害の軽度のものは憩室切除術のみで排尿状態は改善され，特に逆行性射精による不妊の問題から若年者においては前立腺切除はすべきではないと述べている．自験例においても憩室切除のみで排尿状態は改善され，膀胱頸部硬化症に対してはその程度が軽いため積極的に治療は行わず，注意深く経過観察する予定である．

結　　語

尿閉により6カ月間，間欠的自己導尿を指導されていた31歳男性巨大膀胱憩室の1例を報告し，若干の文献的考察を加えた．

本論文の要旨は，第118回日本泌尿器科学会関西地方会において発表した．

文　　献

1）藤岡知昭，松井　傑，安達雅史，萬谷嘉明，大日向充，久保　隆，大堀　勉：巨大膀胱憩室の2例．泌尿紀要 **31**：489-494，1985

2) 並木徳重郎：膀胱憩室に対する憩室口拡張術の1例．臨泌 **35**：281-284，1981
3) Johnston JH: Vesical diverticulum without urinary obstruction in childhood. J Urol **84**: 535-538, 1960
4) 森田　勝，横山雅好，若月　晶，岩田英信，松本充司，別宮　徹，越智憲治，高羽　津，竹内正文　小児先天性膀胱憩室の1例．西日泌尿 **41**：999-1005，1979
5) 永森　聡，中西正一郎，松野　正，丸　彰夫，小柳知彦：慢性尿閉を示した小児先天性膀胱憩室の1例．西日泌尿 **46**：433-437，1984
6) 田中徳太郎，柴田明彦，小助川克次，判治康彦：極小未熟児にみられた先天性膀胱憩室破裂による尿性腹水の1例．小児外科 **12**：420-426，1980
7) 菅尾英木，五十嵐一真，鷲塚　誠，平賀聖悟，横川正之：VUR を伴った小児膀胱憩室の1例．日泌尿会誌 **71**．1417，1980
8) 松井孝之，川口理作，島田憲次，生駒文彦　11カ月男子，膀胱憩室を伴った右膀胱外開口尿管の1例．日泌尿会誌 **74**：1480，1983
9) 堀井康弘，窪田一男，平松　侃，佐々木憲二，近藤義雄：小児先天性膀胱憩室の1例．日生医誌 **11**：205-210，1983
10) 岸　幹雄，陶山文三，東條俊司，大橋輝久：尿膜管性膀胱憩室の1例．日泌尿会誌 **75**：540，1984
11) 松尾良一，神田　滋，渡辺義博，山田　潤，桜木勉，進藤和彦，斉藤　泰：両側膀胱尿管逆流現象を伴った小児先天性膀胱憩室の1例．西日泌尿 **47**：1723-1726，1985
12) 石川博夫，大山　力，ジャマールエデンヘザベル・吉川和行，星　宜次，新井元凱，小野久仁夫，三浦義人：小児膀胱憩室の1例．日泌尿会誌 **76**：426，1985
13) 松井孝之，谷風三郎：尿閉，腎不全をきたした新生児先天性膀胱憩室の1症例．日泌尿会誌 **76**：935-936，1985
14) 池田　稔，大森章男，坂本公孝　小児先天性膀胱憩室の1例．日泌尿会誌 **77**：1217，1986
15) 大越正秋，斉藤豊一：膀胱憩室，ことに巨大憩室についての考察．外科 **16**：640-643，1954
16) 市川篤二，高安久雄，清島茂寿，渡辺直達：膀胱憩室とその手術．手術 **8**：551-559，1954
17) Blacklock ARE, Geddes JR and Shaw RE: The treatment of large bladder diverticula. Br J Urol **55**: 17-20, 1983

（1987年3月17日受付）