

腎細胞癌の転移巣に対する手術的治療

滋賀医科大学医学部泌尿器科学教室 (主任: 友吉唯夫教授)

新井 豊, 国保昌紀, 林田英資
神波照夫, 友吉唯夫SURGICAL TREATMENT FOR METASTATIC LESIONS
FROM RENAL CELL CARCINOMAYutaka ARAI, Masanori KOKUHO, Hideshi HAYASHIDA,
Teruo KONAMI and Tadao TOMOYOSHIFrom the Department of Urology, Shiga University of Medical Science
(Director: Prof. T. Tomoyoshi)

We report our experience on operations for solitary metastasis from renal cell carcinoma. Two cases had bone metastasis, and 2 cases brain metastasis. In 3 cases, the symptoms from the metastasis had remained absent for several months after the operation. One case was cancer-free for 2 years. Surgical treatment was useful for the solitary metastasis from the renal cell carcinoma. We examined both the primary lesion and metastatic lesion histopathologically. Pathological findings revealed grade-up and change of cell subtype in metastasis.

Key words: Renal cell carcinoma, Solitary metastasis

緒 言

腎細胞癌は、手術療法以外に有効な治療方法がなく、また転移巣を初診時より有する症例が多く、その予後は概して不良である^{1,2)}。腎細胞癌の孤立性転移に対して、積極的な治療がなされ、とくに手術療法が有効とされている³⁻⁵⁾。今回われわれは、骨転移2例、脳転移2例に手術療法を中心とした治療を実施したので、若干の文献的考察を加え報告する。

症 例

症例1 : 65歳女性。1979年10月右側腎細胞癌の診断にて、根治的腎摘出術を施行した。病理所見は clear cell subtype \rightarrow granular cell subtype, grade 2, pT_{2a}N₀M₀であった。その後、1984年9月より左肩の疼痛を認め、左上肢の運動が不可能となった。X線写真にて左肩甲骨肩峰の骨破壊を認め、骨シンチにて同部に異常な取り込みがみられた (Fig. 1)。同部のCT スキャンにて、骨破壊と周囲の腫瘍を認めた (Fig. 2)。諸検査にて他臓器には転移を認めず、単発性の骨転移と診断した。1985年2月肩甲骨および上腕骨の一部を含めて切除した。病理所見は granular cell subtype, grade 3 であった。現在術後2年を経

過するが、上肢の運動は正常であり、諸検査にても新たな転移を認めていない。

症例2 : 65歳男性。1985年8月左腎細胞癌の診断にて、腎摘出術を施行した。術前のX線写真、骨シンチにて、左側大腿骨転移を認めた (Fig. 3)。摘出腎よりの病理所見は granular cell subtype + clear cell subtype, grade 2 \rightarrow 3, pT_{2b}N₀M₁ であった。大腿骨転移に対して、IFN- α , UFT を投与した。しかし大腿骨転移は進行し、1986年1月病的骨折を生じた。激しい疼痛のため、また患者の希望もあり、2月左股関節離断術を施行した。大腿骨転移巣の病理所見は、granular cell subtype, grade 3 であった。その後、IFN- α , UFT を継続投与するも、さらに2カ月後に肺転移を新たに生じ、それが急速に増大し6月14日死亡した。

症例3 : 39歳女性。1985年5月左側腎細胞癌の診断にて根治的腎摘出術を施行した。病理所見は、granular cell subtype, grade 3, pT_{2b}N₀M₀ であった。UFT 投与にて経過観察したが、1986年1月突然脳圧亢進症状を訴えて来院した。頭部 CT スキャンにて、2カ所の転移巣を認めた (Fig. 4)。また他臓器には転移巣を認めなかった。2月開頭術により腫瘍を切除した。病理所見は granular cell subtype, grade 4

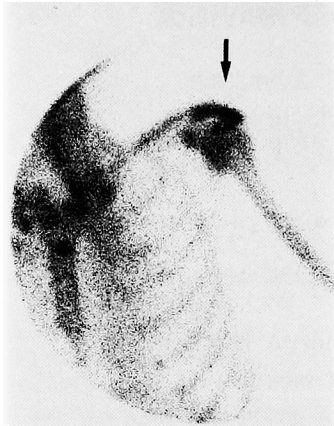

Fig. 1. Case 1, Bone scintigram shows abnormal uptake at the scapula.

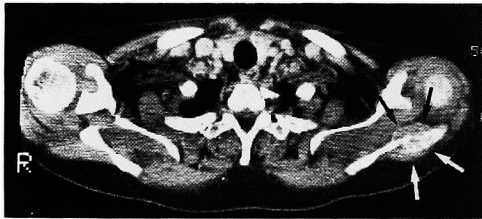


Fig. 2. Case 1, CT scan shows metastasis at the scapula.

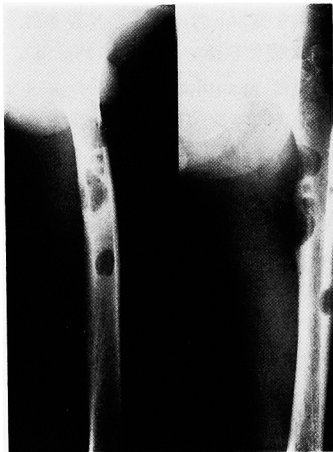

Fig. 3. Case 2, Left femoral metastasis

であった。術後より IFN- α , UFT を併発し、外来にて経過観察した。しかし 1 カ月後の頭部 CT スキャンでは、手術部の血腫を認め再手術を施行した。さらにその後、再度局所に脳血腫を認め、同年 4 月 12 日死亡した。

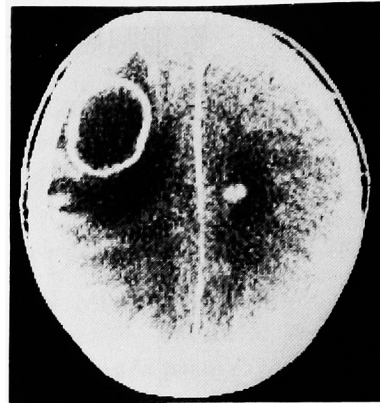


Fig. 4. Case 3, CT scan shows brain metastasis

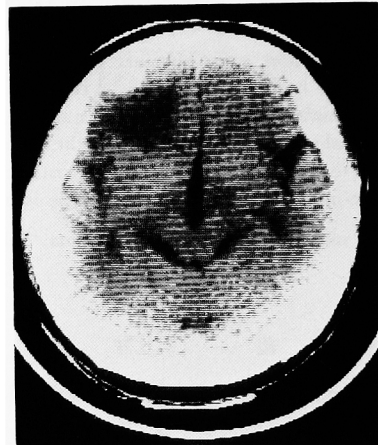

Fig. 5. Case 4, CT scan reveals brain tumor.

症例 4・55 歳男性。1980 年他院にて、右側腎細胞癌にて、腎摘出術を施行した。1985 年 7 月より不穏状態に陥り来院した。頭部 CT スキャンにて、単発性の脳転移巣を認めた (Fig. 5)。11 月開頭術にて、腫瘍を切除した。病理所見は granular cell subtype, grade 3 であった。術後経過良好にて退院し、外来にて経過観察した。2 カ月後の CT スキャンにて、血腫を認め、これを再度摘出した。その後さらに他の脳転移や手術部位よりの出血を認め、3 月 1 日死亡した。

考 察

一般に、癌の骨転移による症状は疼痛と機能障害であり、とくに疼痛の除去が治療上の重要な課題である。治療方法として、化学療法、ホルモン療法、放射線療法、手術療法などがあげられる。除痛効果の点からは、原発巣、組織型の区別なく放射線療法が最も有

効とされている⁹⁾。われわれの教室でも尿路悪性腫瘍の骨転移の治療には苦慮している。骨転移に対しては種々の治療を試みているが、とくに脊椎転移に対しては選択的に腫瘍動脈の塞栓術を行い、有効な結果が得られている⁹⁾。

癌の骨転移に対する手術療法は単に除痛効果だけでなく、tumor reduction による延命効果も期待して行うことが望まれる。とくに癌の骨転移に対する手術療法の意義について、整形外科領域よりいくつかの報告がなされている^{6,9-11)}。

長管骨の転移巣についての手術適応は、原発巣が除去されていて再発はないか、または原発巣が不明であること、および転移巣の発育は緩慢で完全な切除が可能であり、かつ他に転移巣を認めないこととされている¹⁰⁾。そして長管骨の転移病巣の手術療法は良好な結果が得られている⁸⁻¹¹⁾。さて自験例についてふりかえると、症例1では癌の再発も術後の機能障害もなく、良好な結果が得られた。症例2については、骨転移を切除するも短期間に肺に新たな転移を生じた。この事実は、上記の手術適応からいうと、当初の期待に反した結果をとったが、われわれは激しい疼痛のため手術療法を選択した。高木らも、疼痛が激しくまた病的骨折をおこしている症例またはおこしそうな部位には、原発巣の如何にかかわらず手術の適応があるとしている¹¹⁾。一方、脊椎転移に対する椎弓切除などの手術療法については、いずれも軽度の除痛効果はあるが機能麻痺は回復しないとの報告が多く^{6,11)}、その有効性にはやや疑問がある。

さて腎細胞癌に限定すると、その骨転移に対する手術療法の集計は少ない^{9,12)}。Stener らは19例に積極的な治療を施行し、19例中7例は肺転移または多臓器転移が原因で死亡したが、他の症例では良好な成績をおさめ、単発の転移巣には手術療法が有効である、とした。そしてこれは肺転移巣に対する手術療法に劣らないと報告した¹²⁾。

つぎに、腎細胞癌の脳転移巣に対する手術手法については数件の報告があるが、いずれも手術により脳転移による症状の改善がみられ、その有用性を強調している¹³⁻¹⁶⁾。その手術適応について、増田らは単発の転移巣でしかも摘出により神経学的な機能障害をきたさない部位であり、かつ原疾患が充分に制圧されて、ある程度生存が期待できる症例としている¹⁴⁾。しかし脳圧亢進症状が保存的にコントロールできない場合、重篤な状態に陥る危険があることを考えると、われわれは手術適応の範囲をもう少し広げて、そのような症例にも手術手法を施行してもよいと考える。自験例で

は、脳圧亢進症状や神経症状などからの開放という点から考えると、短期間ではあるがその治療効果はあったと考える。しかし手術部位の血腫や、早期に他に脳転移が出現した点をかえりみると、手術の方法や病気の進行性についても今後の検討が必要であろう。

また組織学的に原発巣と転移巣を調べると、やや異なる像を呈していた。すなわち、原発巣の性状に関係なく、転移巣ではすべて granular cell subtype であった。また grade も上昇していた。Ljungberg らは、腎細胞癌の原発巣と転移巣の組織内の DNA 量を測定し、両者に違いがある症例がみられたと報告している¹⁶⁾。転移巣を有する腎細胞癌の治療がより困難である原因の1つには、病巣の組織学的変化も関与していると考えられる。しかし、福田らは転移巣を有する腎細胞癌のうち、原発巣が low grade、転移巣が high grade の症例を検討し、転移巣の grade は予後を左右する重要な因子にはならないと述べている¹⁷⁾。これらの点については、さらに症例を重ね今後の検討が必要である。

また、転移巣手術の適応についても、上述の criteria を守っていくか、範囲を拡大していくかということは、検討を要するであろう。

結 語

腎細胞癌の骨転移2例、脳転移2例について、その転移巣に対し手術療法を施行した。骨転移の1例については、良好な結果が得られた。他の3例については一時的ではあったが有効であった、と考えた。また原発巣と転移巣の病理所見を比較すると、subtype や grade の変化がみられ、治療がより困難になることが推測された。

本論文の要旨は、1986年7月19日第13回尿路悪性腫瘍研究会（東京都）で発表した。

文 献

- 1) 阿曾佳郎: 腎癌, 新臨床泌尿器科全書 市川篤二, 落合京一郎, 高安久雄, 第1版, 第7巻A, 145-150, 金原出版, 東京, 1983
- 2) 里見佳昭: 腎癌の化学療法, 臨泌 38: 457-464, 1984
- 3) Tolia BM and Whitmore WF Jr.: Solitary metastasis from renal cell carcinoma. J Urol 114: 836-838, 1975
- 4) O'dea MJ, Zincke H, Utz DC and Bernatz PE: The treatment of renal cell carcinoma with solitary metastasis. J Urol 120: 540-542, 1978
- 5) McDonald MW: Current therapy for renal

- cell carcinoma. *J Urol* **127**: 211-217, 1982
- 6) 福岡久俊: 癌骨転移の治療. *日整会誌* **54**: 403-411, 1980
 - 7) 神波照夫, 林田英資, 朴 勺, 友吉唯夫, 渡辺仁, 池田達夫: 疼痛緩和を目的とした尿路上皮癌転移病巣に対する動脈塞栓術の経験. *泌尿紀要* **32**: 685-689, 1986
 - 8) 小宮節郎, 中島雅典, 徳安英世, 百瀬 耕, 稗田寛, 矢野禎二: 転移性骨腫瘍の対策. *整形・災害外科* **32**: 387-392, 1984
 - 9) 天兒民和, 増田元彦, 福岡久俊: 癌の骨転移について. *高齢医学* **7**: 295-306, 1984
 - 10) 阿部光俊, 張 紹元, 大野藤吾, 三木 浩, 立石昭夫, 陳 信成, 森井一衛, 田北文雄: 骨転移がんに対する切除術について. *整形外科* **27**: 1553-1559, 1976
 - 11) 高木克公, 原田正孝, 可徳三博, 森 修, 浦田節雄, 北川敏夫: 転移性骨腫瘍の手術的治療. *整形・災害外科* **32**: 356-359, 1984
 - 12) Stener B, Henriksson C, Johansson S, Gunterberg B and Pettersson S: Surgical removal of bone and muscle metastasis of renal cancer. *Acta Orthop Scand* **55**: 491-500, 1984
 - 13) Winston KR, Walsh JW and Fischer EG: Results of operative treatment of intracranial metastasis tumors. *Cancer* **45**: 2639-2645, 1980
 - 14) 増田富士男, 荒井由和, 大西哲朗, 仲田浄治郎, 鈴木正泰, 町田豊平: 腎細胞癌の脳転移. *日泌尿会誌* **75**: 278-282, 1984
 - 15) 岡部高雄, 増田富士男, 山崎春城, 鈴木博雄, 町田豊平: 腎細胞癌の小脳転移を摘除した1例. *臨泌* **38**: 981-983, 1984
 - 16) Ljungberg B, Stenling R and Roos G: Prognostic value of deoxiribonucleic acid content in metastatic renal cell carcinoma. *J Urol* **136**: 801-804, 1986
 - 17) 福田百邦, 穂坂正彦, 里見佳昭, 仙賀 裕, 松下和彦, 蟹沢成好, 三杉和章: 腎癌の転移巣の病理組織学的検討 第4報: 原発巣が low grade, 転移巣が high grade の症例の臨床経過. *日泌尿会誌* **77**: 1984, 1986

(1987年3月20日受付)