泌尿紀要 34: 895-897, 1988

陰嚢類表皮嚢胞の1例

東海大学医学部泌尿器科学教室（主任：河村信夫教授）
日原　徹，谷川　克己，宮北　英司
木下　英親，河村　信夫

EPIDERMOID CYST OF THE SCROTUM: REPORT OF A CASE

Toru HIHARA, Katsumi TANIKAWA, Hideshi MIYAKITA, Hidechika KINOSHITA and Nobuo KAWAMURA
From the Department of Urology, Tokai University School of Medicine
(Director: Prof. N. Kawamura)

A 61-year-old male visited our hospital with the chief complaint of a mass in the right scrotum on October 4, 1985. Under the diagnosis of intrascrotal tumor, the mass was resected surgically. It was a subcutaneous tumor, and had no relation to any intrascrotal organ, such as testis, epididymis or spermatic cord. The mass was 7×6×5 cm. Pathological diagnosis was epidermoid cyst of the scrotum. Epidermoid cyst of the scrotum is a rare disease and only 7 cases have been reported in Japan.

Key words: Epidermoid cyst, Scrotum

緒　　言

陰嚢類表皮嚢胞は，睾丸，副睾丸，精索とは別に陰嚢内に発生する先天性良性腫瘍の一つであり，稀な疾患である．最近，われわれは，61歳男性に発生した陰嚢類表皮嚢胞を経験したので報告する．

症　　例

患者：61歳，男性

主訴：右陰嚢内無痛性腫瘤

初診：1985年10月4日

既往歴：26歳，肺結核にて胸郭形成術施行

家族歴：特記することなし

現病歴：10年程前より右陰嚢内腫瘤に気付いていたが，自覚症状がないために放置していた．今回，精査を望んで来院．

入院時現症：体格中等．栄養良．胸部理学的所見：右胸郭形成術施行されている以外異常所見なし，腹部理学的所見上異常所見なし．

右陰嚢内に小リンゴ大，弾性軟，表面平滑境界明瞭な移動性のある腫瘤を触知した．圧痛，透光性なく，皮膚との癒着もなかった．右睾丸，副睾丸は腫瘤のために陰嚢下方に圧迫され，精索は触知された．この腫瘤とは別に，縫線近傍の陰嚢表面および陰嚢内に小豆大から小指頭大の腫瘤が多数触知された（Fig. 1）．

検査成績　尿検査：淡黄色，蛋白（－），糖（－），沈渣，RBC 1～5/hpf, WBC 1～5/hpf, 末梢血液像 WBC: 7,500, RBC: 463×10⁴, Hb: 14.1 g/dl, Ht: 42.4%，赤沈1時間値 33 mm，血液生化学，T. P. . 7.3 g/dl, GOT・34 U, GPT 44 U, LDH 152 U, AlP 126, T-Bil 0.5 mg9dl, BUN 21 mg/dl, Cr 1.5

Fig. 1. 外陰部所見

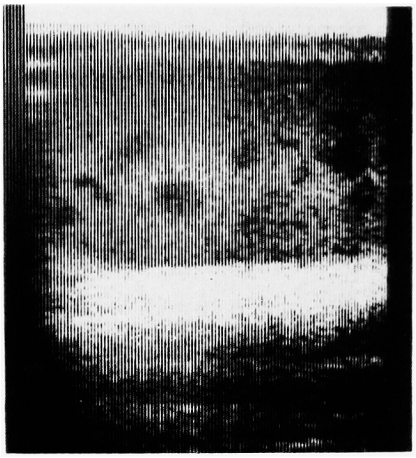

Fig. 2.　超音波検査所見：陰嚢内に 60×42 mm 大の実質性腫瘤を認める．腫瘤内部に低密度部を多数認める．

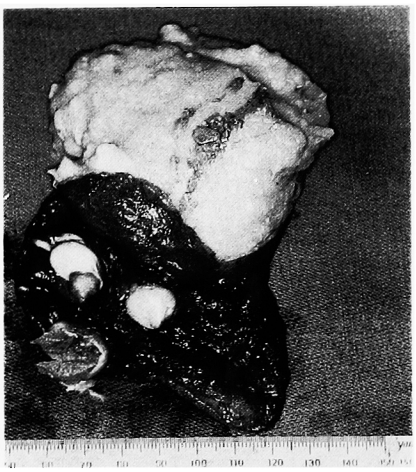

Fig. 3.　摘出標本：腫瘤は薄い被膜を有し，内容は灰白色泥状物質であった．

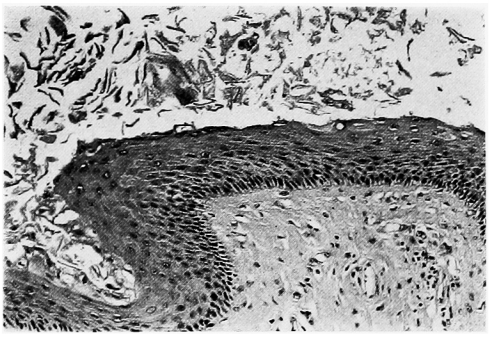

Fig. 4.　組織学的所見：嚢胞壁は，重層扁平上皮からなり，中に多量の角化物を認める．皮脂腺や毛髪などの皮膚付属器は認められない．

Table 1.　陰嚢内先天性囊状腫瘍

報告者	年齢	部位	大きさ (cm)	触診所見	術前診断	治療	病理
関根(1974)	42	右陰嚢部	9×7×6.5	睾丸・副睾丸と鑑別可	陰嚢内脂肪腫	腫瘤摘出	epidermoid cyst
鈴木(1976)	3	右陰嚢側面	大豆大	睾丸・副睾丸と鑑別不可	右副睾丸結核	腫瘤摘出	dermoid cyst
平野(1973)	3	陰茎基部陰嚢中央	小指頭大 5 g	記載なし	記載なし	腫瘤摘出	epidermoid cyst
陳　(1978)	28	左陰嚢部	7×5×3.5	睾丸・副睾丸と鑑別可	陰嚢内腫瘍または精索腫瘍	腫瘤摘出	epidermal cyst
上条(1979)	42	陰嚢縫線皮下	6.3×4.5×2.0 35 g	睾丸と鑑別可	陰嚢内腫瘤	腫瘤摘出	epidermal cyst
権　(1981)	56	右陰嚢内	5×3×3 15 g	記載なし	記載なし	腫瘤摘出	epidermal inclusion cyst
自験例	61	右陰嚢部	7×6×5	睾丸・副睾丸 精索と鑑別可	陰嚢内腫瘍	腫瘤摘出	epidermal cyst

mg/dl, Na 144 mEq/l, K 4.1 mEq/l, Cl 106 mEq/l, Ca 4.9 mEq/l

X線検査：静脈性腎盂造影にて異常所見を認めなかった．

超音波検査：陰嚢内に 60×42 mm 大の実質性腫瘤を認め，内部に低密度部を多数認めた．腫瘤は睾丸，副睾丸とは独立していた（Fig. 2）．

以上より，陰嚢内腫瘍と診断し，1985年11月8日，摘出術を施行した．

手術所見：腫瘤は，睾丸，副睾丸，精索とは結合組織で区別された．腫瘤を周囲組織から剝離し，また陰嚢の他の小さな腫瘤も一塊とし，一部陰嚢皮膚も含めて腫瘤摘出術を施行した．

摘出標本所見：陰嚢内腫瘤の大きさは，7×6×5 cm，重さ 120 g．腫瘤は薄い被膜を有し，内容物は，灰白色泥状物質であった（Fig. 3）．

組織学的所見：嚢胞壁は，重層扁平上皮からなり，中に多量の角化物を入れていた．皮脂腺や毛髪などの皮膚付属器はなく，類表皮嚢胞と診断した（Fig. 4）．

考　　察

睾丸，副睾丸，精索と関係なく陰嚢内に発生する類表皮嚢胞は，稀な疾患で，本邦においては，関根（1974年）[1] の報告以来，著者の調べた限りでは，自験例を含め7例[1-6] のみである．また鈴木ら[7] の皮様嚢胞を加えた陰嚢内先天性嚢状腫瘍としては8例のみである（Table 1）．

陰嚢部にみられる嚢胞の多くは，粉瘤であり，先天性嚢胞は少ない[8]．

発生原因として，志田[9] は，縫線上にはしばしば上皮癒合異常により嚢状腫瘍が発生すると報告している．一方，関根[1] は，睾丸，副睾丸，精索と関係なく，総鞘膜外に発生し陰嚢縫線上にない類表皮嚢胞の原因を，奇形腫の一型と考えたいと述べている．

自験例は，陰嚢内および陰嚢表面に多数の類表皮嚢胞を認めており，またそのすべてが縫線に近い位置に存在しているので，上皮癒合異常に基づくとした方が妥当と考えられる．

類表皮嚢胞と同様に皮膚あるいは皮下に生ずる嚢胞には，その他，皮様嚢胞（dermoid cyst），粉瘤（sebaceous cyst）などがあるが，これらは肉眼的に区別することは困難とされている[10]．

類表皮嚢胞は，組織学的に，嚢胞壁が重層扁平上皮のみからなり，中に多量の角化物を入れており，また皮脂腺や毛髪などの皮膚付属器がない．皮様嚢胞は，皮膚付属器を含んでいる．また粉瘤は，皮脂腺の貯溜嚢胞であり，嚢胞壁は薄く，単層ないし数層の扁平上皮細胞でおおわれ，脂肪，上皮細胞，コレステリン結晶などからなる灰白色泥状物質を満たしている[11]．

類表皮嚢胞は，一般に良性とされており，悪性化することは極めて稀である．本症と類似した臨床所見を呈する粉瘤の悪性化は，0.3～0.5％程度とされている[11]．陰嚢内腫瘤を臨床上良性腫瘍と診断した場合でも，摘出術を行うべきと考える．また，本症の場合，壁の取り残しがあれば，再発の可能性もあり，完全に摘出する必要がある．自験例も臨床的に陰嚢内良性腫瘍と診断して手術を施行し，腫瘍全体を摘出し得た．

自験例は，61歳で，本邦報告例中の最年長であり，腫瘤の大きさも，関根[1]の42歳症例に次いで大きかった．

結　　語

61歳男性の陰嚢内に発生した類表皮嚢胞の1例を経験したので，若干の考察を加えて報告した．

文　　献

1）関根昭一：陰嚢類表皮嚢胞の1例．臨泌 **28**：823-826，1974
2）平野哲夫，折笠精一：極めて稀な陰嚢内腫瘤（Epidermoid cyst）．日泌尿会誌 **64**：84，1973
3）陳　瑞昌，小路　良，佐々木忠正，ほか：陰嚢内表皮嚢胞の1例．臨泌 **32**：285-287，1978
4）上条輝行，庄司清志，藤野淡人，ほか：陰嚢類表皮嚢腫の1例．日泌尿会誌 **70**：431，1979
5）権　乗震，天谷龍夫，山本忠男，ほか：外陰部類表皮嚢胞 epidermoid cyst の2例．日泌尿会誌 **72**：1353，1981
6）垣本　滋，実藤　健，近藤　厚，ほか：陰嚢内類表皮嚢胞の1例．西日泌尿 **47**：219-222，1985
7）鈴木茂章，津ヶ谷正行，島谷政佑：陰嚢皮様嚢腫の1例．日泌尿会誌 **67**：207，1976
8）Willet F and Whitmore Jr: in Urology, Campbell, M. F. & J. H. Harrison, 3rd ed. P. 1208, Saunders CO., Philadelphia, 1970
9）志田圭三：陰茎および尿道の腫瘍．臨泌 **10**:967-977, 1956
10）Arthur C Allen : in Pathology, W.A.D. Anderson, 6th ed. P. 1679, The C.V. Mosby CO., St. Louis, 1971
11）砂田輝武，田中　聰：皮膚・粘膜の外科．木本誠二監修：現代外科学大系．**16**：241-247，中山書店，東京，1970

（1987年4月8日受付）