泌尿紀要 34：862-865，1988

両側腎摘除術を行った嚢胞腎の1例

東海大学医学部移植学教室1（主任：佐藤 威教授）
飯田 宜志，平賀 聖悟，高宮 登美，北村 真
黒川 順二，飛田 美穂，佐藤 威

A CASE OF POLYCYSTIC KIDNEY WITH BILATERAL NEPHRECTOMY

Takashi IIDA, Seigo HIRAGA, Tomi TAKAMIYA, Makoto KITAMURA, Junji KUROKAWA, Miho HIDA and Takeshi SATOH

From the Department of Transplantation 1, School of Medicine, Tokai University (Director: Prof. T. Satoh)

A 56-year-old woman in chronic hemodialysis had been suffering from uncontrollable fever for the past 7 months. Her original disease was diagnosed as familial polycystic kidney and three of her five brothers were found to have the same disease. Her chromosome was 46, XX, 21P+ and laboratory examination revealed severe anemia, hyponutrition, liver dysfunction, pyuria and candidiasis of urine. Abdominal echogram and CT scan revealed polycystic kidneys and multiple liver cysts. She was admitted to our hospital and was diagnosed as having pyelonephritis of the right kidney.

As her condition was not improved by conservative therapy right nephrectomy was performed. One month later, spiking fever and left tenderness reappeared. Those symptoms could not be controlled by conservative therapy and left nephrectomy was performed again. Pathological examination on nephrectomized kidneys showed interstitial nephritis, hyaline degeneration and proliferative change of glomeruli, microabscess, colloid of tubules and calcification of parts of Henle's loops.

Nephrectomy has been performed in 1.6 to 10.0% of polycystic kidneys due to references since 1952. Eight of the 22 polycystic kidneys (36.3%) seen at our hospital during the past 10 years have been removed.

Key words: Polycystic kidney, Chronic hemodialyzed patient, Bilateral nephrectomy

緒　　言

嚢胞腎は乳児型と成人型とに分かれ，家族性の発症が認められている．われわれは今回嚢胞腎に高度の感染症を合併し，化学療法に反応しないため両側腎摘除を施行した1例を経験したので若干の文献的考察を加えて報告する．

症　　例

患者：56歳，女性

主訴：発熱

既往歴：10歳頃より癲癇発作があり，現在もなおアレビアチンを服用中．50歳，左膝関節血腫除去術を受く．

家族歴：患者は5人兄妹の第3子であり，第4子および第5子も嚢胞腎を原疾患とする慢性腎不全にて血液透析中である．第1子は腹部超音波検査にて嚢胞腎が否定されており，第2子は戦死したため不明である（Fig. 1）．

現病歴：1985年2月頃より食欲不振，下痢を自覚したが放置した．3カ月後に全身倦怠感が出現し，近医を受診したところ，嚢胞腎と診断された．同年8月9日，BUN 105 mg/dl, Cr 7.4 mg/dl と高値のため他院にて血液透析に導入された．入院時には 38～39°C の発熱があり，化学療法を受けたが改善の様子がなく，同9月2日精査を目的として当科へ紹介された．

入院時現症：身長 153 cm，体重 40.6 kg，血圧 132/80 mmHg，体温 38.4°C，体格中等大，栄養状態

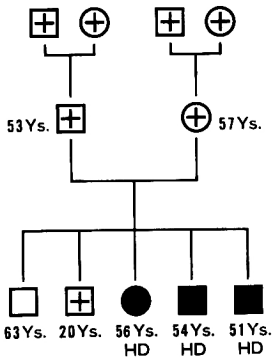

Fig. 1. 本症例の家系図　黒塗は嚢胞腎発症例を示す.

不良，黒緑色軟便．皮膚は乾燥しており，眼瞼結膜は貧血状で胸部の聴診で右下肺野に湿性ラ音を認めた．腹部所見は右腎部に相当して自発痛があり，回盲部に右腎下極を触知し，双手診により圧痛がみられた．左腎は左季肋部に第5横指触知し圧痛はなかった．なお両下肢に軽度の知覚低下が見られた．

入院時一般検査成績：血液検査は WBC 7,800/mm³, RBC 214×10⁴/mm³, Hb 19.6%と著明な貧血を示した．血沈値は 145/160 mm（1 hr/2 hr）と亢進．血液凝固能検査ではフィブリノーゲン 470 mg/dl と高値，PT 15.9（10.4秒），PTT 35.7（31.0秒）と軽度の遅延がみられた．血液生化学では BUN 68 mg/dl, Cr 7.7 mg/dl と高値，Ca は 4.1 mEq/l と低値であった．アルブミンは 2.6 g/dl で低アルブミン血症，GOT 88 U/l, GPT 63 U/l, AlP 377 U/l, γ-GTP 67 U/l と肝機能障害を認めた．血清学的検査で γ-gl 31.7%. CRP（5+）．1日尿量は平均 300 ml，検尿は蛋白（+），糖（−），潜血（+），pH 6, RBC 1〜4/hpf, WBC 30/hpf，上皮 1〜2/hpf，細菌（+），尿中細菌定量・培養で *Candida albicans* 10^5/ml を検出した．便潜血反応（3+）．また染色体検査は 46, XX, 21P⁺ であった．

超音波検査所見：両側嚢胞腎および多発性肝嚢胞を認められたが，腎周囲の血腫および膿瘍は明らかではなかった．

X線学的検査所見：KUB にて両側腎陰影の拡大を認めた．CT スキャンで両側腎および肝に多発性の嚢胞を認めたが，脳・膵・脾に嚢胞は存在しなかった (Fig. 2).

画像診断にて明らかな膿瘍の存在は認められなかったが，カルベニシリン 2 g/day 5日間，セフォテタン 1 g/day 5日間，ラタモキセフナトリウム 1 g/day 3日間およびセフォタキシムナトリウム 1 g/day 7日間を施行しても解熱せず，臨症症状より感染性嚢胞腎の診断のもとに手術を行った．

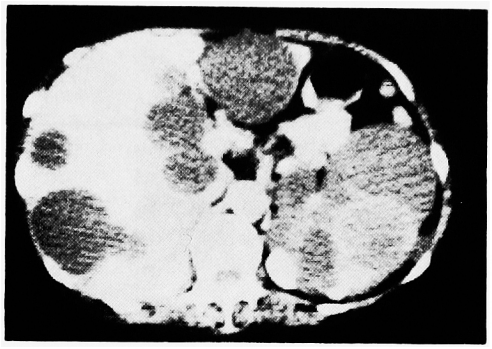

Fig. 2. 腹部 CT スキャン　肝の多発性嚢胞と左嚢胞腎が認められる.

手術所見・1985年10月7日右腰部斜切開にて腹膜外的に右腎摘除術を行った．右腎の表面には大小多数の嚢胞が観察され，腎被膜の一部は腹膜に強固に癒着しており，これを鋭的に剝離して腎摘除を行った．術後7日で平熱に復し，血液透析を通常に行っていたが，同年11月6日より再度 38°C 台の spiking fever と左側腹部痛が出現した．化学療法に反応しないため11月18日左腰部斜切開にて左腎摘除を行った．腎被膜の周囲組織への癒着は比較的軽度であったが，腎上極部で腹膜を介し脾への癒着と腹側中央部において強度の癒着を認めた．上極部は鈍的操作にて剝離可能であったが，中央部においては腹膜に小切開を加えたところ小腸の癒着を認めたので腎被膜を一部残さなければならなかった．

病理学的所見：右腎の大きさは 15×22 cm，重量 1,300 g，割面で腎盂正常に存在していたが，腎実質は嚢胞で圧迫されており，一部に腐敗臭が認められた．左腎の大きさは 18×10 cm. 重量 630 g で肉眼的には腎周囲に特に膿瘍を認めなかった．しかし割面では被膜の肥厚を伴った陳旧性膿瘍と，比較的新しいと思わ

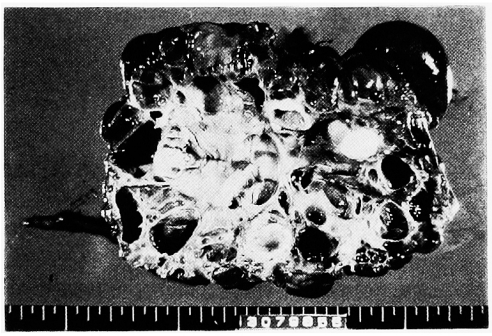

Fig. 3. 左腎の割面：大小の嚢胞と腎実質内に膿瘍形成が認められた.

Table 1. 嚢胞腎に対する腎摘除の報告例

Reporter	year	Total No. Pts.	Total operations	Nephrectomy No. (%)	Bilateral nephrectomy (HD)
Higgins	1952	94	14	8 (8.5)	0
Simon et al	1955	366	62	6 (1.6)	0
Goldstein et al	1960	57	38	1 (1.8)	0
Lue et al	1966	100	33	2 (2)	1 (after renal Txp)
Ward et al	1967	53	9	2 (3.8)	0
Wallack et al	1974	30	5	3 (10)	3
Waters et al	1979	5	4	4 (80)	1
Ueda et al	1981	49	15	4 (8.2)	0
Kawamura et al	1982	1	1	1 (100)	1
Hamada et al	1984	3	3	3 (100)	0
Nishimoto et al	1984	3	1	0 (0)	0
Actual case (HD Pt.)	1986	22	10	8 (36.3)	1

れる黄白色の膿瘍を認めた（Fig. 3）．嚢胞液および膿瘍の一般細菌培養検査では陰性を示した．組織所見では嚢胞壁は立方上皮で覆われ，内部にコロイドの貯留を認めた．嚢胞間は炎症細胞の浸潤および線維化を伴う間質性腎炎像を呈し，大部分の糸球体は硝子化変性し，残存する糸球体にも増殖性変化を認めた（Fig. 4）．嚢胞内および周囲には単核球に加え，好中球の浸潤も認められ，microabscess の形成が認められた．尿細管の部位によってはコロイドの貯留やヘンレ係蹄に石灰化を認めた．

Fig. 4. 病理組織所見：嚢胞壁は立方上皮に覆われ，嚢胞間には間質性腎炎像を認めた（H-E 染色，×100）．

経過：術後経過は良好で，6日目より発熱や疼痛は全く消失し，維持透析も順調なため1985年12月5日退院となった．

考　　察

嚢胞腎は両側性，進行性であるため感染症など合併症の際の治療の原則は，保存的治療を行い，可能な限り腎機能の温存を図ることが重要である．しかしながら，本疾患の病状によっては外科的治療も適応となり腎摘除が行われる．その適応として Waters ら[1]は，(1) コントロール不能の感染症，(2) 持続性出血，(3) 閉塞，(4) 腎結石症，(5) 難治性疼痛，(6) 続発性新生物，(7) 結核，(8) 高血圧としている．この適応基準を参考にすると自験例は (1) のコントロール不能な感染症に相当し，両側腎摘除術を行ったことより敗血症に至る危険性を回避できたものと考えられる．われわれの検索した限りでは嚢胞腎に対し外科的治療を施行した諸家の報告例[2-9]は Table 1 に示すとおりであり，このうち症例数30以上における腎摘除症例計42例のうち両側腎摘除が行われた例は Wallack ら[7]（1974）の3例，Lue ら[5]（1966），Waters ら[1]（1974），Kawamura ら[9]（1982）および自験例の各1例で計7症例のみである．両側腎摘除の理由としてはコントロール不能の感染症5例[4,5]．消化管の圧迫症状による経口摂取不能1例[6]，理由は明記されていないが腎移植後の両側腎摘除1例[3]であった．

当施設では過去10年間に経験した血液透析中の嚢胞腎患者22名に対し，片側腎摘除7例，両側腎摘除1例，嚢胞縫縮術1例，嚢胞穿刺術1例の計10例の外科的治療を施行した．透析療法がかなり進歩している現状からいって，患者の苦痛を軽減し，合併症を予防するために，適応によっては手術療法を考慮すべきであると考える．

本症例は第440回日本泌尿器科学会東京地方会にて報告した．

文　　献

1) Waters WB, Hershman H and Klein LA: Management of infected polycystic kidneys. J Urol **122**: 383-385, 1979
2) Higgins CC: Bilateral polycystic kidney disease. Arch Surg **65**: 318-329, 1952
3) Simon HB and Thompson GJ: Congenital renal polycystic disease: a clinical and therapeutic study of three hundred sixty-six cases. JAMA **159**: 657-662, 1955
4) Goldstein AE and Goldstein RB: Polycystic renal disease: an analysis of operative and non-operative cases. J Urol **84**: 268-272, 1960
5) Lue YB, Anderson EE and Harrison JH: The surgical management of polycystic renal disease. Surge Gynecol Obstet **122**: 45-49, 1966
6) Ward JN, Draper JW and Lavengood RW: A clinical review of polycystic kidney disease in 53 patients. J Urol **98**: 48-53, 1967
7) Wallack HI, Kandel G and Presman DC: Polysistic kidneys. Indications for surgical intervention. Urology **III**: 552-561, 1974
8) Ueda T and Momose S: Surgical management of polycystic kidney. Jap J Nephrol **23**: 1015-1020, 1981
9) 川村繁実，安達雅史，湊　修嗣，久保　隆，大堀勉：多発性嚢胞腎患者の両側腎摘の1例．日泌会誌 **73**：1326，1982

（1987年4月6日受付）