ネオスチグミンクモ膜下腔内注入による人工射精で女児を得た男子脊損患者の1例

兵庫県立柏原病院泌尿器科学教室（医長：羽間 稔）
羽間 稔，中野正則
神戸大学医学部泌尿器科学教室（主任：守殿貞夫教授）
篠崎雅史，藤澤正人，岡本恭行
柯 昭仁，岡 伸俊，浜口毅樹
岡田 弘，松本 修，守殿貞夫

A CASE OF A COMPLETE PARAPLEGIC FATHERING A GIRL FOLLOWING ARTIFICIAL INSEMINATION AFTER AN INTRATHECAL NEOSTIGMINE INJECTION

Minoru HAZAMA and Masanori NAKANO
From the Department of Urology, Hyogo Prefectural Kaibara Hospital
(Chief: Dr. M. Hazama)
Masashi SHINOZAKI, Masato FUJISAWA, Yasuyuki OKAMOTO, Ko Zhao REN, Nobutoshi OKA, Takeki HAMAGUCHI, Hiroshi OKADA, Osamu MATSUMOTO and Sadao KAMIDONO
From the Department of Urology, School of Medicine, Kobe University
(Director: Prof. S. Kamidono)

A case of a 32-year-old palaplegic male who fathered a girl following artificial insemination after an intrathecal neostigmine injection is described. The patient became a complete paraplegic after injury to the spinal cord caused by a traffic accident in 1971, resulting in ejaculatory disturbance. In June, 1984 the first intrathecal neostigmine injection was tried and 2.7 ml of semen was collected and offered to artificial insemination. However, the first to ninth attempt did not result in fertilization. The tenth attempt was made in March 7, 1986, and 3 ml of semen presenting 240×10^6 spermatozoa per ml with 5% of motile sperms was collected. This resulted in pregnancy, and the patient's wife delivered a healthy girl weighing 2552 g by cesarean section on November 19, 1986. This is the fourth case of a paraplegic who fathered a child following artificial insemination after an intrathecal neostigmine injection in the Japanese literature.

(Acta Urol. Jpn. 34: 1047～1050, 1988)

Key words: Intrathecal neostigmine injection, Paraplegic, AIH, Ejaculation

緒 言

リハビリテーション医学が進歩し，脊損患者の社会復帰への道が開けるにつれ，結婚し実子を得たいという要望が強くなってきた．これに関連する問題の一つは男子脊損患者での性機能不全，とりわけ射精障害である[1,2]．今回，こうした射精障害を有する男子脊損患者にネオスチグミンをクモ膜下腔に注入することにより人工射精を誘発し，その精液を AIH することによって妊娠，出産に成功した1例を経験したので報告する．

症 例

患者：32歳，男性，会社員

主訴：不妊

既往歴・現病歴：生来，健康であったが，1971年17歳時に交通事故のため第6，7胸椎圧迫骨折，両下肢完全麻痺となった．以来，局所刺激による勃起はある

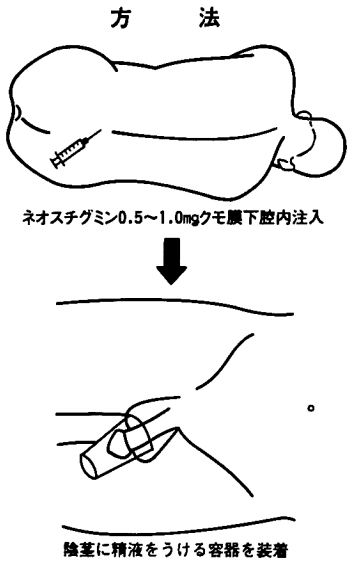

Fig. 1.　ネオスチグミン人工射精法

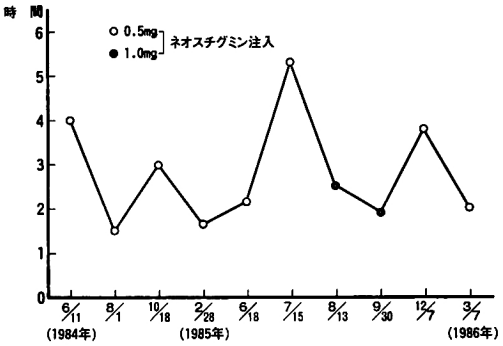

Fig. 2.　ネオスチグミン注入後，射精までに要した時間

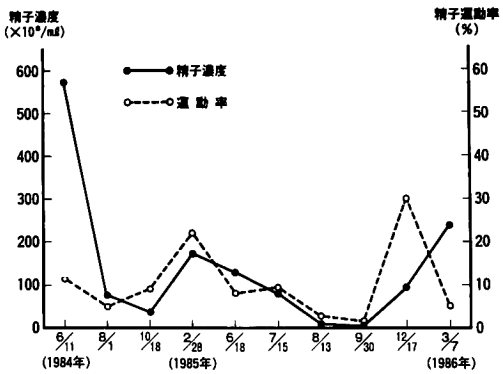

Fig. 3.　治療経過中の精子濃度および運動率の推移

が精神的興奮による勃起はみられない．そのため短時間の性交は可能であるが射精およびエクスタシーは全くみられない．受傷8年後，nurse をしている健常女性と結婚したが，不妊のため1984年3月実子を得たいとの希望で神戸大学医学部泌尿器科男性不妊外来を訪れた．

現症：身長は 180 cm．体重 74 kg と長身，筋肉質．仮性包茎であるが，触診上，副性器に特別な異常所見はなかった．両側の精巣容量はともに 26ml と正常大で造精能は保たれていると考えられたので，ネオスチグミンクモ膜下注入により人工射精を誘発することにした　妻は初診時28歳で産婦人科的に異常を認めていない．

人工射精および授精法：妻の BBT から排卵日を推定し，その当日入院させたのち，側臥位屈曲位にした患者に，腰椎麻酔の要領で 21 G 腰椎穿刺針を L_{4-5} 間より刺入した．クモ膜下腔に達し，脊髄液の流出を確認した後，メチル硫酸ネオスチグミン 0.5～1 mg をゆっくりと注入した．その後は頭側をやや高くした仰臥位として，陰茎に精液を受けるカップを装着しておいた (Fig. 1)．この間，血管を確保し，vital sign に注意した．数時間後 (Fig. 2)，嘔気，嘔吐および頭痛に伴い，相前後して数分間の勃起と数回の射精

Fig. 4.　プラスチック人工授精針 (Makler)

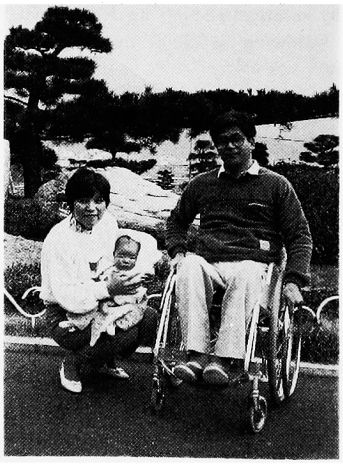

Fig. 5.　1986年11月19日女児を出産，現在まで児の発育は順調

(Fig. 3) が誘発されたので，これを AIH に供した．AIH には Makler[3] のプラスチック人工授精針をもちい intrauterine insemination を行った (Fig. 4)．1984年6月から神戸大学，引き続いて兵庫県立柏原病院で本法を施行した結果，1986年3月7日，10回目の AIH で妊娠に成功した．その後，7月に妻に右卵巣嚢腫が発見されたため手術を施行したが妊娠は順調に継続された．出産予定は11月28日であったが狭骨盤のため11月19日帝王切開で 2,552 g の女児を出産した．現在まで児の発育は順調である (Fig. 5)．

考　　察

脊損患者の性については，絶望的なものとして長らく等閑視される風潮があったが，近年のリハビリテーション医学の進歩につれ重要な課題としてみなおされつつある．男子脊損患者の性機能障害は勃起不全と射精機能障害の2つにわけられる．前者の対策としては陰茎を外部から支持する penis device や内部にシリコンの支柱をうえこむ penile prosthesis などが考案され，後者に対しては電気刺激や脊髄腔内薬物注入法による人工射精の誘発が試みられている[4]．ネオスチグミンクモ膜下腔内注入法は1947年 Guttmann ら[5] によって考案され，現在のところ最も高率に人工射精を誘発する方法と考えられる．宮崎ら[6] は約50例に本法を試み，約半数に射精が誘発されたが精液性状の悪いものが多く AIH によって児を得たものは1例であったと報告している．自験例の人工射精10回の精液所見の変化 (Fig. 3) をみると，初回は射精機能不全14年目にはじめて射出した精液のためか，高濃度低運動率で白血球が多数混入していた．その後，人工射精を繰り返すにつれ，得られる精液の所見は悪化する傾向にあった．その間，抗菌剤の投与と Percol 洗浄による良好精子の回収を行って AIH を繰り返していたが妊娠せず，体外受精も考慮していたところ，10回目の AIH で妊娠に成功した．その際の精液量 3 ml，精子濃度 240×10^6/ml であったが，運動率は5%と低値であった (Fig. 3)．ネオスチグミン注入後，射精までに要した時間は1時間30分から5時間15分（平均2時間44分）で，注入の繰り返しと射精時間との間には一定の傾向はみられなかった (Fig. 2)．

射精は胸腰髄由来の交感神経と仙髄由来の副交感神経の協同反射によるため，完全麻痺の脊損では損傷部位にかかわらず射精機能が残存するものは少ないといわれている[2]．こうした症例に対して Guttmann ら[5] がプロスチグミンクモ膜下注入による人工射精法を考案して以来，多くの試みがなされたが[7,8]，同法で実子を得たとの報告は世界でも少なく[9,10]，本邦でも詳細な報告があるのは自験例を含め4例にすぎない[6,11,12] (Table 1)．この4例をみると，脊損部位は C_6 から Th_{6-7} までの上位脊損例で，年齢は28～33歳，受傷後年数は3年～15年となっている．妻は1例が脊損者で他の3例は健常者である．得られた精液の所見は，自験例以外は比較的良好で，自験例のみ精子運動率は5%と非常に低値であった．出生児は全例女児であった．

このように妊娠成功例が少ない理由としては，脊損患者では造精機能障害を伴うものが多いこと，また神経因性膀胱による尿路感染から副性器感染が起こりやすいことなどから，本法により得られる精液の所見は不良なものが多いことが推測される．しかし自験例のように受傷後15年も経ち運動率5%という悪条件で幸運にも児を得たということは脊損患者にとっては大きな福音となると思われた．本法による射精は上位脊損で誘発率が高いとされているので[5]，今後，妊娠成功率を高めるためには，受傷後年数が短い上位脊損患者を対象として，彼らの尿路および副性器の感染を control し，かつ造精能を賦活する薬物療法を行い，さらには体外受精を併用することなどが必要と考えられた．

本法施行時の合併症として頭痛，嘔吐，高血圧などを主症状とする autonomic hyperreflexia があげら

Table 1. ネオスチグミン人工射精により妊娠に成功した男子脊損患者の本邦報告例

症例	報告者	報告年	脊損部位（麻痺）	年齢	受傷後年数	妻	ネオスチグミン注入量(mℓ)	AIH 回数	精子濃度 ($\times10^6$/mℓ)	運動率 (%)	出生児（体重）
1	宮崎	1982	C_6 (完全)	28	6	28歳 脊損		2	245	74	♀
2	小谷	1985	Th_6 (完全)	33	3	25歳 正常	1.0	10	90	70	♀(3100g)
3	小川	1985	Th_6 (完全)	32	8	27歳 正常	0.2	2	40	60	♀(3400g)
4	自験例	1986	Th_{6-7}(完全)	32	15	30歳 正常	0.5	10	240	5	

れる．重篤な場合，脳出血による死亡例も報告[5]されており，本法施行時にはネオスチグミンの拮抗薬である硫酸アトロピンや交感神経節遮断剤などを用意し，vital sign に充分な注意を払うことが重要であると考えられた．

結　　語

受傷後15年を経た射精障害を有する男子脊損患者にネオスチグミンクモ膜下腔内注入による人工射精を誘発し，その精液を AIH することによって女児を得た1例を経験したので，文献的考察を加え報告した．

文　　献

1) 辻　一郎，黒田一秀，中島文雄，森元譲一，能中陽一，藤村　誠：脊損患者の性機能．総合臨床 **9**：116-124，1960
2) 宮崎一興，石堂哲郎，高坂　哲：脊髄損傷者の性機能．総合リハ **7**：832-842，1979
3) Makler A, DeCherney A and Naftolin F: A device for injecting and retaining a small volume of concentrated spermatozoa in the uterine cavity and cervical canal. Fertil Steril **42**: 306-308, 1984
4) 宮崎一興：脊損者の性機能と結婚問題．理学療法と作業療法 **16**：745-749，1982
5) Guttmann L and Walsh JJ: Prostigmin assessment test of fertility in spinal man. Paraplegia **9**: 39-51, 1971
6) 宮崎一興：脊髄神経系，インポテンス―診断と治療の実際―．同研究会編，pp. 75～85，メディカルトリビューン，東京，1982
7) Piera JB: The establishment of a prognosis for genito-sexual function in the paraplegic and tetraplegic male. Paraplegia **10**: 271-278, 1973
8) 光川史郎：人工的射精誘発法による AIH 試料採取とその成果．ホと臨 **34**：春季増刊号：203-208，1986
9) Spira R: Artificial insemination after intrathecal injection of neostigmine in a paraplegic. Lancet **1**: 670-671, 1956
10) Chapelle PA, Jondet M, Durand J and Grossiord A: Pregnancy of the wife of a complete paraplegic by homologeous insemination after an intrathecal injection of neostigmine. Paraplegia **14**: 173-177, 1976
11) 小谷俊一，近藤厚生，瀧田　徹：ネオスチグミン人工射精により女児を得た脊髄損傷者の1例．臨泌 **39**：785-787，1985
12) 小川隆敏，上門康成，藤永卓次：ネオスチグミン人工受精により女児を得た脊髄損傷者の1例．日泌尿会誌 **77**：1063-1064，1986

（1987年5月21日受付）