

膀胱全摘除術後に龟头および尿道舟状窩に 再発した膀胱腫瘍の1例

東海大学医学部附属東京病院泌尿器科 (主任: 松下一男助教授)

長田 恵弘*, 田中 元章*, 中島 登*

谷川 克己, 松下一男

THE RECURRENCE OF BLADDER CANCER IN THE GLANS AND FOSSA NAVICULARIS OF URETHRA FOLLOWING CYSTECTOMY

Yoshihiro NAGATA, Motoaki TANAKA, Noboru NAKAJIMA

Katsumi TANIKAWA, Kazuo MATSUSHITA

From the Department of Urology, Tokai University, Tokyo Hospital

(Director: Ass. Prof. K. Matsushita)

A 42-year-old male was admitted to our Hospital. Diagnosis of invasive bladder cancer was made and a total cystectomy was carried out on September 14, 1982. Histological examination showed transitional cell carcinoma, grade II~III, pT₂N₀M₀. After cystectomy, the patient was treated with a combination chemotherapy of cis-platinum, cyclophosphamide, adriamycin and 5-fluorouracil. After 3 years, he noticed an area of reddish and painless rashes around the urethral meatus. A biopsy of the skin lesion showed a nest formation of transitional cell carcinoma with lymphocyte infiltration under the squamous epithelium.

A urethrectomy was carried out on January, 28, 1986. A histologic study established the diagnosis of recurrent transitional cell carcinoma. The pathological process seemed to be a result of hematogenous metastasis rather than multicentricity or implantation.

(Acta Urol. Jpn. 34: 1043~1046, 1988)

Key words: Transitional cell carcinoma, Recurrence of fossa navicularis, Urethrectomy

緒 言

多発性あるいは局所浸潤性の膀胱腫瘍に対する根治的治療には、膀胱全摘除術が広く施行されており、また現在、最も根治性の高い治療法である。一方、尿路移行上皮腫瘍は多中心性に発生することが知られており、膀胱全摘除術後にも、腎盂、尿管、尿道粘膜に、同種腫瘍が発生しやすいことも、既知の事実である。特に尿道は、粘膜固有層が欠如しているため、尿道粘膜に腫瘍が発生した場合、腫瘍細胞のリンパ行性あるいは、血行性転移が生じやすいという報告¹⁾がある。

今回、われわれは、膀胱腫瘍に対して、膀胱全摘除術施行後、約3年の経過を経て、龟头および尿道舟状窩へ再発した膀胱腫瘍の症例を経験したので、若干の

文献的考察を加え、報告する。

症 例

症例: 42歳, 男性

主訴: 龟头部の発赤

家族歴: 特記すべき事項なし

既応歴: 特記すべき事項なし

現病歴: 肉眼的血尿を主訴として来院した42歳男性の膀胱腫瘍患者で、1982年9月14日に当院において、膀胱全摘除術およびリンパ節郭清、回腸導管造設術を施行した。組織診断は、移行上皮癌, grade II~III pT₂N₀M₀であった。

後療法として、Cyclophosphamide, Adriamycin, CDDP, 5-FU による化学療法を行い定期的に経過観察していた。1985年10月頃より、龟头に発赤を認めたため、1986年1月20日、精査目的にて、入院となる。

入院時現症: 身長 168 cm, 体重 62 kg. 外尿道口を

* 現: 東海大学医学部附属病院

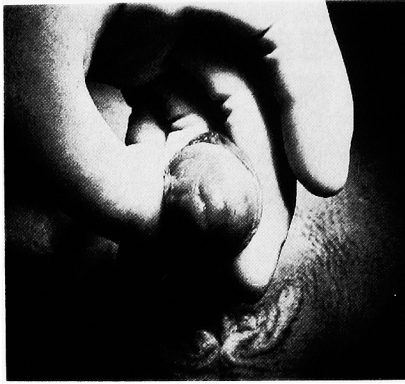

Fig. 1. 外尿道口を中心に発赤を認める

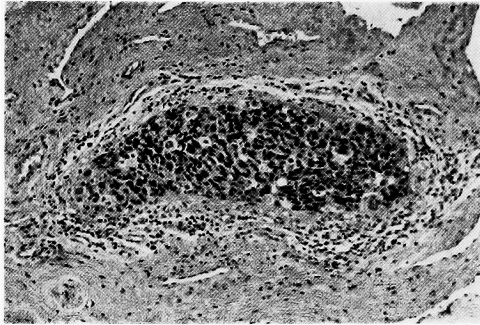


Fig. 2. 生検部病理所見：腫瘍細胞はリンパ球浸潤を伴う巣状集塊を示す。HE染色，弱拡大像

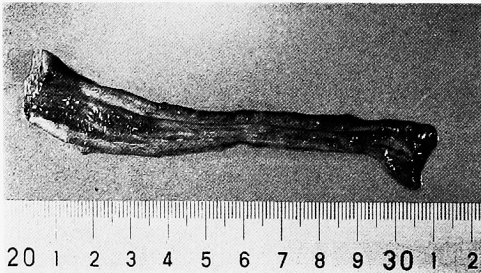

Fig. 3. 摘出尿道；尿道粘膜には肉眼上，腫瘍の存在を認めない。

中心に，自発痛，分泌物のない発赤した皮疹を認める (Fig. 1)。腹部には，膀胱全摘除術後の術創およびストーマを認める。心肺理学所見には特に異常を認めることができなかった。表在リンパ節も触知せず。

入院時検査所見：末梢血 WBC $7.8 \times 10^3/\text{mm}^3$, RBC $4.71 \times 10^6/\text{mm}^3$, Hb 14.7 g/dl, Ht 44%, 血液生化学 T.P. 6.4 g/dl, GOT 16 U/dl, GPT 21 U/dl, GTP 23 U/dl, LDH 237 U/dl, LAP 50 U/dl, Al-P 179 U/dl, BUN 17.2 mg/dl, Cr 0.7 mg/dl, Na 143 mEq/l, K 3.8 mEq/l, Cl 105 mEq/l, Ca 4.2 mEq/l

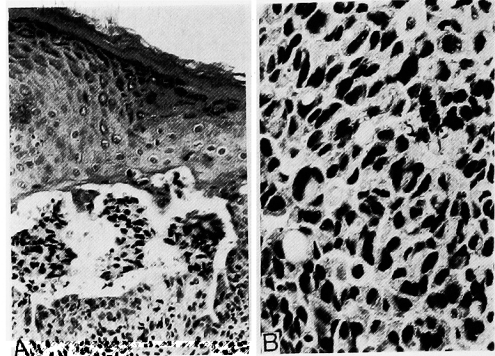


Fig. 4A；摘出尿道，舟状窩部に腫瘍の存在を認める。HE染色，弱拡大像
B；腫瘍細胞はクロマチンに富み，細胞構築は，層状構築を示す。HE染色，強拡大像

血沈：1時間値 5 mm, 2時間値 9 mm, 血清蛋白分画；Albumin 63.5%, α_1 -globulin 2.8%, α_2 -globulin 8.7%, β -globulin 9.5%, γ -globulin 15.5%, IgG 1,100 mg/dl, IgA 290 mg/dl, IgM 53mg/dl

治療および経過：入院時，外尿道口を中心に見られる亀頭部の皮疹を生検したところ，組織学的に，リンパ球浸潤を伴った腫瘍細胞の巣状集塊を認めた。弱拡大像では，核内クロマチンの不均一の細胞を一部に認め，細胞構築は，層状配列を呈し，移行上皮癌と考えられた (Fig. 2)。

胸部 X-P, IVP, CT scan, 超音波検査などでは，遠隔転移を疑わせる所見は認められなかった。以上のことより，膀胱腫瘍の亀頭部再発として，1986年1月28日，外尿道口周辺の亀頭部を含め，尿道切除術を施行した。肉眼的には，尿道粘膜に，腫瘍の存在を疑わせる所見は，認められなかった (Fig. 3)。

切除標本の病理組織学的検査では，舟状窩にも，移行上皮癌の組織像を認めた (Fig. 4A, B)。

しかし，振子部尿道粘膜には，リンパ球浸潤が著明であったが，dysplasia や carcinoma in situ を示す組織像は見られなかった。

考 察

膀胱移行上皮癌が，膀胱全摘除術後の残存尿道や尿管に腫瘍の発生をみやすいことは，既知の事実であるが，その発生機序については定説はない。現在では，移行上皮癌の multicentricity を根拠にした発生様式²⁾と遊離細胞の尿道粘膜への着床³⁾を原因としたものの2説が有力であるが，リンパ行性あるいは血行性による発生様式⁴⁾も考えられている。

今回われわれの経験した症例では，亀頭および尿道

Table 1. Cases of Fossa Navicularis and Urethral Meatus Recurrence of Bladder Cancer Following Cystectomy.

CASE	1	2	3	4	5	6	7
AGE	51	58	50	76	81	73	42
SEX	Male	Male	Male	Male	Male	Male	Male
LOCATION OF TUMOR OF BLADDER	UM	FN ~ UM	UM	UM	UM	UM	FN ~ UM
HISTOLOGY AND STAGE OF BLADDER TUMOR	T.C.C. GIII T ₁ N ₀ M ₀	T.C.C. GIII T ₁ N ₂ M ₀	T.C.C. G ?	T.C.C. GII T ₂ N ₀ M ₀	T.C.C. GIII T ₂ N ₂ M ₀	T.C.C. GIII T ₂ N ₂ M ₀	T.C.C. GIII T ₂ N ₂ M ₀
INTERVAL BETWEEN CYSTECTOMY AND URETHRECTOMY (YEARS)	2.5	2.5	3.0		about 3.0		about 3.0
TREATMENT OF RECURRENCE	URETHRECTOMY	URETHRECTOMY	PARTIAL AMPUTATION	URETHRECTOMY	URETHRECTOMY	URETHRECTOMY	URETHRECTOMY
PROGNOSIS	DIED 8 YEARS AFTER CYSTECTOMY	DIED 3.5 YEARS AFTER CYSTECTOMY	ALIVE 5 YEARS AFTER CYSTECTOMY		DIED SEVERAL MONTHS AFTER URETHRECTOMY		

T.C.C.: TRANSITIONAL CELL CARCINOMA
 UM : URETHRAL MEATUS
 FN : FOSSA NAVICULARIS

舟状窩の粘膜下組織に腫瘍細胞巣が存在している。本来、移行上皮の存在しない舟状窩に腫瘍の発生を認めたわけであるから、腫瘍の multicentricity, 遊離細胞の舟状窩への着床では説明がつかず、リンパ行性または血行性転移が原因と考えられる。膀胱腫瘍の尿道再発については、Asthworth は、1,014例中50例(4.9%)、Fesal が59例中8例(13.5%)と報告している。また、文献的には、再発の頻度は、3.6%~12%⁵⁻⁸⁾と報告されており、決して、稀なものではない。しかし、龟头および舟状窩への再発、転移を認める症例を文献的に調べてみると6例にすぎない(Table 1)。

尿道再発についての報告例では、Cordonnier ら⁶⁾の報告によると、7例中5例(71%)、Schellhammer らの報告では、24例中20例(80%)が、腫瘍死している。龟头および舟状窩への転移した症例も6例中、少なくとも、3例が腫瘍死していることにより、予後は不良と考えなければならない。この予後不良の原因として、Beebe と Persky は、尿道における粘膜固有層の欠如が、腫瘍細胞の易転移性の一因と指摘している¹⁾。龟头および舟状窩への転移をした症例は、膀胱全摘除術後、約2年半から3年の経過を経て、龟头および舟状窩への転移を呈するため、長期にわたる経過観察が必要である。

したがって、尿道腫瘍発生の可能性の高い、多発性あるいは、膀胱三角部から頸部にかけての膀胱腫瘍では、患者の状態が許す限り、予防的尿道摘除術を行うべきであると考えられる。種々の理由で、尿道摘除術をしなかった症例では、尿道洗浄液の細胞診を中心とする定期的な経過観察が必要である。

今回、われわれが経験した症例では、膀胱全摘除術後、約3年の経過を経て、龟头および舟状窩に再発した症例である。文献的に考察しても、予後は決して良好とは思えないため、現在、免疫療法を主体に、定期的な経過観察を行っている。

結 語

膀胱全摘除術後約3年の経過を経て、龟头および尿

道舟状窩に再発した42歳男性の膀胱腫瘍の1例を経験したので、若干の文献的考察を加え、報告した。

なお、本論文の要旨は第442回、日本泌尿器科学会東京地方会において、発表した。

文 献

- 1) Beebe DS and Persky L: Urethral extension of vesical neoplasma. *Surgery* **66**: 678-692, 1962
- 2) Richie JP and Skinner DJ: Carcinoma in situ of the urethra associated with bladder carcinoma; The role of urethrectomy. *J Urol* **119**: 80-81, 1978
- 3) Soloway MS: Rationale for intensive intravesical chemotherapy for superficial bladder cancer. *J Urol* **123**: 461-466, 1980
- 4) Reynolds LR, Schulte TL and Hammar HJ: Bladder tumors, A clinical evaluation of radical transurethral management. *J Urol* **61**: 912-916, 1949
- 5) Laskowski TZ: Combined therapy; Radiation and surgery in the treatment of bladder cancer. *J Urol* **99**: 733-739, 1968
- 6) Coronnic JJ and Spjut HJ: Urethral occurrence of bladder carcinoma following cystectomy. *J Urol* **87**: 398-403, 1962
- 7) 古武敏彦, 井口正典, 武本征也, 長船匡男, 佐川史郎, 竹内正文: 膀胱腫瘍の膀胱全摘後尿道再発. *泌尿紀要* **21**: 227-231, 1975
- 8) Poole Willson DS and Barnard DJ: Total cystectomy for bladder tumors. *Br J Urol* **33**: 16-23, 1971
- 9) Ashworth A: Palillomatosis of urethra. *Br J Urol* **28**: 3-11, 1956
- 10) Faysal MH: Urethrectomy in men with transitional cell carcinoma of bladder. *Urology* **16**: 23-26, 1980
- 11) Schellhammer PF and Whitmore WF Jr: Transitional cell carcinoma of the urethra in men having cystectomy for bladder cancer. *J Urol* **115**: 59-65, 1976

(1987年5月11日受付)