

転移性腎腫瘍（食道原発）の1例

兵庫医科大学泌尿器科学教室（主任：生駒文彦教授）

岡本英一，荻野敏弘，寺川知良
島博基，森義則，生駒文彦

兵庫医科大学病院病理学教室（主任：植松邦夫教授）

植松邦夫

METASTATIC RENAL TUMOR ORIGINATED FROM ESOPHAGEAL CARCINOMA: A CASE REPORT

Eiichi OKAMOTO, Toshihiro OGINO, Tomoyoshi TERAKAWA,
Hiroyuki SHIMA, Yoshinori MORI and Fumihiko IKOMA

*From the Department of Urology, Hyogo College of Medicine
(Director: Prof. F. Ikoma)*

Kunio UEMATSU

*From the Department of Pathology, Hyogo College of Medicine
(Director: Prof. K. Uematsu)*

A 46-year-old woman with a past history of esophageal carcinoma was hospitalized with the chief complaint of right abdominal pain. Enhanced computed tomography (CT) and selective renal angiography suggested a metastatic renal tumor. Right nephrectomy was performed. Histological examination revealed a renal tumor originated from esophageal squamous cell carcinoma.

Metastatic renal tumors are frequently observed at autopsy, but clinically they are extremely uncommon. Thirty-four clinical cases of metastatic renal tumors reported in the Japanese literature during these 20 years are discussed including the present case.

(Acta Urol. Jpn. 34: 1017~1021, 1988)

Key words: Metastatic renal tumor, Esophageal carcinoma

緒 言

悪性腫瘍の腎転移は、剖検においては比較的高率に認められている¹⁻⁶⁾が、生存中に診断されることはきわめて少ない。これは、腎転移による臨床症状の出現が遅れることが、その主たる要因であると考えられている⁷⁾。われわれは、食道全摘術後、10カ月目に食道癌の腎転移と診断し得た1例を経験したので、若干の文献的考察を加えて報告する。

症 例

患者：46歳，女性
主訴：右側腹部痛
家族歴：特記すべきことなし
既往歴：1984年10月25日に、当院外科にて食道癌の診断で食道全摘術を施行した。（Im, Gross Stage

III, A2 N2 (+) MO P10, moderately differentiated squamous cell carcinoma)

現病歴：1985年1月に右側腹部痛をきたし、嘔声、呼吸困難、食欲低下、体重減少も加わり、同年6月、食道癌再発が疑われ当院内科に入院した。精査中、腹部CTで右腎に占拠性病変が発見され、同年8月に当科に転科入院となった。

現症：身長161cm，体重45kg，栄養状態不良，右側胸部および上腹部正中に手術創痕を認めた。表在リンパ節は触知せず，腹部触診上，異常は認めなかった。その他，理学的所見に特記すべきことはなかった。

検査成績：血沈/1時間値22mm，2時間値42mm，CRP(±)，末梢血/WBC 5,000/mm³，RBC 368×10⁴/mm³，Hb 10.9g/dl，Ht 31.1%，Plt 53.5×10⁴/mm³，血液生化学/T.P. 6.78g/dl，T-Bil. 0.25mg/dl，GOT 13KU，GPT 15KU，AIP 4.5BLU

LDH 233 U, Na 143 mEq/l, K 4.0 mEq/l, Cl 107 mEq/l, BUN 10.8 mg/dl, Cr 0.9 mg/dl, 尿酸 3.3 mg/dl, Erythropoietin 75 mICU/ml, CEA <1.0 ng/ml, AFP <3.0 ng/ml, 尿定性pH 7.5, 糖(-), 蛋白(±), 潜血(-), 尿沈査/RBC 0~1/hpf WBC 1~2/hpf, 尿細胞診/Papanicolaou Class IV (squamous cell carcinoma).

X線検査所見: 胸部X線では異常所見を認めなかった。DIP では右腎実質に上中腎杯を軽度内側へ圧排する占拠性病変の存在が疑われた (Fig. 1)。超音波検査では右腎上部から中部にかけて low echoic な占拠性病変を認めた (Fig. 2)。plain CT では右腎外側

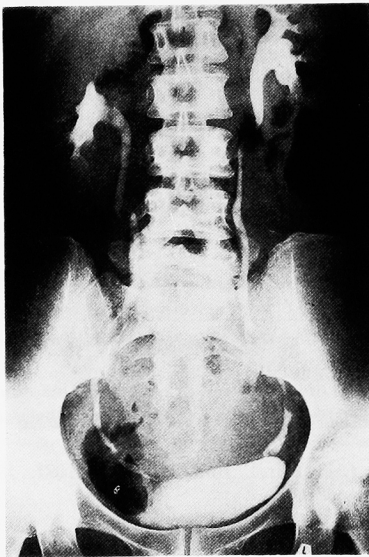


Fig. 1. DIP: 右上中腎杯に外側からの軽度圧排変形像を認める。

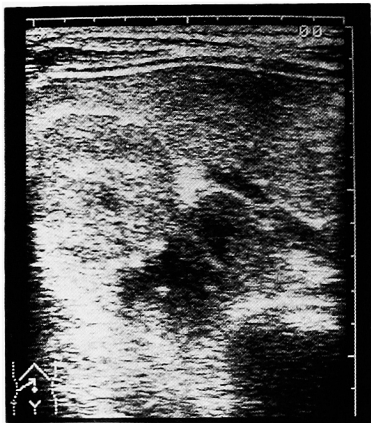


Fig. 2. 超音波検査: 右腎上部から中部にかけて low echoic な占拠性病変を認める。

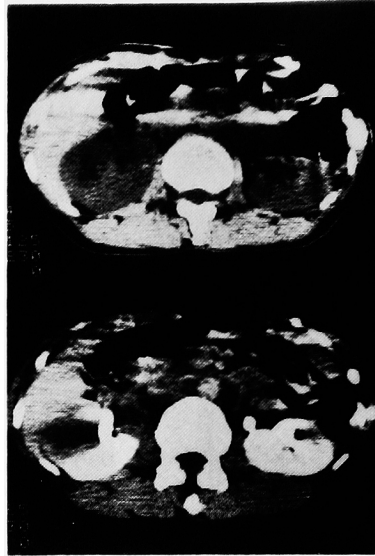

Fig. 3. (上図) plain CT: 右腎外側に low density area を認める。
(下図) enhanced CT: 病変部は造影剤により enhance されない。

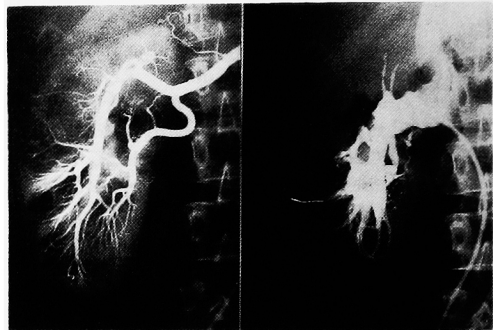


Fig. 4. (左図) 右腎動脈造影: 右腎外縁上部から中部にかけて hypervascular area を認め、病変部およびその周囲の血管は伸展像および偏位像を示す。
(右図) 右腎静脈造影: 右腎外縁上部から中部にかけて血管の圧排像を認める。

に low density area を認めた (Fig. 3 上)。また、この部分は造影剤により enhance されなかった (Fig 3 下)。選択的右腎動脈造影では右腎外縁上部から中部にかけて、hypovascular area を認め、また、病変部およびその周囲の血管には伸展像および偏位像がみられた (Fig. 4 左)。右腎静脈造影でも同部位に血管の圧排像がみられた (Fig. 4 右)。

以上の所見より、転移性右腎腫瘍を疑い、同年8月23日、右腰部斜切開にて右腎摘除術を施行した。

手術所見: 腫瘍は腎臓に限局しており周囲組織との

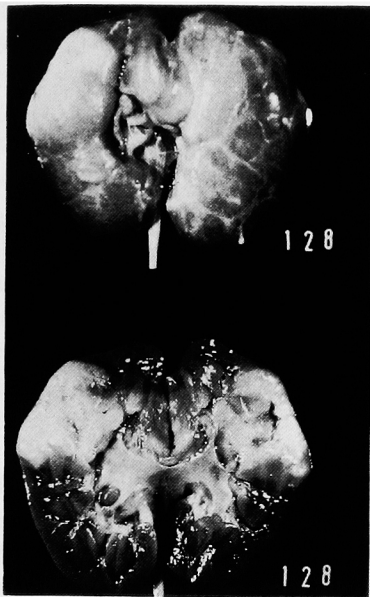

Fig. 5. 摘除腎標本: 腎実質内に境界が比較的明瞭で鶏卵大～小指頭大を示す数個の淡黄色の腫瘤を認める。



Fig. 6. 摘除食道の病理組織像: 低分化から中分化型の扁平上皮癌を示す。

癒着はほとんどなく、所属リンパ節の腫大も認めなかった。単純腎摘除術を施行した。

肉眼的所見: 摘除標本において、腎実質内に限局し境界が比較的明瞭で鶏卵大～小指頭大を示す数個の淡黄色の腫瘤を認めた (Fig. 5)。

病理組織所見: 1984年10月に摘除された食道の組織像では大小の癌巣がみられた。角化は少なく、一部変性細胞、核の大小不同、核の空胞化、細胞間隙の開大などを認め、術前の radiation の影響もあるが、低分化から中分化型の扁平上皮癌を示していた (Fig. 6)。1985年8月に摘除した右腎の組織像では、正常な腎組織と腫瘍組織の境界は比較的明瞭であり、腫瘍部では角化はほとんどみられず、紡錘型腫瘍細胞がひと



Fig. 7. 摘除腎の病理組織像: 食道癌に類似した扁平上皮癌を示す。

つの流れをもった配列を認めることより、食道の組織よりさらに低分化ではあるが、これとよく似た扁平上皮癌であると考えられた (Fig. 7)。

以上の所見より、食道癌を原発とする転移性右腎腫瘍であると確定した。

なお、患者は創治癒後、内科に転科し化学療法 (塩酸ニムスチン 150 mg, 硫酸ペブロマイシン 30 mg, シクロホスファミド 300 mg/3 wk) を受けたが、全身転移をみ、一般状態の悪化のために、1986年3月4日鬼籍に入った。剖検は施行できなかった。

考 察

種々の臓器の悪性腫瘍が腎臓に転移する症例は、剖検においては各報告者¹⁻⁶⁾によればばらつきがあるが1.8～18.8% (Table 1) と比較的高率に認められており、腎臓は転移を受けやすい臓器の一つであるといえる。しかし、臨床例として転移性腎腫瘍が診断されることは稀である。これは腎臓への転移は血行性が多く、糸球体毛細血管が腫瘍塞栓によって閉塞されるために腎杯・腎盂への浸潤が遅く、臨床症状の出現が遅れることが主たる要因であると考えられている^{2,7)}。また、それに加え広範な全身性の転移をすでに伴っている場合が多く、腎転移による臨床症状が出現するまでに患者が死亡することなどもその理由にあげられている⁸⁾。

Table 1. 悪性腫瘍の腎転移率 (剖検例中)

報告者	(年度)	症例数	腎転移率 (%)
Abramsら ¹⁾	(1950)	1000	12.6
Klinger ²⁾	(1951)	5000	2.4
Willis ³⁾	(1952)	500	7.6
Luckéら ⁴⁾	(1957)	27904	2.2
Moriら ⁵⁾	(1963)	719	18.8
Wagleら ⁶⁾	(1975)	4413	1.8

本邦における過去20年間（1966～1986年）に報告された転移性腎腫瘍の臨床例は、われわれが集計し得た限りでは自験例を含め34例であった。年齢分布は25～69歳、平均年齢は51歳で、男女比は18：13（不明3）で男性にやや多くみられた。原発巣としては肺癌が最も多く12例（35.3%）をしめており、続いて食道癌で自験例を含め6例（17.6%）に認められた。以下、甲状腺癌5例（14.7%）、絨毛上皮腫3例（8.8%）などとなっている（Table 2）。泌尿器科的症状としては血尿が最も多く22例（64.7%）にみられ、以下、側腹部痛12例（35.3%）、側腹部腫瘍4例（11.8%）などとなっている（Table 3）。転移側に関しては、左腎15例、右腎12例、両側4例、不明3例と有意の左右差は認めなかった。

Table 2. 転移性腎腫瘍の原発巣（臨床34例）

肺 癌	12例 (35.3%)
食道癌	6例 (17.6%)
甲状腺癌	5例 (14.7%)
絨毛上皮腫	3例 (8.8%)
耳下腺癌	1例 (2.9%)
上顎癌	1例 (2.9%)
胃 癌	1例 (2.9%)
子宮頸癌	1例 (2.9%)
尿管膀胱腫瘍	1例 (2.9%)
鯉弓癌	1例 (2.9%)
十二指腸癌	1例 (2.9%)
不 明	1例 (2.9%)

Table 3. 転移性腎腫瘍の泌尿器科的症状（臨床34例）

血 尿	22例 (64.7%)
側腹部痛	12例 (35.3%)
側腹部腫瘍	4例 (11.8%)
無 尿	2例 (5.9%)
発 熱	2例 (5.9%)
な し	3例 (8.8%)

転移経路に関して、転移性腎腫瘍のなかにはリンパ性転移と考えられた症例報告⁹⁾もあるが、そのほとんどは血行性転移である。本症例の場合、病理組織で血行性転移を証明する明らかな糸球体の腫瘍塞栓は発見されなかったが、解剖学的に食道から直接腎臓に行くリンパの流れはなく、まず血行性転移とよいためではないかと考えている。

転移性腎腫瘍の診断には、IVP、超音波検査、CT、血管造影などが用いられる。IVP 所見に関しては、多くは占拠性病変による腎盂、腎杯の圧排像を示すが、なかには正常所見のものもある⁶⁾。超音波検査では、low echoic な腫瘍として描出され、CT 検査では、plain CT において low density area でその内

部は均一に描出され、また enhanced CT においては増強されないのが普通である。しかし、これらの検査ではなかには正常腎実質との境界があまり明瞭でなく、腎辺縁の不整像がないと発見されにくいこともある¹⁰⁾。血管造影の所見は、われわれの調べ得た限り過去20年間の本邦報告例では、甲状腺癌¹¹⁻¹⁴⁾、一部の絨毛上皮腫¹⁵⁾の腎転移のみ hypervascular を示し、その他の臓器の癌の腎転移の場合、hypovascular あるいは avascular を示しているものが多い。また、扁平上皮癌の腎転移では hypovascular あるいは avascular を示し、未分化癌の腎転移では hypervascular を示すことが多いという報告¹⁶⁾もあり、血管造影像は原発巣および組織型によりある程度決定されると推測している¹⁶⁻¹⁸⁾。

治療に関しては、腎摘除術、放射線療法、化学療法、腎動脈塞栓術などが施行されている。腎摘除術は、腎臓への単独転移も多くみられるという報告⁷⁾もあり、転移性腎腫瘍であっても腎臓以外の臓器に転移を認めない場合は必要な治療法である^{13,19)}。腎動脈塞栓術は、腎摘除術の際の出血の減少、腫瘍の縮小、腫瘍細胞の飛散防止などの術前処置として^{12,15,20)}、あるいは全身転移による手術不能例に対して延命効果や、血尿、疼痛などの症状改善を目的とした非観血的治療として施行されている²¹⁻²⁴⁾。しかし、どの治療法もあまり有効ではなく⁶⁾、多くの症例では1年以内に死亡している現状である。

転移性腎腫瘍の予後が悪い理由の一つに、臨床的に発見が困難である他臓器への微小転移巣の存在の他に、両側性転移の問題がある。事実、剖検例において両側性腎転移が多くみられている²⁾ また転移性腫瘍は血流が豊富でないことが多く、このため有効に抗癌剤が腫瘍に到達しないことも治療上、今後大きな問題を残していると考えられる。

結 語

46歳の女性で食道癌原発の転移性右腎腫瘍の1例を報告し、若干の文献的考察を加えた。

本論文の要旨は、第113回日本泌尿器科学会関西地方会において報告した。

文 献

- 1) Abrams HL, Spiro R and Goldstein N: Metastases in carcinoma; analysis of 1000 autopsied cases. *Cancer* 3: 74-85, 1950
- 2) Klinger ME: Secondary tumors of the genito-urinary tract. *J Urol* 65: 144-153, 1951
- 3) Willis RA: The spread of tumors in the hu-

- man body. 2nd ed, Butterworth, London, 1952
- 4) Lucke B and Schlumberger HG: Tumors of the kidney, renal pelvis and ureter. F. 30, Atlas of Tumor Pathology, pp. 202-208, Armed Forces Institute of Pathology, Washington, 1957
 - 5) 森 亘, 足立山夫, 岡辺治男, 太田邦夫: 悪性腫瘍剖検例755例の解析; その転移に関する統計的研究. 癌の臨床 9: 351-374, 1963
 - 6) Wagle DG, Moore RH and Murphy GP: Secondary carcinomas of the kidney. J Urol 114: 30-32, 1975
 - 7) Zincke H and Furlow WL: Metastatic squamous cell epithelioma of the kidney; review of the literature. J Urol 109: 971-973, 1973
 - 8) Bosniak MA, Stern W, Lopez F, Tehranian N and O'Connor SJ: Metastatic neoplasm to the kidney; a report of four cases studied with angiography and nephrotomography. Radiol 92: 989-993, 1969
 - 9) 荻野敏弘, 細川尚三, 井原英有, 藤岡秀樹, 高羽津: 同側性腎転移を伴った尿管膀胱腫瘍の1例. 西日泌尿 46: 447-451, 1984
 - 10) Mitnick JS, Bosniak MA, Rothberg M, Megibow AJ, Raghavendra BN and Subramanyam BR: Metastatic neoplasm to the kidney studied by computed tomography and sonography. J Comput Assist Tomogr 9: 43-49, 1985
 - 11) Takayasu H, Kumamoto Y, Terawaki Y and Ueno A: A case of bilateral metastatic renal tumor originating from a thyroid carcinoma. J Urol 100: 717-719, 1968
 - 12) Okada Y, Nonomura M, Terachi T, Kawamura J and Yoshida O: Unilateral and solitary renal metastasis from well differentiated thyroid carcinoma initially treated 22 years before; a case report. Acta Urol Jpn 25: 1043-1047, 1979
 - 13) 中牟田誠一, 上田豊史: 転移性腎癌の1例. 西日泌尿 41: 973-976, 1979
 - 14) 天野俊康, 岡所 明, 久住治男, 富田勝郎: 甲状腺癌の腎転移症例. 臨泌 38: 701-704, 1984
 - 15) 小路 良, 小林陸生, 吉良正士, 荒井由和, 高坂哲: 腎転移性絨毛上皮腫の1例. 臨泌 33: 83-86, 1979
 - 16) Ben-Menachem Y, Marcos J, Wallace S and Medellin H: Angiography of renal metastases. Br J Radiol 47: 869-874, 1974
 - 17) 北田真一郎, 新川 徹, 長田幸夫, 石沢靖之: 腎転移をきたした食道癌の1例. 西日泌尿 42: 845-848, 1980
 - 18) 杉山高秀, 辻橋宏典, 松浦 健, 金子茂男, 郡健二郎, 秋山隆弘, 栗田 孝: 転移性腎腫瘍. 泌尿紀要 29: 1499-1505, 1983
 - 19) 中野悦次, 井上彦八郎, 永田 肇, 高杉 豊, 岡谷 鋼, 北村憲也: 腎転移をきたした耳下腺悪性混合腫瘍の1例. 泌尿紀要 22: 349-353, 1976
 - 20) 朴 勺, 橋村孝幸, 荒井陽一, 川村寿一, 桐山畜夫, 吉田 修: 腎動脈塞栓術を施行し手術にて確認しえた肺癌の腎転移症例. 泌尿紀要 25: 279-284, 1979
 - 21) Nieh PT, Waltman AC and Althausen AF: Therapeutic secondary renal tumors. J Urol 117: 378-380, 1977
 - 22) Mariasosai M, Wilson A and Gonick P: Selective renal artery embolization; treatment for metastatic sarcoma with hematuria. JAMA 237: 363, 1977
 - 23) Marsan RE, Baker DA and Morin ME: Esophageal carcinoma presenting as a primary renal tumor. J Urol 121: 90-91, 1979
 - 24) Walther PJ, Marks LS, Stern D and Smith RB: Renal metastasis of adenocarcinoma of the lung; massive hematuria managed by therapeutic embolization. J Urol 122: 398-400, 1979

(1987年4月30日受付)