女子尿道憩室腫瘍の1例

紀南綜合病院泌尿器科（部長：線崎敦哉）
山際 健司，山本 悟，澤田 佳久*，線崎 敦哉

ADENOCARCINOMA ARISING IN DIVERTICULUM OF FEMALE URETHRA

—A CASE REPORT AND REVIEW OF THE LITERATURE—

Kenji YAMAGIWA, Satoru YAMAMOTO,
Yoshihisa SAWADA and Atsuya SENZAKI
From the Department of Urology, Kinan General Hospital
(Chief: Dr. A. Senzaki)

We report a case of adenocarcinoma within a female urethral diverticulum. The patient was a 54-year-old woman, with a three-month history of dysuria. On physical examination a soft, round mass was palpable in the anterior vaginal wall. Excretory urography demonstrated elevation of the bladder floor. Panendoscopy demonstrated a diverticulum at the 7 o'clock position in proximal urethra. A papillary mass confined to the diverticulum was identified and biopsied. The histopathologic findings showed adenocarcinoma. The patient underwent total cystectomy, pelvic lymphadenectomy, and creation of an ileal conduit. She was well 1 year and 5 months later.

(Acta Urol. Jpn. 34: 1239-1243, 1988)

Key words: Urethral diverticulum, Adenocarcinoma, Female

緒　言

女子尿道憩室腫瘍は稀な疾患とされながらも本邦において，すでに16例が報告され，その診断，発生などにつき論ぜられている．今回われわれも，女子尿道憩室に発生した腺癌の1例を経験したので若干の文献的考察を加えて報告する．

症　例

患者：54歳，女性

初診：1985年12月17日

主訴：排尿困難

家族歴：特記すべきことなし

既往歴：3回経産（正常経腟分娩）

現病歴：1985年9月頃より排尿困難があり受診．IVP にて膀胱底部の挙上が見られたため，精査目的で1986年1月9日当科へ入院した．

入院時現症：体格中等度．栄養状態良好，胸部，腹部には理学的所見を認めず．触診上全身の表在性リンパ節腫脹はみられない．腟内診では腟前壁に一致して小鶏卵大の柔らかい腫瘤を触知するが，圧迫にても外尿道口からの分泌物はない．

入院時一般検査所見：

尿所見：蛋白（－），糖（－），潜血（＋），pH 5.5，沈査（RBC 1～4/hpf, WBC 多数/hpf），尿培養：陰性，尿細胞診：class II, VI, V　血液一般：RBC $502\times10^4/mm^3$，WBC $7,800/mm^3$，Hb 15.9 g/dl，Ht 48.2％　赤沈：1時間値 11 mm，2時間値 32 mm　CRP 0.2 mg/dl　血液生化学：TP 7.8 g/dl，BUN 9.5 mg/dl，Cr 0.7 mg/dl，GOT 15 IU/l，GPT 10 IU/l，LDH 136 IU/l，AlP 244 IU/l，血清電解質：Na 146 mEq/l，K 4.2 mEq/l，Cl 108 mEq/l，Ca 4.4 mEq/l，P 3.8 mg/dl，PSP：15分値16.1％，120分値66.4％　心電図：異常なし．

X線学的検査：胸部X線では異常はなかったが，IVP（Fig. 1）にて膀胱底部の挙上を認め，膀胱造影を施行したところ，ネラトンカテーテルが偶然憩室内に入ったため憩室造影が行われた（Fig. 2）．憩室は尿道後部から膀胱頸部にかけて広がり，憩室内には不整な陰影欠損像を認めた．また CT（Fig. 3）では

* 現：和歌山県立医科大学泌尿器科学教室

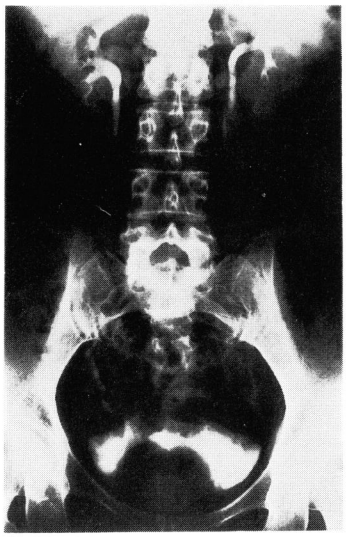

Fig. 1.　Excretory urography shows the elevation of the bladder floor.

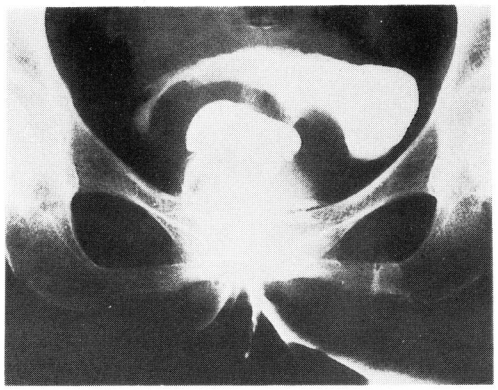

Fig. 2.　Diverticulogram shows the irregular mass in the diverticulum.

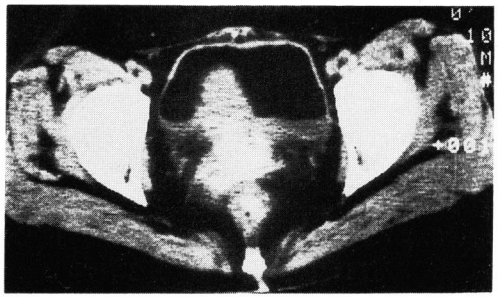

Fig. 3.　CT

憩室は膀胱内に突出し，その中に腫瘍陰影を認めた．

内視鏡検査：膀胱頸部に著名な浮腫上変化があり，憩室口は尿道後部7時の位置に開口していた．憩室内より腫瘍の一部を生検し，組織診の結果は adenocarcinoma であった．

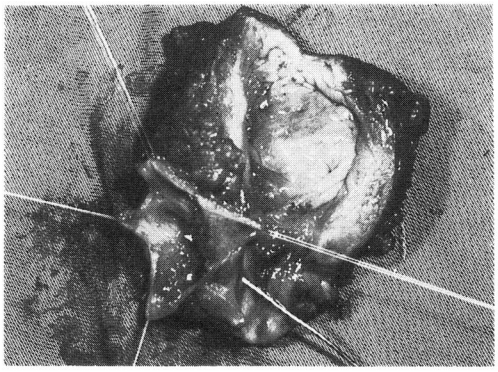

Fig. 4.　Tumor was seen in the diverticulum.

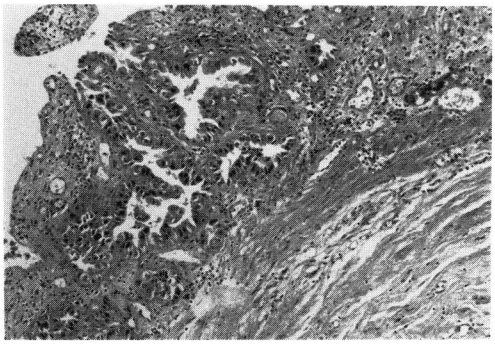

Fig. 5.　Photomicrograph (H.E. stain, ×20)

以上より尿道憩室腫瘍と診断したが，憩室が膀胱頸部から三角部後面にかけ拡がり，膀胱粘膜の変化より憩室摘除術だけでは不十分と考え1986年1月22日全身麻酔下に，骨盤内リンパ節廓清，膀胱尿道全摘および回腸導管造設術を施行した．

病理組織学的所見：摘出標本では憩室口は尿道後部に開口し，憩室内には膿の貯溜と乳頭状の腫瘍が認められた (Fig. 4)．組織学的には立方状ないし円柱状の異型性の強い上皮細胞が，乳頭状に突出，増殖しているのが見られ adenocarcinoma と診断された (Fig. 6)．また，摘出したリンパ節には転移の所見はなかった．

3月31日退院のうえ経過観察中であるが，1987年5月現在再発，転移を認めていない．

考　　察

女子尿道憩室腫瘍はきわめて稀な疾患とされながらも，本邦においてすでに16例[1-15]が報告されている．今回われわれも女子尿道憩室内に発生した腺癌の1例を経験し，自験例を含めた17例について，その症状，治療などにつきまとめてみた (Table 1)．

Table 1. Cases of carcinoma in female urethal diverticula

症例	報告者	年齢	出産歴	初発症状	発生部位	組織	治療	予後
1	稲田ら[1]	60	4回	排尿困難 血膿性分泌物	不明	TCC	膀胱尿道全摘除術 骨盤内リンパ節廓清術	退院後1年以内 不明死
2	西[2]	78	6回	排尿終末時 血尿	近位部	AC	尿道全摘除術 ^{60}Co照射	不明
3	山本[3]	52	不明	排尿困難 尿閉	近位部	TCC	憩室摘除術	不明
4	稲野毛ら[4]	54	不明	膀胱刺激症状	不明	AC	尿道全摘除術	3ヶ月後 再発(−)
5	村上ら[5]	51	不明	排尿痛 尿道出血	不明	AC	膀胱尿道全摘除術	退院時 再発(−)
6	西尾ら[6]	61	12回	排尿困難 膿性分泌物	不明	TCC	膀胱尿道全摘除術	不明
7	水尾ら[7]	61	不明	排尿困難 尿道出血 尿閉	中央部	AC	①尿道全摘除術 ②^{60}Co照射	6ヶ月後左ソケイ部リンパ節転移 1年後 再発(−)
8	安川ら[8]	54	0回	排尿困難 血尿 尿失禁	中央部	AC	尿道全摘除術 骨盤内リンパ節廓清術 Linac	1年後 再発(−)
9	森本[9]	70	不明	頻尿 尿閉	中央部	AC	anterior pelvic exenteration	不明
10	瀬田ら[10]	53	不明	排尿困難 尿道出血	不明	AC	①憩室摘除術(他医) ②膀胱瘻 ^{60}Co照射	4ヶ月後両側ソケイ部リンパ節転移 8ヶ月後 死亡
11	瀬田ら[10]	68	不明	排尿困難	不明	clear cell carcinoma	憩室摘除術 尿道部分切除術 ^{60}Co照射	8ヶ月後 再発(−)
12	野口ら[11]	58	3回	排尿困難	中央部	AC	①憩室摘除術 ②膀胱尿道全摘除術	9ヶ月後膀胱内再発 1ヶ月後、両側ソケイ部リンパ節、外陰転移
13	花房ら[12]	74	9回	尿道出血 排尿困難、尿閉	中央部	AC	①憩室摘除術 ②尿道摘除術	3ヶ月後 尿道再発 1年5ヶ月後 再発(−)
14	石戸ら[13]	49	2回	外尿道口部 腫瘤 尿失禁	中央部	AC	憩室摘除術	2年後 再発(−)
15	山口ら[14]	76	不明	尿道出血 排尿困難	不明	AC	生検のみ	不明(初診時右ソケイ部リンパ節転移(+))
16	桑田[15]	85	不明	頻尿 排尿後不快感	不明	mesonephric AC	膀胱尿道全摘除術	5ヶ月後 再発(−)
17	自験例	54	3回	排尿困難	近位部	AC	膀胱尿道全摘除術 骨盤内リンパ節廓清術	1年5ヶ月後 再発(−)

年齢：発生年齢は49歳から85歳までで平均62.2歳であった．他方，尿道憩室の好発年齢は平均42.7歳[16]といわれており両者の発生年齢に約20歳のひらきがみられた．しかし，原発性女子尿道腫瘍の発生平均年齢59.1歳[17]とは大差はなかった．

出産歴：憩室発生の原因として，出産との関係が指摘されているが，記載のある8例では0から12回，平均4.9回の出産歴を有しやや多経産婦に多い傾向にあった．

症状：初発症状としては，自験例を含め排尿困難が11例，尿道出血が5例と最も多く，外尿道口部に腫瘤を認めたのは，わずかに1例であった．尿道憩室では下部尿路の炎症症状を主訴とし，頻尿，排尿時灼熱感，排尿痛などが多く，一方，原発性女子尿道腫瘍では初発症状として出血，排尿障害の他，外尿道口部の腫瘤に気付くことが多いとされている．

発生部位：記載のある9例中，尿道近位部が3例，中央部が6例で遠位部は1例もなかった．原発性女子尿道腫瘍では遠位部尿道に発生するいわゆる前部尿道癌[18]が約半数を占めるといわれており，症状や組織所見との相違を表しているようである．

病理組織所見：組織学的には腺癌12例（70.5%），移行上皮癌3例（17.6%），clear cell carcinoma 1例，mesonephric adenocarcinoma 1例で扁平上皮癌の報告は外国文献にのみみられた．

尿道憩室の発生については先天性と後天性に大別され，大多数は尿道周囲腺への繰り返す感染や分娩などの外傷により，腺の破壊，膿瘍化がおこり，それが尿道内に破裂して憩室が発生すると考えられている．一方，少数であるが，cloacal epithelium を有する憩室や，Wolff 氏管や Müller 氏管の残存組織が憩室内に証明され，先天性の anomaly からも発生する場合もあるといわれている．症例16はこの Wolff 氏管の遺残組織から発生した憩室腫瘍として興味深いものである．

尿道憩室の好発年齢は平均42.7歳，特に30歳台，40歳台に多いとされており，尿道憩室腫瘍の平均発生年齢よりも約20歳若い．恐らく憩室形成後，10数年を経過してその何%かに腫瘍の発生が起こるものと考えられるが，本邦において，これまでに女子尿道憩室は文

献上，約160数例[19]が報告されており，単純計算では約10%に悪性化が起こっていることになる．症例9では，発症より12年前にすでに尿道憩室を指摘されており，この間に腫瘍の発生が起こってきた可能性が考えられる．したがって尿道憩室および尿道憩室腫瘍の診断，治療は従来考えられていたよりも，いっそう重要である．

診断：一般に尿道憩室の診断は，腟内診にて腫瘤を触知し，外尿道口より排液，排膿を確認すればよく，この憩室内内容液の細胞診にて悪性の所見が得られることが多い．ただ本症例のように，腫瘤の圧迫によっても排液のない場合もある．

レ線検査：レ線学的には尿道造影，排尿時膀胱尿道造影の他，double balloon catheter を使用した高圧尿道撮影や，外尿道口を押えて排尿する Borski らの方法が有用とされている．また今回われわれの症例では IVP にて膀胱底部の挙上がみられたが，このような所見は female prostate[20] と呼ばれ症例1)，8)，9)，16）でも記述されており，女性の periurethral mass を示唆する特徴的な所見の一つである．その他われわれは尿道カテーテルを直接憩室内に挿入して憩室造影を行ったが，経腟的に直接憩室を穿刺し，細胞診を行うとともに憩室造影を行っている症例も見られる．

CT に関しては記述が少なく，わずかに Tines[21] の報告に見られる程度であるが，われわれの症例では膀胱内に突出した憩室と，その内腔に比較的均一な部分とさらに密度の高い部分とが抽出されていた．これは貯溜していた膿と腫瘍とを示唆し，明らかな周囲への浸潤は見られなかった．今後 CT は超音波検査とともに有力な検査手段となると思われる．

内視鏡検査：内視鏡的には憩室口の確認や，憩室口を通して貯溜液が排出されるのが観察されたり，腫瘍を直接確認し経尿道的に生検ができる場合もあり診断には重要な所見が得られることが多い．

治療：現在までに尿道憩室腫瘍に関しては正確な staging による分類はなく，そのためにも治療法の選択が困難になっている．尿道腫瘍とは前述のごとく組織型，好発部位，発育様式にもかなりの差があり，同一に考えるわけにはいかない．欧米の文献を見ても，症例数が少ないことから，治療法の guide line を設定することは困難のようで，simple excision から radical surgery まで，さまざまな外科的治療が行われており，それに放射線療法が加えられている．基本的には尿道，膀胱の機能を残す方法がまず第一に考えられなければならないが，Evans ら[22] は12例の腺癌を集計し，primary treatment として local excision を勧めており，再発があった場合でも，放射線療法と外科的処置で十分対処できると報告している．また Patanaphan ら[23] は根治術と憩室摘除術＋放射線療法の combined therapy を比較し，予後において，あまり差のないことから，膀胱尿道の残る後者を勧めている．一方，Reheis ら[24] は憩室摘出術後の局所再発の多いことより，最初から pelvic lymphadenectomy を含めた根治的な治療法を施行すべきであるとしている．本邦報告例では，手術療法として anterior pelvic exenteration を含む膀胱尿道全摘術が6例，尿道全摘術が4例，憩室摘出術が6例に施行されていた．また，放射線療法は尿道全摘術の2例と憩室摘出術の1例のみに施行されていた．

予後：比較的早期に再発が認められたのは4例で憩室摘出術後が3例，尿道全摘術後が1例であった．再発は鼠径部リンパ節に2例，尿道，膀胱にそれぞれ1例みられている．再発後の治療としてコバルト照射2例，膀胱尿道全摘術1例，尿道摘出術1例が行われている．この結果からでは憩室摘出術の成績が悪いようであるが，本邦でも長期間の経過観察例がなく，他の術式との比較は困難である．また術前に尿道憩室腫瘍と診断されず，尿道憩室として治療されている例が4例あり，診断の難しさを物語るとともに，治療の多様性の一因となっている．

今後，症例数の増加および長期観察例の結果を待たねばならないが，今回の集計結果から50歳以上の女性に尿道憩室が発見された場合には，注意深い検索が必要で，悪性の所見が得られた時には，尿道全摘出術以上の手術療法が適当と思われた．また，リンパ節廓清に関しては，鼠径部リンパ節に転移する症例が多く，同部を含めたリンパ節廓清が望ましいと思われる．

結　　語

女子尿道憩室腫瘍の1例を報告するとともに，本邦報告16例を含む文献的考察を行った．

稿を終えるにあたり，御校閲をいただきました和歌山県立医科大学泌尿器科大川順正教授に深謝いたします．

なお，本論文の要旨は，第116回日本泌尿器科学会関西地方会において発表した．

文　　献

1）稲田俊男，根岸壮治：女子の原発性尿道憩室癌．癌の臨床 **10**：22-25，1964
2）西　正夫：女子原発性尿道憩室癌の1例．日泌尿会誌 **56**：1156，1965

3) 山本　厳：女子尿道憩室癌の1例．日泌尿会誌 **58**：670-671，1967
4) 猪野毛健男，本村勝昭：女子尿道憩室癌．日泌尿会誌 **60**：726，1969
5) 村上信乃，田村欣一，真田寿彦：女子尿道憩室腫瘍の1例．千葉医会誌 **46**：432，1970
6) 西尾徹也，中喜也茂：女子尿道憩室癌の1例．日泌尿会誌 **66**：169-170，1975
7) 水尾敏之，酒井邦彦，鈴木　滋，大島博幸，青木望，酒井健次：原発性女子尿道憩室腺癌の1例．臨泌 **30**：877-880，1976
8) 安川明廣，碓井　亜，福重　満：女子尿道憩室に原発した腺癌の1例．西日泌尿 **39**：531-535，1977
9) 森本鎮義：女子尿道憩室に発生した腺癌の1例．日泌尿会誌 **72**：389，1981
10) 瀬田仁一，西村武久，月脚克彦：女子尿道憩室腫瘍の2例．西日泌尿 **44**：1532，1982
11) 野口純男，井田時雄：女子尿道憩室腫瘍の1例．泌尿紀要 **29**：921-929，1983
12) 花房明憲，大井好忠：女子尿道憩室腺癌の1例．西日泌尿 **47**：561-565，1985
13) 石戸則孝，和田文夫，荒巻謙二，浅野總平，城仙泰一郎：女子尿道憩室腺癌の1例．西日泌尿 **48**：135-137，1986
14) 山口孝則，大藤哲郎，長田幸夫：女子尿道憩室腺癌の1例．日泌尿会誌 **77**：1221，1986
15) 桑田耕資：女子尿道憩室に発生した mesonephric adenocarcinoma の1例．日泌尿会誌 **78**：182，1987
16) 秋元成太：新臨床泌尿器科全書，9B：172-174，金原出版，東京，1983
17) 山崎浩藏，大森皓一，矢野真治郎，綾野義博，上野文磨：原発性女子尿道癌の8例．西日泌尿 **42**：799-803，1980
18) Sullivan J and Grabstald H：Management of carcinoma of the urethra. Genitourinary Cancer (ed. by Skinner DG and de Kernion JB), pp. 419-429, Saunders, Philadelphia, 1978
19) 三品輝男，渡辺康介，田中真澄，長島雅子，常見修平，平井和雄，松本真一，東　勇志，田端義久，青木　正，中橋彌光：女子尿道憩室の5例．日泌尿会誌 **78**：184，1987
20) Amis ES Jr, Cronan JJ, Yoder IC and Pfister RC: Impressions on floor of female bladder: "The female prostate". Urology **19**: 441-446, 1982
21) Tines SC, Bigongiari LR and Weigel JW: Carcinoma in diverticulum of the female urethra. AJR **138**: 582-585, 1982
22) Evans KJ, McCarthy MP and Sands JP: Adenocarcinoma of a female urethral diverticulum: A case report and review of the literature. J Urol **126**: 124-126, 1981
23) Patanaphan V, Prempree T, Sewchand W, Hafiz MA and Jaiwatana J: Adenocarcinoma arising in female urethral diverticulum. Urology **22**: 259-264, 1983
24) Reheis JP, Goldstein IS and Mogil RA: Papillary adenocarcinoma arising in a urethral diverticulum accompanied by adenocarcinoma of the bladder: Case report and review of the literature. J Urol **126**: 695-697, 1981

(1987年7月7日受付)