Kock 回腸膀胱75例の手術成績：手技の改良と晩期合併症について

京都大学医学部泌尿器科学教室（主任：吉田 修教授）
岡田 裕作，荒井 陽一，西村 一男，大石 賢二
竹内 秀雄，吉田 修

URINARY DIVERSION WITH KOCK POUCH: CLINICAL RESULTS IN 75 CASES FOCUSING ON LATE COMPLICATIONS

Yusaku OKADA, Yoichi ARAI, Kenji OISHI,
Hideo TAKEUCHI and Osamu YOSHIDA
From the Department of Urology, Faculty of Medicine, Kyoto University
(Director: Prof. O. Yoshida)

Internal urinary reservoir type urinary diversions have been getting popularity since Kock reported a continent ileal reservior in 1982. From November 1984 through October 1987, we performed Kock pouch operation in 75 patients (male 64, female 11 ; from 24 to 82 years old, mean age 56 years old). The underlined diseases were mostly bladder cancer patients ; bladder cancer 70, rectal cancer 2, prostatic sarcoma 1, vesical exstrophy 1 and neurogenic bladder 1 case.

The end results for 71 evaluable cases, followed up more than 3 months, were excellent in 49 (69%), good 14 (20%), fair 6 (8.5%) and poor 2 (2.8%), with success rate 89%. The most common complication was the nipple malfunction ; prolapse, including intermittent prolapse, in 7 patients, slippage or sliding in 1, and eversion in one patient. Stone formation occurred in 6 patients, mild acidosis in 2 and a entero-pouch fistula in a patient who was re-diverted from a ileal conduit. There were 2 deaths postoperatively. Late complications were prominently decreased due to several important modifications of the operative technique, such as usage of Cavitron Ultrasonic Surgical Aspirator® (CUSA) for defatting the mesentery, and fixing the nipple to the pouch.

In conclusion, Kock pouch can be a safe and sound operative modality for patients who need urinary bladder replacement.

(Acta Urol. Jpn. 34: 1179-1184, 1988)

Key words: Urinary diversion, Kock pouch, Operative technique, Late complications

緒言

Kock continent urinary ileal reservoir（以下Kock 回腸膀胱）法による尿路変更法は，近年体内で失禁なく低圧下に蓄尿できる方法として注目を浴び，欧米の報告ばかりでなく[1-6]，本邦でもその手術手技を中心に報告されてきている[7-11]．しかし，その手術手技は複雑であり，逆流防止弁の不全などの合併症の多いことが問題となりいくつかの改良点が報告されている[12-14]．

われわれは，先に報告した初期の13例[7]に，症例を重ね，いくつかの改良点を加えて，現在では約90%以上に合併症なく本法を行うことが可能になってきており，ほぼ確立した手術法となった感がある．今回，計75例の手術経験を基に，その手術手技のまとめと，長期観察できた71例について合併症の有無とその対策，最終手術成績などにつき検討したので報告する．

対象および方法

1984年11月から1987年10月の3年間に，京都大学医学部泌尿器科学教室およびその関連病院で，本法を施行した75例を対象にした．年齢は，24歳から82歳，平均56歳．男64例，女11例．疾患別では，膀胱癌が69例，直腸癌2例，膀胱癌と前立腺癌の合併例，前立腺肉腫，膀胱外翻症，神経因性膀胱症例が各1例である．同時に行われた手術は，膀胱全摘が70例とほとん

どを占める．骨盤内臓器全摘術2例は直腸癌の2例に行ったものである．尿路変更のみ行ったものは2例で，回腸導管，尿管皮膚瘻からの再変更が各1例である．総手術時間は7時間から14時間に及び，尿路変更に要した時間は平均5時間である．

手術方法

手術手技の手順は，おおむね前回報告した方法である[7,9]．ここでは，症例を重ねていくうちに，改良した点を中心に記載する．

回盲部より50 cm口側から約70 cm強の遊離腸管を得る．遊離腸管の口側を患者の尾側に，ストーマとなる肛門側を頭側に位置しておくことが，形成するパウチを骨盤腔内のほど良い位置に置くために大切である．中央の40 cmの部分を二つ折りにしてU字型とし，その腸間膜付着部対側を20 cmにわたりバイクリール3-0で漿膜・筋層縫合する．この段階で，腸管切開を加える前に，両側脚部の腸間膜8～10 cmの長さで，重積する部分の漿膜および腸間膜の脂肪を予め可及的に除去しておく．この際，キャビトロン超音波外科用吸引装置（CUSA）を使用すると，主要な血管の損傷が少ない（Fig. 1）．

次に，パウチ形成に必要な腸管プレートを得るために，U字型縫合部に近接して腸管を切開する．腸管の切開には，電気凝固を使用すると，断端からの余計な出血も少ない．中央縫合部の粘膜をバイクリール3-0で連続縫合し，全層が露出している中央部を被う．続いて，自動縫合器（SGIA 50 PREMIUM Surgical Stapler®）を使用して，約5 cmの重積を形成する．前の腸間膜処理により重積は容易に形成できる．重積したニップルをパウチ内に充分引き込んでおく．ステープルは，腸間膜対側を12時として，12，4，8時の3箇所にあて，腸管への栄養血管を巻き込まないように気をつけながら，3方向に均等にかける．また，形成したニップルの最先端部にステープルがかかっていないことを確認し，もしあれば取り除いておく．形成した二つのニップルと，パウチ壁の粘膜に約3 cmの切開を入れ，粘膜下同士で固定すべく，バイクリール4-0にて縫合する．

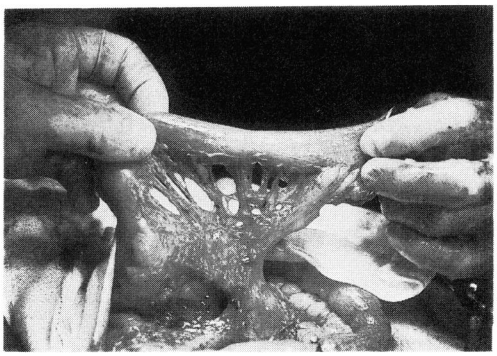

Fig. 1. Intraoperative photograph showing defatting of the mesentery using CUSA, preserving blood supply to the ileum used for nipple valve formation.

尿管スプリント引き抜きのために，予め細いネラトン2本を両側のニップルに通じておく．その後，切開して開いた腸管プレートの最下端部を，中央上部と縫合し，折り畳むようにして，パウチを形成する．両側はバイクリール3-0にて全層および漿膜・筋層を二重に連続縫合する．

カラーとして，USGI Sauvage filamentous Dacron patch fabric®（Cat. No. 007829, 0.7 mm thickness）を使用して，約2 cm幅，7 cm長2片とる．腸間膜の血行を疎外しないように，それぞれの中央部に小さな溝を予め作っておく．パウチと脚部の境界付近で，腸管にできるかぎり近い所で腸間膜に穴をあけ，カラーを通しニップルを補強する．カラーは抗生物質入りの溶液に浸しておき，下1/3分がパウチの中に，埋まり込むようにパウチの漿膜面と4-0ナイロン糸にて結節縫合する．

形成されたパウチの両隅を，指で腸間膜の間に押し込むようにして翻転し，最初に縫合したU字型の縫合面が前面にくるようにする．この段階で尿漏れ，出血のないことを確認する．

引き続き，尿管と回腸の端側吻合はカットグート4-0にて全層縫合した後に，口側の開口部を3-0バイクリールにて二重縫合し，断端を閉じる．拡張尿管の場合には，尿管・腸吻合にWallace法を採用し，この場合にはもちろんこの操作は不要である．

ストーマの位置は通常の回腸導管の場合に比べ，やや低くし下着で隠れるくらいとし，またやや内側とする．輸出脚がストレートになり，余剰の部分が皮下にないこと，腹直筋の中央部を通すことが大切である．カラーを腹直筋筋膜前壁（総鞘膜）に非吸収糸（ナイロン2-0使用）4～5針でしっかり固定する．この際，ナイロン糸の締め付けにより腸間膜の血行を阻害しないように注意する．

最後に，導尿がスムーズにいくこと，パウチ洗浄により，出血，尿漏れのないことを再度確認し，バルーンカテーテル20号を留置する．術直後のパウチの容量は約100 mlである．

術後観察期間は6カ月から40カ月，平均20カ月である．各症例の術後2カ月以内の合併症を早期合併症と

し，それ以降のものを晩期合併症とした．また，手術手技の改良とニップルに関わる合併症の頻度をみるために，腸間膜処置も，ニップルのパウチへの固定もしなかった初期の症例（第1群，8例），CUSAによる腸間膜処置を行ったが，ニップル固定しなかった中期の症例(第2群，28例)，両者ともに施行した最近の症例(第3群，35例）の3グループに分けて検討した．

最終手術成績は3カ月以上経過観察できた症例を対象とした．術後何らの合併症なく，順調に経過しているものを「非常に満足」(excellent)，何らかの合併症はあったものの，処置や，再手術により解決できて，現在はまったく問題のないものを「満足」(good)，現在まだ一部尿失禁，導尿困難など問題が残るものの大きな合併症となっていないもの「やや不満」(fair)，体外採尿具やバルーンカテーテル留置が必要となったものを不成功（poor）と4段階に評価した．

結　　果

術後心不全のため腎不全に陥り死亡した1例，下腸間膜動脈血栓症を併発死亡した1例，直腸癌の遠隔転移で早期に癌死した2例を除外した71症例を対象に合併症，手術成績をみた．早期合併症では，創感染6例（8.5%）が最も多い．尿管腸吻合不全，腸瘻，消化管出血はいずれも保存的治療で軽快した（Table 1).

晩期合併症をみると，ニップル不全が最も多く，9例(12.7%)にみた．続いて，結石形成6例（8.5%)，イレウス3例（4.2%)，尿管・小腸吻合部狭窄，軽度のアチドーシス，腹壁ヘルニア，ストーマ狭窄がそれぞれ2例（2.8%）であった．アチドーシスをみた2例は，いずれも術前中等度の腎機能障害をもった症例である．回腸導管から再変更を行った1例にパウチ腸瘻（entero-pouch fistula）をみており，再修復手術を行った（Table 2).

ニップル不全のその内訳は，翻転（eversion）1例，滑脱（sliding or slippage）1例，脱出（prolapse）7例であった．翻転の起こった例ではパウチの落込みが原因と考えられ導尿困難となり回腸導管へ再変更された．滑脱が起こった例では完全失禁となり，現在採尿具を装着している．脱出は7例と最も多くみられ，うち3例では手術的に修復された．しかし，その他の

Table 1. Early postoperative complications of Kock pouch operation in 75 cases.

	(%)
Wound infection	6(8.5)
Leakage at uretero-intestinal anastomosis	1(1.4)
Intestinal fistula	1(1.4)
Acute renal failure	1(1.4)
Alimentary tract bleeding	1(1.4)
Thrombosis of inferior mesenteric artery	1(1.4)

Table 2. Late postoperative complications of Kock pouch operation in 71 cases followed up more than 3 months.

		(%)
Nipple malfunction		9(12.7)
Eversion	1	
Slippage	1	
Prolapse (including intermittent)	7	
Stone formation		6(8.5)
Ileus		3(4.2)
Mild acidosis		2(2.8)
Stenosis at uretero-intestinal anastomosis		2(2.8)
Abdominal hernia		2(2.8)
Stomal stenosis		2(2.8)
Entero-pouch fistula		1(1.4)
Parastomal abscess		1(1.4)

Table 3. Incidence of nipple valve malfunction according to its operative modifications.

	Group 1	Group 2	Group 3
No. of cases	8	28	35
Eversion	1	0	0
Slippage	1	0	0
Prolapse	1	5	1
Total	3(38)	5(18)	1(3)

Numbers in parentheses are percent.

Table 4. End results of Kock pouch operation in 71 cases according to its operative modifications. Excellent; no complications at all. Good; with solved complications. Fair; with unsolved but not severe complications. Poor ; failure or complete incontinence.

	Group 1	Group 2	Group 3	Total
No. of cases	8	28	35	71
Excellent	2(25)	16(57)	31(89)	49(69)
Good	2(25)	9(32)	3(9)	14(20)
Fair	2(25)	3(11)	1(3)	6(8)
Poor	2(25)	0(0)	0(0)	2(3)

Numbers in parentheses are percent.

症例では一時的なもので時間の経過とともに軽快するものが多い．手術時期別にニップル不全の発症率をみると，第1群で3例（38%），第2群で5例（18%），第3群で1例（3%）であった（Table 3）．

結石形成は6例（9%）にみたが，いずれもパウチ内にできたもので，内視鏡的に簡単に摘出できた．結石成分は，いずれも燐酸塩を中心とした感染結石であり，結石は，中心部にステープルをみるものが多かった．

最終手術成績の評価が可能な症例は，全体では，71例であり，「非常に満足」49例（69%），「満足」14例（20%），「やや不満」6例（8%），「不成功」2例（3%）であり，89%に満足できる結果が得られた．手術時期別に最終手術成績をみると，満足できる結果は，第1群で4例（50%），第2群で25例（89%），第3群で34例（97%）であった（Table 4）．

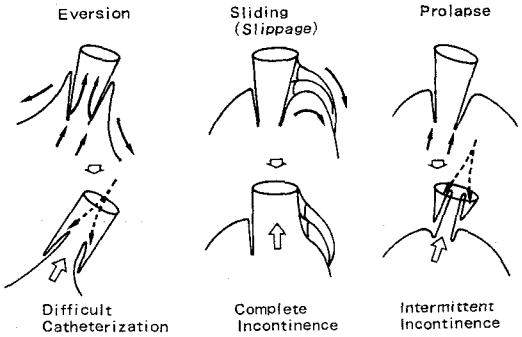

Fig. 2. Schematic presentation of various forms of nipple valve malfunction. Solid arrows represent directions of force, open arrows flow of urinary incontinence and dotted arrows difficult catheterization.

考　　察

体内蓄尿型尿路変更術（continent urinary reservoir）は，1982年スウェーデンの外科医 Kock らのグループによる continent ileal reservoir 法の報告[1]に端を発し，1950年以来一般的となってきた "wet stoma" の代表である回腸導管（Bricker）法の見直しが活発に行われるようになってきた．しかし，Kock らの最初の報告[1]は，合併症が半数を超え一般的な確立した手術法とはなり得なかった．1984年 Kock らのグループの一員との共同で，Skinner らが腸間膜に 8cm の Deaver 窓を形成するといった手技の改良を加え，51例の Kock 回腸膀胱を行い，45例（88%）に非常に良好な成績を報告した[2]頃より，全世界的に本法が注目されるようになった．

本術式の最大の難関は，ニップル不全による合併症である（Fig. 2）．ニップル不全を起こすと，尿失禁あるいは導尿困難が必発である．その頻度は，20%[5,6]から65%[1,12]にも及び，いったん生じれば部分的な脱出以外，再手術による修復が必要で，患者，医師サイドともに大きな負担となる．翻転では導尿困難となり，滑脱では完全尿失禁，脱出でも失禁となる．脱出は，間歇的に過度の腹圧がかかった時に起こることが多く，パウチ内に用手的に還納できることが多い．このような症例にはストーマ部の軽い圧迫により，脱出を防ぐようにしている．時間の経過とともに自然治癒していくことが多い[9]．

ニップル不全を防止するには，強固なニップル形成が必要であり，以下のような工夫が必要である．まず，腸間膜処置によりニップル内に入り込む容積（脂肪量）を少なくすることである．Skinner ら[2]は，8cm にわたり腸間膜内血管を切断することで Deaver 窓を形成しているが，われわれは，CUSA による脂肪除去だけにとどめ，腸管への血行をできる限り温存するようにしている[7]．これは，Skinner らの250例

の報告[5]のなかでも，約8％にニップルへの血流不全が原因と思われるニップル線維化がみられるからである．線維化が起こればニップルの萎縮が起こり，十分な長さの失禁防止弁が得られない．

次に重要なことは，ニップルを充分にパウチ内に入れておき，パウチ壁にしっかり固定しておくことである．これは，初期の報告では記述されていなかったが，Boyd ら[4]が，4番目のステープル列をニップルとパウチに同時にかけることを報告し，Kock ら[3,12]も同様な操作を採用している．われわれは，ニップルとステープル両者の粘膜を 3～4 cm 切開し，粘膜下組織同士が癒着するように，バイクリールにて縫合している．

これらの，二つの処置がいかに重要であるか，われわれの今回の手術法改良による，手術時期別成績をみても明らかである．

第三に重要と思われる点は，カラーの使用である[1]．カラーの装着がニップルの強化とパウチの落ち込み防止である点を十分理解する必要がある．特に，パウチの落ち込みを防ぐために，輸出脚部のカラーを利用してパウチをしっかり固定しておく．Boyd ら[4]は，Kock らのはじめた Marlex mesh[1]をカラーとして使用していたが，145 例中11例（7.6％）に erosion をみたために，吸収性の Dexon mesh に変更した．しかし，その後 Dexon mesh では余りにも吸収が早く，parastomal hernia の併発を多数経験したために，さらに Marlex mesh をハンモック状に輸出脚の間にはさむといった手技に変更している[5]．Kock らも，Marlex mesh の使用はやめている[12]．われわれは，初期よりより材質の柔らかいダクロンパッチを使っている[7]が，現在まで erosion，感染などの合併症は経験していない．

ニップル強化には，そのほか小腸の漿膜面乱切といった方法もあるが，われわれは行っていない．むしろ，皮下に余剰の輸出脚部を残さないことが，安定したニップルを形成するうえで重要と考える[13]．

結石形成についてみると，われわれは6例（8.5％）にみており，他の報告者[4,11]に比べて高い．しかも，うち3例は再発しており，パウチ内細菌尿の高頻度出現とともに無視できないことである．幸い，上部尿路結石の合併はないが，注意深い経過観察が必要である．Skinner ら[2]のごとく，ニップル先端部のステープルを予め取り除いておくといった細かな配慮が必要と思われる．

以上，われわれの行ってきた Kock 回腸膀胱の手術手技の改良の変遷と，合併症，手術成績との関連をみてきた．現在の方法で約90％以上の症例で，大きな合併症なく本法が施行できるまで確立できたものと判断できる[14]．しかし Kock 回腸膀胱は，非常に手間のかかる方法であること，依然合併症，特にニップル不全に関した合併症の恐れが大きいこと，あるいはステープル，カラーなど異物を使う必要があることなど種々の欠点があることも事実である．また，尿路変更として，真の評価が得られるためには，少なくとも10年以上の長期経過観察が必要である．同時に，尿路変更の選択には，患者の年齢，原疾患，腎機能，性格をも考慮して慎重に選ぶべきであり，画一的に一つの方法に固執すべきものでないことも強調しておきたい．

結　　語

最近3年間に経験した Kock 回腸膀胱による尿路変更75例につき，その手術成績を，手術手技の改良時期別に検討した．

1）本法を施行した75例中，評価可能な症例は71例であり，うち63例（89％）に満足できる最終成績が得られた．

2）主な術後晩期合併症は，ニップル不全9例（13％）と結石形成6例（8％）であった．

3）ニップル不全および最終手術成績は，CUSA による腸間膜処置，およびニップルのパウチ壁への固定という二つの改良により，著しく改善された．

4）尿路変更として Kock 回腸膀胱は，手術手技の改善により安全で確実な手術法となり，廃絶した膀胱を有する患者あるいは膀胱全摘を余儀なくされる患者の生活の質を高める術式と考える．

文　　献

1) Kock NG, Nilson AE, Nilsson LO, Norlén LJ and Philipson BM: Urinary diversion via a continent ileal reservoir : Clinical results in 12 patients. J Urol **128**: 469-475, 1982
2) Skinner DG, Boyd SD and Lieskovsky G : Clinical experience with Kock continent ileal reservoir for urinary diversion. J Urol **132**: 1101-1107, 1984
3) Kock NG, Norlén L, Philipson, BM and Åkerlund S : The continent ileal reservoir (Kock pouch) for urinary diversion. World J Urol **3**: 146-151, 1985
4) Boyd SD, Skinner DG and Lieskovsky G : Ongoing experience with the Kock continent ileal reservoir for urinary diversion. World J Urol **3**: 155-158, 1985
5) Skinner DG, Lieskovsky G and Boyd SD : Continuing experience with the continent ileal reservoir (Kock pouch) as an alter-

native to cutaneous urinary diversion : An update after 250 cases. J Urol **137** : 1140-1145, 1987

6) Waters WB, Vaughan DJ, Herris RG and Brady SM : The Kock pouch : Initial experience and complications. J Urol **137** : 1151-1153, 1987

7) 岡田裕作，田中寛郷，大石賢二，竹内秀雄，宮川美栄子，吉田 修：Kock Continent Ileal Resevoir による尿路変更法の経験．泌尿紀要 **31**：2193-2201, 1985

8) 北島清彰，仲野 智，平野大作，清滝修二，岡田清己，岸本 孝：Kock 回腸膀胱造設術．手術 **39**：835-840, 1985

9) 吉田 修，岡田裕作，大石賢二，竹内秀雄，岡田謙一郎：Kock 回腸膀胱造設術．臨泌 **40**：185-190, 1986

10) 松島正浩，Boyd SD, Lieskovsky G and Skinner DG: Kock continent ileal reservoir の臨床経験．泌尿紀要 **32**：955-967, 1986

11) 北島清彰，斎藤忠則，清滝修二，佐藤安男，森田博人，岡田清己，岸本 孝：Kock 回腸膀胱の臨床経験．日泌尿会誌 **78**：87-96, 1987

12) Kock NG, Norlén L and Philipson BM : Management of complications after construction of a continent ileal reservoir for urinary diversion. World J Urol **3** : 152-154, 1985

13) Lieskovsky G, Boyd SD and Skinner DG : Management of late complications of the Kock pouch form of urinary diversion. J Urol **137**: 1146-1150, 1987

14) 荒井陽一，郭 俊逸，木原裕次，奥野 博，岡田裕作，吉田 修：Kock 回腸膀胱による尿路変更術—合併症と問題点について—．泌尿紀要 **34**: 272-279, 1988

(1988年3月31日迅速掲載受付)