# 精索平滑筋腫の1例

群馬大学医学部泌尿器科学教室（主任 山中英寿教授）
川島 清隆，松尾 康滋，清水 信明
中田 誠司，戸塚 芳宏，梅山 智一
小林 幹夫，猿木 和久，山中 英寿

# A CASE OF LEIOMYOMA OF THE SPERMATIC CORD

Kiyotaka KAWASHIMA, Yuuji MATUO, Nobuaki SIMIZU, Seiji NAKATA, Yoshihiro TOTUKA, Tomokazu UMEYAMA, Mikio KOBAYASHI, Kazuhisa SARUKI and Hidetoshi YAMANAKA
*From the Department of Urology, School of Medicine, Gunma University*
*(Director: Prof. H. Yamanaka)*

A 46-year-old man visited our clinic with the chief complaint of indolent swelling of the left scrotal contents. An elastic hard and fist-sized mass with negative transillumination was palpable in left scrotum, but testis and epididymis were not discriminated. left high orchiectomy was performed. Tumor was 90×55 mm in size and the testis and epididymis at the lower pole of the tumor were intact. Histological diagnosis was leiomyoma and we diagnosed leiomyoma of the spermatic cord. To our knowledge, this is the 5th case reported in Japan.

(Acta Urol. Jpn. 34: 1479-1481, 1988)

**Key words**: Spermatic cord, Leiomyoma

## 緒　　言

精索に発生する平滑筋腫は非常に稀な疾患である．今回われわれは，精索平滑筋腫の1例を経験したので，若干の文献的考察を加えて報告する．

## 症　　例

患者：46歳，男性

主訴：左陰嚢内容腫大

家族歴：特記すべきことなし

既往歴：17歳の時肺炎にて1ヵ月入院加療

現病歴：1986年1月末より左陰嚢内容の腫大に気付いていたが放置していた．以後，腫瘤は次第に増大し，2月には左陰嚢部の"ちくちくする感じ"と，左鼠径部痛を認めた．4月17日になって当科受診，左睾丸腫瘍疑いにて5月6日精査，手術目的で入院となった．

現症：体格，栄養中等度．胸部，腹部理学所見なし．右睾丸に異常なし．左陰嚢内に手拳大の腫瘤を触知した．腫瘤は透光性なく，弾性硬，表面大結節状，下極に一部軟性部分あり．圧痛はなく，皮膚との癒着を認めなかった．

検査成績：血液，生化学検査異常なし．AFP，HCG，HCG-$\beta$ いずれも正常．胸部X線，心電図異常なし．

以上より，左睾丸腫瘍を疑い5月8日，腰椎麻酔下に手術を行った．

手術所見：左陰嚢内に手拳大，弾性硬，表面大結節状の腫瘍を認めた．周囲との癒着なく睾丸腫瘍の診断にて高位除睾術を行った．腫瘍の大きさは90×55 mm，割面は充実性で灰白色に呈していた．腫瘍下極に正常睾丸，副睾丸を認め，腫瘍は精索より発生したものと考えられた（Fig. 1）．

組織所見：細胞性の部分は，紡錘状核を有する平滑筋細胞は束状に配列増殖し，腫瘍細胞間に硝子様線維化が著明であった．腫瘍の液化が著しく，myxoma様の基質間に平滑筋細胞が束状に配列していた．腫瘍細胞に核異形や核分裂など悪性所見はなかった（Fig. 2）．

以上より，精索平滑筋腫と診断した．経過は良好で術後23日目に退院した．

## 考　　察

精索に発生する腫瘍は，陰嚢内腫瘍の数%であり稀な疾患であるとされている[1]．

精索に発生する腫瘍には，脂肪腫，血管腫，平滑筋腫，線維脂肪腫，脂肪粘液腫，神経線維腫，横紋筋肉腫，平滑筋肉腫，線維肉腫，脂肪肉腫，上皮性悪性腫瘍などの他，他臓器からの転移性腫瘍などさまざまなものがある．このうち，良性腫瘍の割合は52[2]～69[3]%とされている．良性腫瘍の中では脂肪腫が最も多く約1/3を占め，本邦報告例でも40例を数える[4]．これに対して平滑筋腫はきわめて稀であり，われわれの調べ得た範囲では本邦で4例[5-7]（Table 1），欧米文献上でも11例[8]の報告をみるのみである．

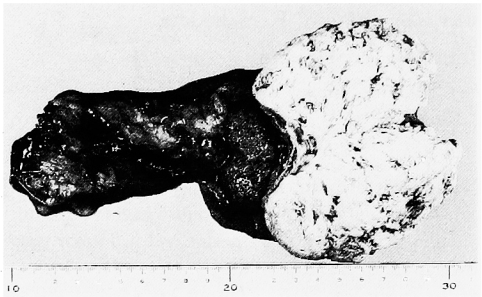

Fig. 1. Gross appearance of the tumor from the left spermatic cord. Testis and epididymis were intact.



Fig. 2. Microscopic appearance of tumor. It shows typical appearance of leiomyoma.

精索における平滑筋腫の発生起源としては1)挙睾筋 2)輸精管の平滑筋組織，3)血管壁の平滑筋組織，などが考えられる[9]．輸精管とは容易に剝離できたとの報告[5-7]もあり，血管壁の平滑筋組織などが最も考えやすいがいまだ結論はでていない．いくつかの要素より成り立つ精索に発生する腫瘍をすべて一括して精索腫瘍としているので，その発生起源を一つに確定するのはなかなか困難であろう．また，"陰嚢内""傍睾丸"の定義には曖昧なところがあり，過去の症例報告にもその分類に若干の混乱がみられるようである．

年齢は新生児から70歳台にまでわたる．患側は左右差を認めない．欧米例で新生児の両側発生[10]の報告もあるがほとんどが片側性であり，副睾丸の平滑筋腫に両側発生が多い[3]のと対照的である．主訴はほとんどが発育の緩除な無痛性（あっても軽度の索引痛）の陰嚢内腫瘤である．大きさはさまざまであり 8×7×8 mm の小さなものから，150×190 mm，1,575 mg のものにまでわたる．腫瘍の発育速度については，一般に良性腫瘍は緩除で，悪性腫瘍は急速といわれている．しかし，良性でも比較的短期に増大するとの報告[11]もあり，本症例でも良性でありながら3カ月で手挙大に発育していることなどから，発育速度と悪性度との関係は一概にはいえないようである．かたさは硬から弾性硬である．治療は腫瘍摘除または高位除睾術が行われる．われわれの症例でも高位除睾術を施行したが，術前の陰嚢エコーによる腫瘍と陰嚢内臓器との関係の確認と術中迅速病理による良性の確認を行ったうえで腫瘍のみの摘除を試みるべきであろう．

## 結　　語

46歳男性にみられた精索平滑筋腫の1例を報告し，併せて若干の文献的考察を加えた．本症例はわれわれ

Table 1

| 症例 | 報告者 | 報告年度 | 年齢 | 患側 | 症　状 | 大きさ | 硬　度 |
|---|---|---|---|---|---|---|---|
| 1 | 松岡，ほか | 1929 | 15歳 | 右 | 無痛性陰嚢内腫瘤 | リンゴ大 | 軟骨様 |
| 2 | 同 | 同 | 42歳 | 右 | 索引痛 | 17×16×10 cm | 硬 |
| 3 | 宗　，ほか | 1952 | 46歳 | 左 | 索引痛 | 8×7×8 mm | 軟骨様 |
| 4 | 西脇，ほか | 1974 | 70歳 | 左 | 痛性陰嚢内腫瘤 | 12×12 cm | 弾性硬 |
| 5 | 自験例 | 1987 | 46歳 | 左 | 無痛性陰嚢内腫瘤 | 90×55 mm | 弾性硬 |

の調べ得た範囲では本邦5例目であった．

## 文　　献


1) 石井　龍，真崎善二郎，木下徳雄，小峰信一郎，熊澤浄一：精索平滑筋肉腫の1例．臨泌 **40**：417-419，1986
2) 廣野靖彦，川井　博，淡輪邦夫：精索脂肪腫．臨泌 **27**：595-594，1973
3) Beccia DJ, Krane RJ and Olsson CA : Clinical management of non-testicular intrascrotal tumors. J Urol **116**: 476-479, 1976
4) 上田正伸，宮川征男，森岡伸夫：精索脂肪腫の1例．臨泌 **41**：79-81，1987
5) 松岡道治：精索に於ける稀有なる原発性筋腫の症例．グレンツゲビート **14**：1003-1010，1940
6) 宗菊次郎，野波英一郎：精索筋腫について．日泌尿会誌 **43**：314-316，1952
7) 西岡　健，川村　博，原田　卓，石田　明：精索平滑筋腫の1例．日泌尿会誌 **66**：520，1975
8) Saruma DP and Weibaecher TG : Leiomyoma of the spermatic cord. J Surg Oncology **28**: 318-320, 1985
9) Belis JA, Post GJ and Milam DF : Genito urinary leiomyomas. Urology **13** : 424-429, 1979
10) Strong GH: Case report and review of literature. J Urol **48**: 527-532. 1942
11) 柏原　昇，結城清之，山口哲男：興味ある症例の提示．(1) 精索線維腫．日泌尿会誌 **69**：420, 1978


（1987年7月22日受付）