

小脳転移を伴った睾丸 Pure Choriocarcinoma の1例

岐阜大学医学部泌尿器科学教室 (主任: 河田幸道教授)

山本 直樹, 篠田 育男, 竹内 敏視, 松田 聖士
栗山 学, 坂 義人, 河田 幸道A CASE OF PURE CHORIOCARCINOMA OF THE TESTIS
WITH CEREBELLAR METASTASISNaoki YAMAMOTO, Ikuo SHINODA, Toshimi TAKEUCHI, Seiji MATSUDA,
Manabu KURIYAMA, Yoshihito BAN and Yukimichi KAWADA*From the Department of Urology, Gifu University School of Medicine
(Director: Prof. Y. Kawada)*

We report a case of pure choriocarcinoma of the left testis with multiple pulmonary and cerebellar metastases. A 25-year-old male was referred to our clinic because of painless swelling of the left scrotal content and multiple nodules shown in the chest X-ray. At hospitalization, the examination also revealed cerebellar metastasis. With left high orchiectomy, the lesion was confirmed to be pure choriocarcinoma. In spite of several treatments including surgical removal of metastatic brain tumor and combination chemotherapy, he died on the 79th hospital day. Pure choriocarcinoma of the testis is an uncommon disease. Only 46 cases have been reported in the literature before 1987.

(Acta Urol. Jpn. 34: 1475-1478, 1988)

Key words: Pure choriocarcinoma, Testicular tumor, Brain metastasis

緒 言

睾丸腫瘍の中で pure choriocarcinoma の組織型をとるものはきわめて少なく、鷺塚らは、1969年1月から1983年12月までの15年間に経験した睾丸腫瘍725例のうち5例(0.7%)が本例であったと報告している¹⁾。

今回、初診時にすでに小脳および肺転移を有し、化学療法に抵抗性を示した pure choriocarcinoma の1例を経験したので若干の文献的考察を加えて報告する。

症 例

患者: 25歳, 男性

主訴: 血痰

既往歴: 20歳時 十二指腸潰瘍

現病歴: 1985年5月13日, 約1週間続く頭痛・血痰を主訴として近医を受診。患者は約2カ月ほど前より左陰囊内の無痛性腫脹に気付いていたが放置していた。胸部X線上両肺野に多発性結節状陰影が認められたため、睾丸腫瘍の肺転移を疑われ当科に緊急入院と

なった。

現症: 意識は清明であったが、頭痛・嘔気を強く訴えていた。運動障害、知覚異常は認めなかった。胸部聴診上呼吸者は正常で、ラ音は聴取しなかった。腹部触診にて腫瘍などは触知しなかった。局所所見は、左陰囊内に 15×10×10 cm の石様硬の腫瘍を触知した。副睾丸との境界は不鮮明であったが、陰囊皮膚との癒着は認めずソケイ部リンパ節も触知しなかった。

入院時検査成績: 主な異常値は以下に示す通りであったが、他は正常であった。WBC; 15,600/mm³, HCG; 7.2×10⁵ IU/l, β-HCG; 3,300 ng/ml, SP-1; 1,200 ng/ml, TPA; 850 IU/l, LDH; 1,297 IU/l。

画像診断: 胸部X線は、両肺野に最大直径 55 mm を示す大小さまざまな20個以上の多発性の結節状陰影を認めた (Fig. 1)。頭部 CT では、小脳虫部に 2 cm 径の high density area および水頭症を認めた (Fig. 2)。

以上より、睾丸腫瘍 stage III-B-5 と診断し、直ちに高位除睾術および VP shunt 造設と脳転移単摘出術を行った。陰囊内容を脱転すると、精索静脈瘤が著明であり、腫瘍は睾丸・副睾丸全体を占めていた。

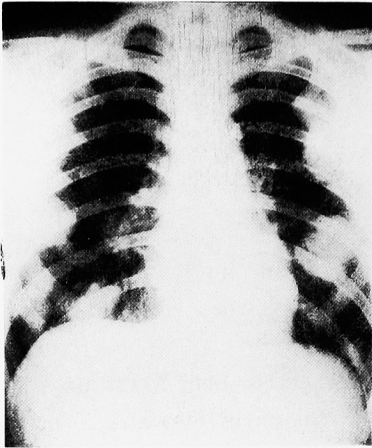


Fig. 1. Chest X-ray examination revealed multiple round masses in both lung fields.

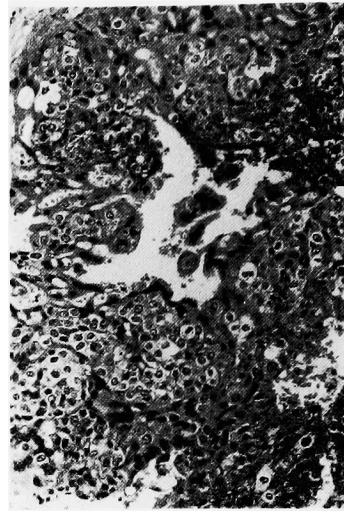


Fig. 3. The tumor was composed of trophoblastic cells. Marked hemorrhage and necrosis were found in this specimen.

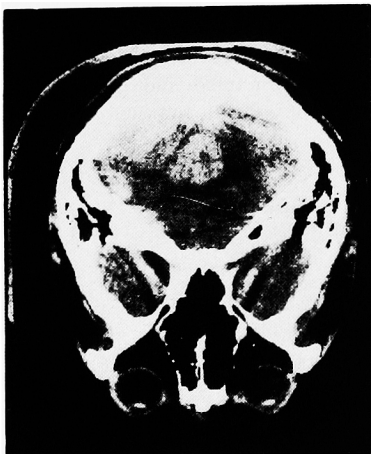


Fig. 2. Brain CT showed solitary high density mass in the cerebellar vermis.

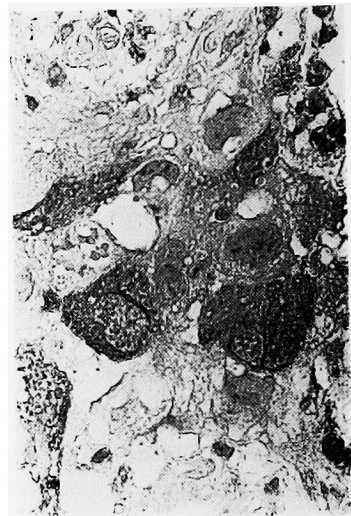

Fig. 4. The tumor cells were reacted with anti-HCG antibody by PAP method.

断面は、暗示色で蜂巢状であった。

組織所見：臍丸腫瘍取扱規約に従って行われた病理学的検査では、腫瘍組織は異型性の強い trophoblastic cell のみで構成され、他の成分は全く含まれていなかった (Fig. 3)。腫瘍細胞は HCG 抗体により染色され (Fig. 4)、pure choriocarcinoma と診断された。脳転移巣の組織所見も同様であった。

術後経過：頭部手術後、頭蓋内圧亢進症状は消失した。しかし、術後ストレス性十二指腸潰瘍を併発し、さらに穿孔して汎発性腹膜炎の状態となったため、緊急開腹術を行い、穿孔部に T-tube を挿入した。開腹術後2週目より、cisplatin 50 mg×3, peplomycin 5 mg×3, etoposide (VP-16) 100 mg×3, methotre-

xate 100 mg を1コースとする化学療法を開始した。胸部X線、腫瘍マーカーの推移は本療法への抵抗性を示し、新病巣の出現はなかったが、縮小率は20%を越えず、HCG、 β -HCG、SP-1、LDH も正常化しなかった (Fig. 5)。化学療法の副作用として、2コース目以後、強い骨髄抑制が生じ、その結果出血傾向が続き頻回の新鮮血輸血・血小板輸注を必要とした。患者は、急性呼吸不全のため第79病日に死亡した。

**CASE H.O. 25 y.o. PURE CHORIOCARCINOMA
STAGE III B-5**

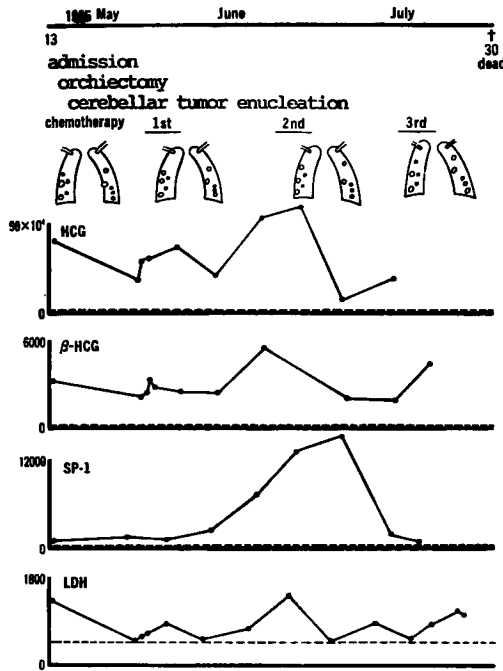


Fig. 5. Clinical course of the case revealed uneffectiveness of the treatments.

考 察

睾丸の pure choriocarcinoma は, Cajal ら²⁾ が集計したところ, 1987年までに文献上に記載のあった睾丸腫瘍 10,033 例中の 46 例 (0.46%) であるとされる。この choriocarcinoma に対しては, 従来の多剤併用化学療法は, 一般に寛解率が低いとされてきた³⁾。近年 cisplatin を中心とした化学療法が発達してきているが, VAB-6 protocol での Vugrin ら⁴⁾ の報告では, stage III および bulky stage II の nonseminomatous germ cell tumor (NSGCT) 34 例中, pure choriocarcinoma 以外の 32 例中 31 例では CR が得られているにもかかわらず, pure choriocarcinoma では 2 例とも CR が得られていない。一方 Einhorn ら⁵⁾ によって開発された PVB 療法の有効率について柳沢の報告⁶⁾ では choriocarcinoma を含む症例では 1 年生存率 76%, 3 年生存率 0% であり, 含まない症例ではそれぞれ 68%, 61% と明かな差を認めている。このように, choriocarcinoma は現在のところ最も治療に抵抗を示す腫瘍と考えられる。そこでわれわれは VP-16 を first line chemotherapeutic

agent として選択した。VP-16 は salvage chemotherapy として使用されてきたが⁷⁾, 近年 first line chemotherapeutic agent としても使用されている。われわれの調べ得た範囲では VP-16 の pure choriocarcinoma に対する成績は文献上明らかではないが, Pizzocaro ら⁸⁾ は vinblastine のかわりに VP-16 を 100 mg/m² 3 日間連続投与した PE3B protocol にて, 31 例の stage III または bulky stage II の seminoma のうち 23 例 (74%) の continuous NED を報告している。しかしながら, われわれの症例では十分な効果はあげられず, pure choriocarcinoma に対する chemotherapy は今後ともさらに改善される必要があると思われた。

一方, 進行性睾丸腫瘍の 15% 前後に脳転移がみられるとされ^{9,10)}, その中でも choriocarcinoma は最も脳転移を起こしやすいとされている。Vugrin ら⁹⁾ によれば pure choriocarcinoma の 83% に脳転移が認められ, 小脳転移が多いとされている。本邦では, 林正ら¹¹⁾ が日本剖検輯報を調査した結果, 全睾丸腫瘍 369 例のうち 32 例 (8.7%) に脳転移を認めたが, choriocarcinoma 33 例中では 12 例 (36%) と約 4 倍の高率に脳転移を認めたと報告している。脳転移と診断されてからの死亡までの平均期間は Williams ら¹⁰⁾ によれば 1.5 カ月で, 著しく予後不良である。睾丸腫瘍の転移部位への治療は, 化学療法後に手術を行うのが一般的であるが¹²⁾, 脳転移の治療方針に関してはいまだに報告が少なく^{13,14)}, 今後の検討課題であろう。

結 語

睾丸に発生した pure choriocarcinoma の小脳転移の 1 例を報告した。睾丸腫瘍の中でも最も薬剤抵抗性で脳転移を起こしやすい choriocarcinoma の今後の治療方針の確立が望まれる。

本論文の要旨は, 第 149 回東海泌尿器科学会において報告した。

文 献

- 1) 鷺塚 誠, 坂井茂夫, 小松秀一, 西尾恭規, 赤座英之, 福井 峻, 柳沢宗利, 出口修宏, 古畑哲彦・睾丸腫瘍 725 例の症例集計, 睾丸腫瘍の診断と治療, 河合恒雄・町田豊平編, 第 1 版, p. 91-114, 篠原出版, 東京, 1986
- 2) Cajal SRY, Pinango L, Barat A, Moldenhauer F and Oliva H: Metastatic pure choriocarcinoma of the testis in elderly man. J Urol 137: 516-519, 1987
- 3) Sampson MK Vinblastin, bleomycin and

- cis-dichloro-diamine-platinum (II) in disseminated testicular cancer; preliminary report of Southwest Oncology Group Study. *Cancer Treat Rep* **63**: 1663-1667, 1979
- 4) Vugrin D, Whitmore WF Jr and Golbey RB: VAB-6 combination chemotherapy without maintenance in treatment of disseminated cancer of the testis. *Cancer* **51**: 211-215, 1983
 - 5) Einhorn LH and Donohoe J: Cis-diamine-dichloroplatinum, vinblastine and bleomycin combination chemotherapy in disseminated testicular cancer. *Ann Intern Med* **87**: 293-298, 1977
 - 6) 柳沢宗利: 睾丸非セミノーマの治療成績, 睾丸腫瘍の診断と治療, 河合恒雄・町田豊平編, 第1版 p. 72-81, 篠原出版, 東京, 1986
 - 7) Williams S, Einhorn LH, Greo FA, Oldham R and Fletcher R: VP-16-213 salvage therapy for refractory germinal neoplasms. *Cancer* **46**: 2154-2158, 1986
 - 8) Pizzocaro G, Salvioni R, Piva L, Zanoni F, Mallani A and Fanstin M: Cisplatin combination chemotherapy in advanced seminoma. *Cancer* **58**: 1625-1629, 1986
 - 9) Vugrin D, Cvitkovic E, Posner J, Hajdu S, Golbey RB: Neurological complication of malignant germ cell tumors of testis; biology of brain metastases (1). *Cancer* **44**: 2349-2353, 1979
 - 10) Williams SD and Einhorn LH: Brain metastasis in disseminated germinal neoplasms; incidence and clinical course. *Cancer* **44**: 1514-1516, 1978
 - 11) 林正健二, 添田朝樹, 堀井泰樹, 桐山善夫, 吉田修: Cisplatin, vinblastine, bleomycin 三者併用化学療法後に脳転移をきたした非セミノーマ性睾丸腫瘍の1例に対する治療経験. *泌尿紀要* **26**: 464, 1980
 - 12) Richie JP and Garnic MB: Changing concept in the treatment of non-seminomatous germ cell tumor of testis. *J Urol* **131**: 1089-1092, 1984
 - 13) Rustin GJS, Newlands SM: Successful management of metastatic and primary germ cell tumors in brain. *Cancer* **57**: 2108-2113, 1986
 - 14) 福井 敏, 東 四雄, 木原和徳, 後藤修一, 安島純一, 小林信幸, 吉野修二, 児島真一, 高木健太郎, 松原 修: Salvage chemotherapy の奏功した睾丸腫瘍脳転移の1例. *日泌尿会誌* **77**: 1207-1213, 1986

(1987年8月17日受付)