Y染色体の構造異常（ring Y）を伴った男性仮性半陰陽の1例

名古屋市立大学医学部泌尿器科学教室（主任 大田黒和生教授）
渡辺 秀輝，蜂須賀祐介，渡瀬 秀樹
伏見 登，大田黒和生

A CASE OF MALE PSEUDOHERMAPHRODITISM WITH STRUCTURAL ABNORMALITIES OF Y CHROMOSOME (RING Y)

Hideki WATANABE, Yusuke HACHISUKA, Hideki WATASE,
Noboru FUSHIMI and Kazuo OHTAGURO
From the Department of Urology, Nagoya City University Medical School
(Chairman: Prof. K. Ohtaguro)

A case of male pseudohermaphroditism with ring Y chromosome is reported. The patient was a 3-year-old boy with hypospadias and right cryptorchidism. Culture of peripheral lymphocytes demonstrated a chromosomal mosaicism of 45 X/46 X, r (Y). Moreover, the chromosomal study with high resolution Q-band method revealed the presence of double ring Y (ring Y and double ring Y with the ratio of 25 : 5). A well-developed vagina was discovered by retrograde cystourethrography. Uterus and fallopian tubes were absent at exploratory laparotomy. The gonads existed in the scrotum on the left side and in the inguinal pouch on the right. Both gonads were proved to be testes histologically, but bilateral vas deferens were absent and its remnant was found in the retroperitoneal cavity. Plastic surgery for the genital abnormalities was performed.

Only 30 cases of ring Y chromosome have been reported in the world including our case and we briefly reviewed these cases.

(Acta Urol. Jpn. 34: 1469-1474, 1988)

Key words: Male pseudohermaphroditism, Ring Y

緒 言

Y染色体の構造異常にはさまざまなものが知られているが，Y染色体の両腕に切断が生じ動原体を含む中央部の両端が再結合した環状Y染色体例の報告はきわめて稀である．

われわれは尿道下裂と右停留精巣を主訴とした男性仮性半陰陽の1例に，45, X/46 ,X, r（Y）の染色体型で，一部の細胞では2つの環状Y染色体が1つの大きな double ring Y を形成している症例を経験したので若干の考察を加えて報告する．

症 例

患者：3歳4カ月，男性

主訴：外陰部奇形および右陰嚢内容欠如

家族歴：両親とも健康で，血族結婚ではない．同胞はなく，家系中には性器異常を含めて先天異常疾患は認めない．

既往歴：特記事項なし

個人歴：父24歳，母25歳時の出生．母体妊娠中の経過に異常なく，満期正常分娩で，生下時体重 3,300 g であった．

現病歴：生下時より外陰部奇形と右陰嚢内容欠如を指摘されており，生後1カ月目に当科を受診した．尿道下裂および右停留精巣として外来で経過観察していたが，1983年4月28日手術目的にて入院す．

現症 身長 92.6 cm，体重 14.0 kg で発育正常．胸腹部理学的所見に異常なく，心電図正常．血球計算，血液生化学検査正常で，尿検査では沈渣所見に異常なく一般細菌培養陰性であった．

局所所見：陰茎は強く腹側に屈曲して陰茎陰嚢部尿道下裂があり，右陰嚢内には精巣を触れず，右鼠径部に大豆大の精巣と思われる軟腫瘤を触知した．左精巣は小指頭大で陰嚢内に触知した（Fig. 1）

Fig. 1. External genitalia. Penoscrotal hypospadia and right cryptorchidism

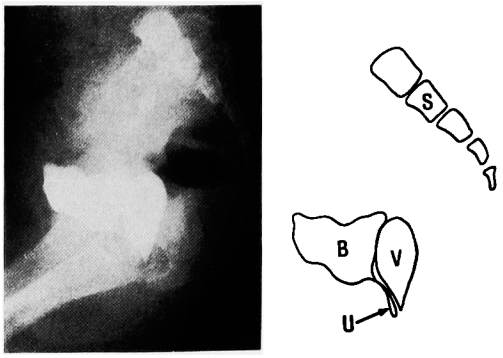

Fig. 2. Retrograde cystourethrography. Blind ending vagina was shown B: Bladder, U: Urethra, V: Vagina, S: Os sacrum



Fig. 3. Mosaic karyotype of the patient. A: 45, X cell line, B: 46,X,r(Y) cell line(high resolution G-banding)

レ線検査：胸部レ線像に異常なく，IVP も正常所見であった．逆行性膀胱尿道造影では正常な尿道膀胱像とともに，泌尿生殖隔膜よりも末梢に開口し盲端に終るよく発育した腟が認められた（Fig. 2）．

内分泌学的検査：血中 LH は 6.9 mIU/ml とやや高値を示したが，血中 FSH は 5.3 mIU/ml と正常であった．血中 testosterone は 36 ng/dl であり，同年齢男子の正常値に比べて高値を示した．尿中 17-OHCS は 5.0 mg/l，尿中 17-KS は 1.1 mg/l と正常であった．

染色体検査：末梢血リンパ球培養法で20細胞を分析した結果 46,X,r (Y) であり，Y染色体が環状となっている構造異常が見られた．Q-band 法では環状Y染色体の一部に強い蛍光が確認された．両親の染色体検査を行ったところ父親の核型は 46,XY，母親の核型は 46,XX と正常であった．

尿道形成術時（1985年2月）に再度患者の染色体検査を行ったところ，82 細胞の分析の結果 45, X が 22 細胞，46,X,r(Y) が60細胞の 45,X/46,X,r (Y) のモザイクであることが確認された（Fig. 3）．さらに，2つの環状Y染色体が1つの大きな ring を形成している double ring Y を認めた（Fig. 4）．high resolution Q-band 法にて30細胞の環状Y染色体について検索した結果，ring Y: double ring Y=25: 5 であることが確認された．

Intersex を疑い，1983年5月10日，全身麻酔下に両側性腺および内性器確認のための試験開腹と尿道下裂の索切除術を行った．

手術所見：腹腔内に子宮および卵管，卵巣などの内性器は認められなかった．右鼠径部に 9×7×4 mm の右精巣を，また左陰嚢内に 12×8×7 mm の左精巣を認めた．両側精巣とも精系血管と精巣上体は存在したが，精管は認められなかった．腹腔内からの検索でも精管らしきものは認められなかったが，後腹膜腔内の膀胱後壁上に長さ約 3 cm，直径 2 mm 程の索状物を認めたためこれを摘出した．両側精巣の生検を行い，両側精巣固定術および陰茎形成術（索切除術）を行った．なお腟の摘出は行っていない．

病理組織学的所見：精巣は両側とも間質が広く精細



Fig. 4. Comparison of the fluorescent pattern of ring Y and double ring Y (high resolution Q-banding)

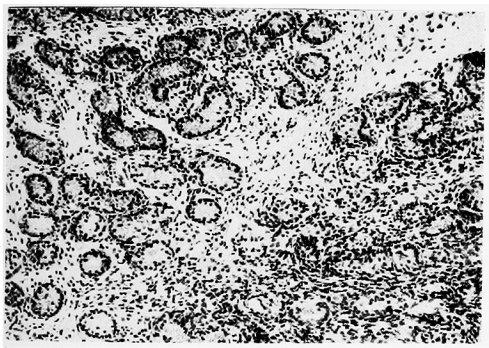

Fig. 5. Histology of gonadal tissue. Infantile seminiferous tubules (100×, H.E.)

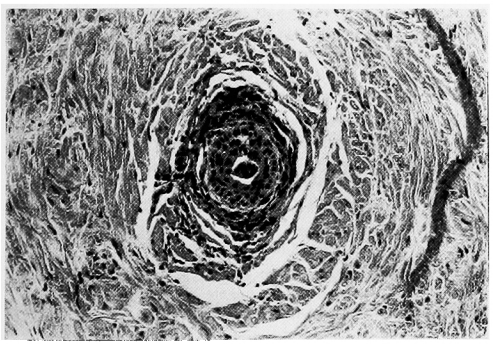

Fig. 6. Vas deferens-like structure of the mesonephric remnants found in the retroperitoneal cavity (200×, H.E.)

管の分布が疎であったが，精細管自体には特に異常所見はみられなかった（Fig. 5）．膀胱後壁に付着していた索状物は，管腔を形成し，やや不規則ではあるが平滑筋成分よりなる壁構造がみられ，形成不全ながら精管に分化・形成されるべきものと考えられた（Fig. 6）．

術後経過は順調で，退院の上，尿道形成術の時期を待った．1983年12月2日に尿道形成術を行ったが術後に瘻孔を形成し，以後3回の瘻孔閉鎖術を必要とした．現在外来にて経過観察しているが，排尿状態は良好で，尿検査上も異常を認めていない．

考　　察

Y染色体は性的表現型の発現に決定的な役割を果たしており，性の決定に関してY染色体上に未分化の性腺原基を精巣へと分化させる精巣決定遺伝子の存在が想定されている[1]．これまでの研究によりY染色体の短腕および長腕上，特にそれらの動原体付近に精巣決定因子（H-Y 抗原と同一ではないかと考えられている）が存在することが知られている[2]．人間の場合，この精巣決定遺伝子の存在下に未分化の性腺が精巣へと分化し，精巣から分泌されるステロイド・ホルモンである男性ホルモンとペプチド・ホルモンである抗Müller 氏管ホルモンとの作用により内性器，外性器の男性化が進行する．そのためY染色体に構造異常がみられる場合には，その欠失の程度あるいは機能異常により性腺分化が障害されて性腺形成不全や性的表現型に異常が生じることが考えられる．

染色体の構造的異常の1つである環状染色体（ring chromosome）は，1個の染色体の両腕（短腕と長腕）の先端に切断が生じ，着糸点を含む中央部の両端が再結合して形成されるものである．切れた2つの末端部は消失してしまうので，環状染色体は欠失の特殊型と言うことができる．

環状Y染色体（以下，r（Y））は1969年に Sarto ら[3]が性別不明の一個体に 46,XX/47,XX,r(Y) なるモザイクを報告したのが最初とされ，それ以後われわれが検索し得た限りでは世界で30例，本邦例は自験例を含めて3例が報告されているにすぎない（Table 1）．この30例についてみてみると，染色体構成では 45,X/46,X,r(Y) のモザイクが22例と多く，非モザイクの 46,X,r(Y) は4例にすぎない．またその他のモザイクが4例みられている．性腺構造について記載のある19例では両側とも精巣であったものが11例，両側とも streak gonad であったものが4例，一側が精巣，他側が卵巣のもの[3]および一側は精巣，他側が streak gonad であったもの[7]がそれぞれ1例ずつみられた．また右側のみ性腺（精巣）が認められたという例[1,14]も報告されている．これらの性腺構造が示すように，Turner 症候群，MGD (mixed gonadal dysgenesis)，真性半陰陽に属する例が r（Y）症例中に含まれている．外陰部の形態は正常男性型から男女中間型，正常女性型を示すものまでさまざまである．

Y染色体構造異常と表現型の相関性に関しては不明

Table 1. Reported cases of ring Y chromosomes

No.	Age	External Genitalia	Gonadal findings	Karyotype	Remarks	Reference
1	15 yr	ambiguous	ovary and testis	46,XX/47,XX,r(Y)		3)
2	33 yr	normal male	testes	45,X/46,X,r(Y)	azoospermia, no intense Y fluorescence	4)
3	12 yr	normal female	bilateral streaks with gonadoblastoma	45,X/46,X,r(Y)	shield chest, no intense Y fluorescence	5)
4	49 yr	normal male	testes(small)	46,X,r(Y)	no intense Y fluorescence	6)
5	6mth	external genital abnormalities	mixed gonadal dysgenesis(testis and streak)	45,X/46,X,r(Y)	male phenotype, intense Y fluorescence present	7)
6	new-born	normal male		45,X/45,X,+ace(?Yp)/46,X,r(Y)		8)
7	22 yr	normal male	testes	45,X/46,X,r(Y)	Turner's stigmata	9)
8	8 yr	male(hypospadia, empty bifid scrotum)	testis(right), undifferentiated testis(left)	45,X/46,X,r(Y)	no intense Y fluorescence	10)
9	30 yr	normal male	testes	46,X,r(Y)	no intense Y fluorescence, azoospermia	11)
10	53 yr	male	testes(small and soft)	46,X,r(Y)	no intense Y fluorescence	12)
11	23 yr	female(infantile)	bilateral streaks, dysgenetic seminiferous tubules	46,X,r(Y)	Turner's syndrome no intense Y fluorescence	13)
12		male	testes	46,X,r(Y)	H-Y(+)	
13		male	testis(right)	45,X/46,X,r(Y)	H-Y(+)	
14		ambiguous		45,X/46,X,r(Y)	H-Y(+)	
15		ambiguous	testes(abdominal)	45,X/46,X,r(Y)	H-Y(+)	1)
16		female		45,X/46,X,r(Y)	H-Y(+), Turner's syndrome	
17		female		45,X/46,X,r(Y)	H-Y(+), Turner's syndrome	
18		female		45,X/46,X,r(XorY)	H-Y(−), Turner's syndrome	
19	new-born	ambiguous(vagina, urogenital sinus)	testis(right)	45,X/46,X,r(Y)	intense Y fluorescence present	14)
20	12 yr	male	testes(ectopic, small)	45,X/46,X,r(Y)/47,X,r(Y),r(Y)		15)
21	31 yr	normal male	testes(no spermatogonia)	45,X/46,X,r(Y)/47,X,r(Y),r(Y)	no intense Y fluorescence, azoospermia	16)
22	2mth	ambiguous		45,X/46,X,r(Y)	no intense Y fluorescence	17)
23	22 yr	normal male		46,X,r(Y)	azoospermia	18)
24	14 yr	prepubertal female		45,X/46,X,r(Y)	Turner's syndrome, no intense Y fluorescence, no menarche	
25	18 yr	prepubertal female		45,X/46,X,r(Y)	Turner's syndrome, no intense Y fluorescence, amenorrhea	
26	6 yr	infantile female		45,X/46,X,r(Y)	Turner's syndrome, amenorrhea, no intense Y fluorescence	19)
27	20 yr	prepubertal female		45,X/46,X,r(Y)	Turner's syndrome, no intense Y fluorescence, amenorrhea	20)
28	13 yr	infantile female	bilateral streak gonads with resembling testicular tissue	45,X/46,X,r(Y)	Turner's syndrome, facial asymmetry, no intense Y fluorescence, monozygotic twin I	
29	13 yr	infantile female (clitoral hypertrophy)	bilateral streak gonads with resembling testicular tissue	45,X/46,X,r(Y)	Turner's syndrome, facial asymmetry, no intense Y fluorescence, monozygotic twin II	
30	3 yr	ambiguous(right cryptorchidism, hypospadia, vagina)	testes	45,X/46,X,r(Y)	intense Y fluorescence present	present case

な点が多いが，Siebers ら[21]と Simpson[22] は次のような総括をしている．

1)Y 染色体の長腕の欠失は表現型には影響がないが，動原体付近の部分はいくつかの発育に関する因子を含んでいるようである．

2)短腕の欠失は精巣組織の成熟を抑制し，短腕のきわめて小さな欠失では妊孕性の減退が起きる．

3)長腕の完全な（あるいは完全に近い）欠失では性腺の分化が障害され，外性器の異常が起きる．

しかしながらY染色体の欠失の程度や欠失部位はそれぞれの症例によって異なり，特に r (Y) 症例については短腕，長腕ともに欠失があるわけでそれぞれの欠失の程度が様々な臨床像を生ずるものと考えられる[16]．また外陰部異常は abnormal Y の分裂異常に起因する 45,X cell line を伴うモザイクが原因とする考えもある[17]．いずれにせよ染色体上に確認される1つのバンドには少なくとも約 100 個の遺伝子座が含まれるとされ[23]，染色体の分染法が発達した今日でも

r (Y) と外性器異常その他の臨床像との相関に関しては不明な点が多い.

自験例は内・外性器が男女中間型を示し，両側性腺は精巣であったことから，男性仮性半陰陽に属するものと診断される．男性仮性半陰陽は特定の性染色体異常に起因するものではなく，病因上は男性化障害によるものと Müller 氏管退行障害によるものとに大別される[24]．本症例においては子宮・卵管は存在せず Müller 氏管の退行は正常に行われたが，胎生期精巣からの男性ホルモンの分泌異常あるいは作用異常があり，腟の残存と両側精管の形成不全（Wolf 氏管の分化異常）という男性化障害が生じたものと推察された.

また自験例では r (Y) とともに double size の r(Y) が認められた．この double ring Y の形成についてはメビウスの輪（Möbius band）によって説明される．すなわち r (Y) 形成時に切れた両腕が180°ねじれて再結合したような場合，分裂期に double size の r (Y) ができることになる．この場合同時に 45,X と 46,X, double r (Y) の cell line が生じモザイクとなる[18]．これまでに報告されている r (Y) 例中にも large or dicentric r (Y) として記載がみられる[4,8,13,16,18]．さらに Mattei ら[15]および Steinbach ら[16]が報告した 45,X/46,X,r(X)/47,X,r(Y),r (Y) というモザイクもみられ，同様な発生機序が推察された．これらの現象は，r(Y) 症例に染色体のモザイク例が多いこととともに，r(Y) の分裂に際しての不安定性が原因とされている[8,11,16,18].

以上，r (Y) を伴う男性仮性半陰陽症例について検討を加えたが，現在なお男性仮性半陰陽にみられる異常を染色体的に解明することは困難である．r (Y) に伴う臨床像の問題の検討には分染法によって染色体バンドを詳細に検査して欠失の部位や量を調べる必要があろう．それと同時に性決定因子の質的検索法として H-Y 抗原の測定や内分泌学的な検討が今後ますます必要になってくるものと思われる.

最後に，Sarto ら[3]および Khudr ら[5]の報告した 45,X/46,X,r (Y) の2症例に gonadoblastoma がみつかっており，45,X/46,X,Y のモザイク例ではY染色体が正常異常を問わず gonadoblastoma の発生率が高いとする報告[5]もあり自験例も今後長期にわたる厳重な経過観察が必要と考えている.

結　　語

環状Y染色体（ring Y および double ring Y）を伴う 45,X/46,X,r (Y) なる染色体型を有する男性仮性半陰陽症例を経験したので，若干の考察を加えて報告した.

本論文の要旨は第35回西日本総会において報告した.

文　　献

1) Koo GC, Wachtel SS, Krupen-Brown K, Mittl LR, Breg WR, Genel M, Rosenthal IM, Borgaonkar D, Miller DA, Tantravahi R, Schreck RR, Erlanger BF and Miller OJ: Mapping the locus of the H-Y gene on the human Y chromosome. Science **198**: 940-942, 1977
2) Davis RM: Localisation of male determining factors in man. a thorough review of structural anomalies of the Y chromosome. J Med Genet **18**: 161-195, 1981
3) Sarto GE, Opitz JM and Inhorn SL Consiredations of sex chromosome abnormalities in man. In Benirschke, K. ed., Comparative mammalian cytogenetics. 390-413, Springer-Verlag, New York, 1969
4) Chandley AC and Edmond P Meiotic studies on a subfertile patient with a ring Y chromosome. Cytogenetics **10**: 295-304, 1971
5) Khudr G and Benirschke K Y ring chromosome associated with gonadoblastoma in situ. Obst Gyne **41**: 897-901, 1973
6) German J, Simpson JL and McLemore GA Abnormalities of human sex chromosomes. I. A ring Y without mosaicism. Ann Génét **16**: 225-231, 1973
7) Fabris C, Frenceschini P, Bogetti G and Ponzone A: Sex chromosome anomalies detection and fluorescence. Acta Paediatr Scand **62**: 307-308, 1973
8) Ruthner U and Golob E 45,X/45,X, ace (?Yp) +46,X,r (Y) in a phenotypically normal newborn male. Humangenetik **22**: 177-180, 1974
9) Bühler EM, Tsuchimoto T, Bühler UK and Stalder GR Eine seltene strukturanomalie des Y-chromosoms: ring-Y. Arch Genet **47**: 52-59, 1974
10) de Almeida JCC, Barcinski MA, Ceu Abreu M, Naya J, Kaya TH, Cunha AG, Schulz I, Mello RS and Santos RR: 45,X/46,X,r (Y) in a case of asymmetrical testicular differentiation. Ann Génét **17**: 37-40, 1974
11) Maeda T, Ohno M, Ishibashi A, Samejima M and Sasaki K: Ring Y chromosome: 45, X/46,X,r (Y) chromosome mosaicism in a phenotypically normal male with azoospermia. Hum Genet **34**: 99-102, 1976
12) Wilson MG, Stein RB and Towner JW: Ring Y chromosome without mosaicism. Birth Defects **12**: 105-112, 1976

13) László J, Gaál M and Bósze P: Nonmosaic 46,X,r(Y) karyotype with female phenotype. Hum Génét **38**: 351-356, 1977
14) Taillemite JL, van den Akker J, Portonoi MF, Le Porrier N, Marmor D, Bouillie J and Roux Ch.. A case of ring Y chromosome. Hum Génét **42**: 89-91, 1978
15) Mattei JF, Mattei MG, Lucas C and Giraud F: Les anomalies de structure du chromosome Y. A propos de 10 observations. J Génét Hum **27**: 53-66, 1979
16) Steinbach P, Fabry H and Scholz W: Unstable ring chromosome in an aspermic male. Hum Génét **47**: 227-231, 1979
17) Yanagisawa S: Structural abnormalities of the Y chromosome and abnormal external genitals. Hum Genet **53**: 183-188, 1980
18) Lai HC, Wang S, Lai JS and Wuu KD: A chromosomal survey of mentally retarded children in Taipei. IV. An azoospermic male with unstable ring Y chromosome. J Formosan Med Assoc **80**: 1327-1331, 1981
19) de Almeida JCC, Llerena JC Jr, Lita Martins R, Jung M, Reis DF, Cunha AG and Molina Gomes D: Monozygotic twins with Turner's syndrome and mos 45, X/46,X,r (Y). Ann Génét **28**: 32-36, 1985
20) de Almeida JCC, Llerena JC Jr, Moolina Gomes D, Rita Martins R, Jung M, Reis DF and Cunha AG: G-11 staining in Turner's syndrome with mos 45,X/46,X,r (?). Ann Génét **28**: 37-41, 1985
21) Siebers JW, Vogel W, Hepp H, Bolze H and Dittrich A: Structural aberrations of the Y chromosome and the corresponding phenotype. Humangenetik **19**: 57-66, 1973
22) Simpson JL: Gonadal dysgenesis and abnormalities of the human sex chromosomes: current status of phenotypic-karyotypic correlations. Birth Defects Orig Art Series **11**: 23-59, 1975
23) 菊池康基：ヒトの染色体の形態. 染色体異常アトラス. 阿部達生, 藤田弘子編, p. 3-11, 南江堂, 1981
24) 木川源則：性分化異常の分類.医学のあゆみ **117**: H-42～H-50, 1981

(1987年7月29日受付)