尿道平滑筋腫の2例

藤沢市民病院泌尿器科（部長：広川 信）
遠坂 顕，山崎 彰，広川 信
藤沢市民病院中検病理（部長：松下和彦）
松 下 和 彦
朝倉泌尿器科医院
朝 倉 茂 夫

TWO CASES OF URETHRAL LEIOMYOMA

Akira THOSAKA, Akira YAMAZAKI and Makoto HIROKAWA
From the Department of Urology, Fujisawa City Hospital
(Chief: Dr. M. Hirokawa)
Kazuhiko MATUSITA
From the Department of Pathology, Fujisawa City Hospital
(Chief: Dr. K. Matusita)
Shigeo ASAKURA
From the Asakura Clinic

Two cases of urethral leiomyoma are reported. Two Japanese women 39 and 28 years old presented with the complaint of a painless mass protruding from the anterior wall of urethra to urethral meatus. The mass was firm with associated condyloma acuminatum on its surface and was easily removed by surgical excision.

Sixty-four cases of urethral leiomyoma have been reported in Japan before the present cases. The majority of them were in females. The peak of incidence was in the 30th to 40th decade, suggesting the relationship of urethral leiomyoma to female sex hormones. No malignant development has been described.

Judging from these findings, it appears possible to differentiate leiomyoma of urethra from caruncle, urethral prolapse or urethral carcinoma by careful inspection and palpation of a mobile firm mass under epithelium.

(Acta Urol. Jpn. 34: 2041-2046, 1988)

Key words: Urethra, Leiomyoma

緒 言

平滑筋腫の大部分は子宮筋腫であり，Farman[1] によると，全平滑筋腫の95%以上が女性の生殖導管を発生母地とする．近接した位置にありながら，尿道平滑筋腫は少ないが，尿道に発生する非上皮性腫瘍としては最も多い．この点を考慮しつつ，最近経験した尿道平滑筋腫の2例を報告する．

症 例

症例1：39歳，既婚女性

初診：1986年2月14日

主訴：外陰部腫瘤

家族歴，既往歴：特記すべきことはない

現病歴：1986年1月頃，外尿道口の腫瘤に気付く．当初，痛みを少し感じたという．時折り，出血，排尿困難，少量の尿失禁もみられた．婦人科を受診し，尿道カルンケルの診断で泌尿器科を紹介された．なお子宮筋腫が指摘されている．

現症：外陰部の腫瘤は母指頭大で，外尿道口上縁より突出し，一見，尿道脱のような外観を示した(Fig. 1)．表面は一部乳頭状で，尖形コンジロームを認めた．触診上，弾性硬で，圧痛もなかった．その他の身体所見に異常を認めず，全身状態は良好であっ

Fig. 1. Case 1: Gross appearance of external genitalia. A tumor protrudes from urethral meatus and looks like a "urethral prolapse"

Fig. 2. Case 1: A microscopic picture indicating leiomyoma (H.E., ×70)

た.

検査成績　一般検査，IVP，尿細胞診，膀胱鏡検査ともに異常を認めなかった.

手術所見と術後経過：尿道前壁の腫瘍基部で尿道粘膜を弧状に切開すると，腫瘍は容易に周辺から剝離でき，表面を覆う粘膜とともに腫瘍を摘出した．摘出後，粘膜の断端を縫合し，16 Fr バルーン・カテーテルを留置して手術を終了，術後の経過は良好で，術後12日目に退院した．退院後14カ月現在，再発を認めない.

摘出標本：切除した腫瘍は母指頭大で，ほぼ全体が尿道粘膜に包まれているが，粘膜との結合は弱い．粘膜面に粘形コンジロームを認めた.

病理組織学的には尿道粘膜下の括約筋に連続して，よく分化した平滑筋細胞が増生し，境界明瞭な腫瘤を形成している．比較的新しい平滑筋腫で，尿道括約筋より発生したと思われる．さらに粘膜下に炎症性の細胞浸潤を認めている（Fig. 2).

症例 2：28歳，未婚女性

初診：1986年10月31日

家族歴：特記すべきことなし

既往歴：右乳房線維腺腫および右手首ガングリオン摘出（21歳）

現病歴：1986年10月下旬より，尿線の偏位がみられ，下着が汚れやすくなっていたが放置していた．その後，帯下の増加がみられて婦人科を受診，診察で外陰部の腫瘤を指摘され，泌尿器科に紹介された.

現症：尿道前壁より発生した腫瘍は径約2.5 cm で，外尿道口と腟口を覆っていた（Fig. 3)．腫瘍を持ち上げると外尿道口が確認でき，カテーテルが挿入できた（Fig. 4)．腫瘍を包む尿道粘膜は浮腫状で肥厚し，腫瘍は弾性硬で圧痛はない．その他の身体所見に異常はなく全身状態は良好であった.

検査成績：一般検査，IVP，尿細胞診，膀胱鏡検査で異常を認めない.

手術所見と術後経過：腫瘍は粘膜下に硬く触知さ

Fig. 3. Case 2: A tumor protruding from urethral meatus

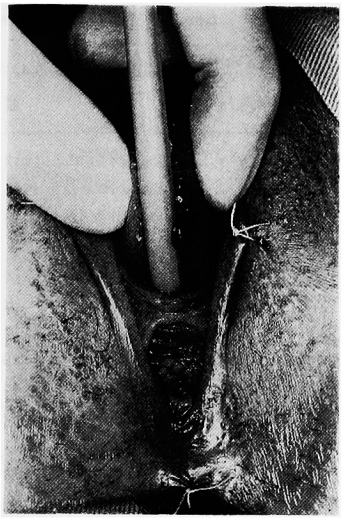

Fig. 4. Case 2: Urethra can be catheterized without difficulty. Tumor is found to arize from the anterior wall of urethra

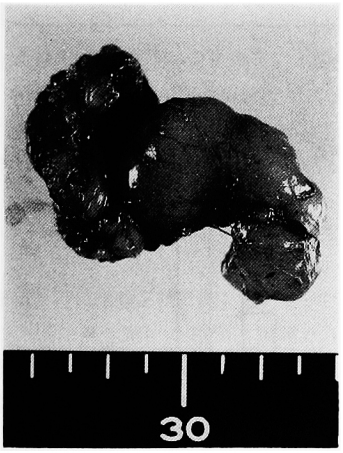

Fig. 5. Case 2: Surgical specimen covered with urethral mucosa

れ，腫瘍の基部の尿道粘膜を環状に切開すると，周囲組織からの剝離は容易で，腫瘍は簡単に摘出された．術後の経過は順調で，術後6日目に退院した．術後6カ月現在，再発を認めない．

摘出標本：腫瘍は 2×2.6×3 cm の棍棒状で，重さ 7 g，一部粘膜で覆われているが，結合は疎であった (Fig. 5)．病理組織学的には，尿道括約筋に連続して平滑筋細胞の増生があり，症例1とほぼ同様の病変である．症例1と異なり，膠原線維の増生した平滑筋腫である (Fig. 6)．粘膜下の炎症像はほとんどみられない．また，尿道粘膜には尖形コンジロームの組織像をみた．

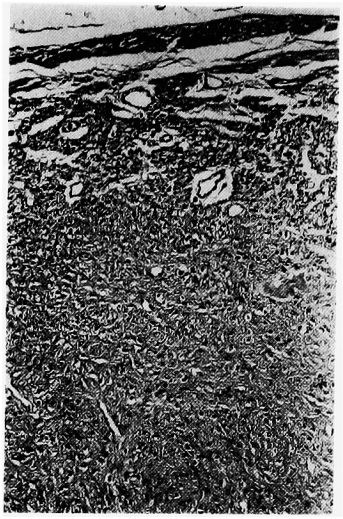

Fig. 6. Case 2: A microscopic picture indicating leiomyoma (H.E., ×180)

Table 1. Classification of reported benign mesenchymal tumors of female urethra

種　類	症　例 (%)	
平滑筋腫	47	(55)
線維筋腫	14	(16)
線維腫	11	(13)
血管腫	8	(9)
神経線維腫他	6	(7)

小川ら[3] (1984) より引用

考　　察

女性の尿道腫瘍は比較的少ない．坂下ら[2]は，31年間に19例の原発性女子尿道腫瘍を同一施設で経験し，その内訳は良性腫瘍9例，悪性腫瘍10例であった．良性腫瘍のうち非上皮性腫瘍7例で，2例が線維筋腫，1例が平滑筋腫であった．小川ら[3]の集計 (Table 1) によると，本邦87例の女性の非上皮性良性尿道腫瘍中，47例が平滑筋腫，14例が線維筋腫である．線維筋腫 fibromyoma は，病理学的には膠原線維を多く含む，平滑筋腫であること[4]を考慮すると，平滑筋腫が最も多く，70%を占めている．

尿道周囲より発生する平滑筋腫は，圧倒的に女性に多くみられる．男性患者の報告例は，Ohtani ら[5]によると2例のみである．

女性の尿道周囲に発生する平滑筋腫は，欧米での報告は少なく，1979年の Moopan ら[6]の報告で16例，

Table 2. Profiles of 18 urethral leiomyoma cases reported in Japan after Kakimoto's collection (1984)[13]

症例	報告者	年齢	主訴	発生部	大きさ cm	重量.g	文献
49	谷川	43	外陰部腫瘤 異物感	後壁	3.5x3.0x2.8	16.5	日泌尿会誌74:452.1983
50	中村	33	外陰部腫瘤	右側壁	3.0x0.8x0.8	3	日泌尿会誌74:1078.1983
51	宮前	57	出血	後壁	5.5x4.5x2.5	33	日泌尿会誌74:1705.1983
52	小川	30	外陰部腫瘤 不快感	前壁	2.0x1.0x1.0		泌尿紀要30:1867-1872.1984
53	井川	29	外陰部腫瘤	膣前壁	3.5x3.5x3.0	12	臨泌38:433-435.1984
54	井川	34	外陰部腫瘤 尿失禁	前壁	3.0x2.5x2.0	10	同上
55	播本	47	外陰部腫瘤	膣前部	4.5x3.7x3.0		日泌尿会誌75:697.1984
56	宗像	53	頻尿 急迫性尿失禁	後壁	4.0x4.0x3.5	24.9	日泌尿会誌76:445.1985
57	鍋倉	41	外陰部腫瘤	前壁	2.0x1.8x1.2	2	日泌尿会誌76:765.1985
58	川口	31	外陰部腫瘤・圧痛・出血	前壁	3.5x3.0x2.5	11	臨泌40:665-667.1986
59	福川	49	外陰部腫瘤 出血	膣前庭	8.0x7.0x5.0	125	西日泌尿48:298.1986
60	川原	27	外陰部腫瘤 血尿	後壁	3.0x2.8x2.5	10	西日泌尿48:1779.1986
61	住吉	45	外陰部腫瘤	後壁	8.4x5.0x3.2	86	日泌尿会誌77:163.1986
62	吉田	23	外陰部腫瘤・出血・排尿痛	後壁	2.0x1.8x1.6	3	日泌尿会誌77:345.1986
63	前田	51	外陰部腫瘤・出血・疼痛	右側壁	12 x8.0x6.5	340	日泌尿会誌77:1051.1986
64	松尾	36	外陰部腫瘤	前壁	2.7x2.2x2.0		西日泌尿49:905-907.1987
65	自験例	39	外陰部腫瘤	前壁			
66	自験例	28	外陰部腫瘤	前壁	2.0x2.6x3.0	7	

その後，Ellendt[7]，Lake[8]，Merrell[9]，Noto[10] がそれぞれ1例ずつ報告している．Campbell's Urology の第5版[11]（1986）では，初めて『女性尿道の平滑筋腫』が記載された．このことからも経験少ない疾患であることがうかがえる．本邦では，1979年，林正ら[12]が34例を集計し，その後1984年に垣本ら[13]が14例を追加し48例を検討している．今回，自験例を含め垣本以降の18例を加え（Table 2），66例の女性尿道平滑筋腫について検討した．

年齢分布は，19歳から77歳にわたり，平均年齢は38.0歳，分布の peak は30代と40代にある（Table3）．これを子宮筋腫例の手術時の年齢分布[14]と比べると，尿道平滑筋腫例のほうが20代，30代の若年層の頻度がやや高いが，閉経を迎える50代から激減する点で類似している．

妊娠中[15]，あるいは妊娠中絶後[16]に偶然発見された例，出産後に腫瘍の増大した例[17]や，月経開始後急激に腫瘍が増大し尿閉をきたした例[18]などの報告がある．このような症例の存在は，性差，年齢分布の特徴とともに，Shield ら[19]の示唆のごとく，尿道平滑筋腫が子宮筋腫と同様に[14]女性ホルモン依存性である可能性を示している．

主訴についてみると，外陰部腫瘤が70％で最も多い．出血は24％，疼痛は12％である．尿道平滑筋腫の38％が外陰部腫瘤のみを主訴とし，他の自覚症状を伴っていない．排尿困難，尿失禁など排尿障害をみる例は13％と少ない（Table 4）．

Table 3. Age distribution of patient with urethral leiomyoma

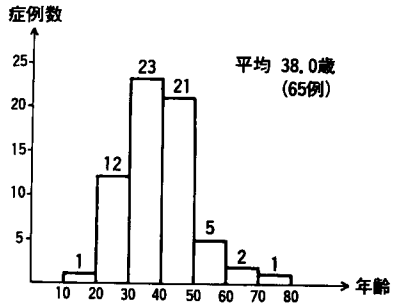

Table 4. Incidence of chief complaints among patient with urethral leiomyoma

主訴	例数	(%)
外陰部腫瘤のみ	25	(38)
他の症状を伴う外陰部腫瘤	21	(32)
出血	16	(24)
痛み	8	(12)
不快感・違和感	7	(11)
排尿困難	5	(8)
尿線の乱れ	3	(5)
尿失禁	3	(5)
その他	2	(3)

Table 5. Sites of leiomyoma in female urethra

発生部位	症例数	(%)
尿道前壁	21	(38)
側壁	6	(11)
後壁	21	(38)
尿道腟中隔	5	(9)
腟前壁	3	(5)
計	56	

Table 6. Weight distribution of enucleated urethral leiomyoma

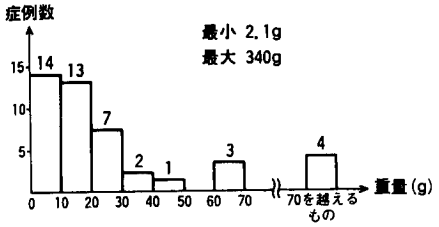

発生部位は尿道前壁，後壁に多く，側壁に少ない(Table 5)．女性尿道の前壁中央付近は，平滑筋を多く含んだ靱帯（pubourethral ligaments）で恥骨と強固に癒着している[20]．自験例では，2例とも尿道のほぼ12時の位置を中心に発生しており，pubourethral ligaments 中の平滑筋細胞が発生の母地の可能性もある．

女性尿道の後壁は腟と密に接しており[20]，この付近の腫瘍の正確な発生部位の確定は困難である．1972年，武本ら[21]は，尿道後壁部，尿道腟中隔部，腟前壁部の腫瘍に傍尿道腫瘍という名称を使用した．それとは別に，1980年，吉岡ら[22]の報告では，有茎性に尿道内へ発育するもの，および広基性に発育し手術時尿道との剝離が困難なものを尿道平滑筋腫とし，広基性に発育し，手術時尿道との剝離が容易なものを傍尿道平滑筋腫と呼んで区別している．

最近では，どちらかの名称に統一しようとする報告が多いが，尿道前壁に発生したもので傍尿道平滑筋腫とした例[15]，腟前壁にあり尿道平滑筋腫と診断した例[23]などがみられ，定義，用語のうえで混乱をみている．欧米では，1976年に Cattolica ら[24]が "paraurethral leiomyoma" を提唱しているが，この名称を使用した例はほとんどみられない．婦人科の領域では腟筋腫と診断されており，小西ら[25]によると，腟の前壁に発生するものが多いという．腫瘍が尿道を中心に発生する場合，尿道平滑筋腫という名称で統一することが，泌尿器科領域では適当であると考えられる．

摘出された腫瘍の重量は，最小 2.1 g から，最大 340 g で，20 g 未満のものが約60%を占める（Table 6)．

自験例では，症例1が子宮筋腫，症例2が乳房の線維腺腫という，女性ホルモンと関係の深い良性腫瘍を合併している．報告でも，子宮腺筋症[26]，子宮筋腫[27]を伴った例がみられている．

また，自験2例とも尖形コンジロームを表面粘膜に伴っていた．記載のあるかぎりでは，同様の例が1例報告されている[28]．体内に保護されていた尿道粘膜が腫瘍によって体表に露出することも，このような病変を伴う一因であろう．

尿道平滑筋腫の診断は，尿道平滑筋腫の知識があれば視診と触診で容易である．視診では，表面が平滑の腫瘤で粘膜は肥厚し浮腫状の感じで，触診では，圧痛がなく核心があるように硬く触れるのが特徴的である．自覚症状が軽微なこととあわせて，尿道癌，カルンケル，尿道脱との鑑別は生検によらなくともある程度は可能である．

治療は，排尿障害のない極く小さいものは放置してよい．小さな腫瘍は尿道粘膜を切開して腫瘍のみ摘出する．大きな腫瘍は腫瘍の基部で弧状に粘膜を切開し，腫瘍の表面を覆う粘膜を含めて摘除する．後部尿道の平滑筋腫では，TUR した例[7]も報告されている．

本症の予後は良好で，再発は時に認められるが[8,9]，悪性化したという報告はない．

結　　語

尿道平滑筋腫の2例を報告し，本邦報告66例について検討した．

稿を終えるに当たり，ご校閲を頂いた恩師大島博幸東京医科歯科大学泌尿器科学教授に深謝いたします．

本論文の要旨は第447回日本泌尿器科学会東京地方会(1987年2月）にて発表した．

文　　献

1) Farman AG: Benign smooth muscle tumors. S Afr Med J **48**: 1214, 1974
2) 坂下茂夫，柏木　明，中西正一郎，石井大二，久島貞一，小柳知彦：原発性女子尿道腫瘍．泌尿紀要 **30**：935-940, 1984
3) 小川　修，吉村直樹，西村一男，中川　隆：女子傍尿道平滑筋腫の1例．泌尿紀要 **30**：1867-1872, 1984
4) Lattes R: Tumors of the soft tissues. In: Atlas of tumor pathology-second series. Edited by Hartmann WH, Cowan WR. Revised edition,

Fascicle 1, 60-65, Armed Forces Institute of Pathology, Wasington, D.C., 1982
5) Ohtani M, Yanagizawa R, Shoji F, Fukutani K and Yokoyama M: Leiomyoma of the male urethra. Eur Urol **8**: 372-373, 1982
6) Moopan MMU, Kim H and Wax SH: Leiomyoma of the female urethra. J Urol **121**: 371-372, 1978
7) Ellendt EP, Martinez-Pineiro TA, Silva J, Gomez Zancajo VR and Santamaria L Liomyoma of the female urethra and bladder neck. Eur Urol **7**: 46-47, 1981
8) Lake MH, Kossow AS and Bokinsky G: Leiomyoma of the bladder and urethra. J Urol **125**: 742-743, 1981
9) Merrell RW and Brown HE: Recurrent urethral leiomyoma presenting as stress incontinence. Urology **17**: 588-589, 1981
10) Noto L: Obstructive urethral leiomyoma in a female. Br J Urol **55**: 239, 1983
11) Hopkins SC and Grabstald H: Benign and malignant tumor of the male and female urethra. In. Campbell's Urology. Edited by Walsh PC, Gittes RF, Perlmutter AD, Stamey TA. 5 th edition, vol. 2., qq. 1441-1448, W.B. Saunders Company, Philadelphia, 1986
12) 林正健二，松田公志：女子傍尿道平滑筋腫の1例．泌尿紀要 **25**：495-498，1979
13) 柿本 滋，実藤 健，近藤 厚，関根一郎：女子傍尿道平滑筋腫の1例．西日泌尿 **46**：1365-1368，1984
14) 藤井信吾：子宮筋腫の発生要因：組織発生起源とその内分泌相関．日産婦会誌 **35**：1166-1174，1983
15) 松尾良一，山田 潤，松尾喜文：女子傍尿道平滑筋腫の1例．西日泌尿 **49**：905-907，1987
16) 浅野美智雄，河辺香月，藤間弘行：女子尿道粘膜下筋腫の1例．臨泌 **24**：69-71，1970
17) 島村昭吾：女子尿道良性腫瘍．日泌尿会誌 **65**：539，1974
18) 小林浩和，日下正章，桝谷 実，坂本克輔，畑弘道：尿閉を主訴として来院した尿道 Leiomyoma の1症例：第446回日本泌尿器科学会東京地方会，1987
19) Shield DE and Weiss RM: Leiomyoma of the female urethra. J Urol **109**: 430-431, 1973
20) Gosling JA, Dixon JS and Humpherson JR: Functional anatomy of the urinary tract.: Gower medical Publishing Ltd., London, 1982
21) 武本征人，高羽 津：女子傍尿道腫瘍の1例．泌尿紀要 **18**：847-850，1972
22) 吉岡俊昭，並木幹夫，板谷宏彬：女子傍尿道平滑筋腫と尿道瘤の合併した1例．西日泌尿 **42**：815-818，1980
23) 井川靖彦，山口建仕，米山威久，小川秋実，内山俊介：女子尿道平滑筋腫の2例．臨泌 **38**：433-435，1984
24) Cattolica EV, Klein R and Knigge W: Paraurethral leiomyoma: an imitator. Urology **8**: 605-607, 1976
25) 小西英喜，登坂則夫，佐々木茂，畑 俊夫，鈴木昭，荒木 勤：最近経験した腟充実性腫瘍の2例．日産婦東京会誌 **33**：46-50，1984
26) 能登宏光，坂本文和，佐藤貞幹，西沢 理，山中雅夫：女子傍尿道平滑筋腫の1例．臨泌 **36**：883-886，1982
27) 宮前加奈美，柳下次雄，三浦一陽，白井将文，安藤 弘：女子傍尿道腫瘍の1例．日泌尿会誌 **74**：1705，1983
28) 平賀聖悟，東 四雄，武田裕寿：尖形コンジロームをともなった尿道平滑筋腫の1例．日泌尿会誌 **66**：128，1975

（1987年11月16日受付）