膀胱印環細胞癌の1例

大阪労災病院泌尿器科（部長：水谷修太郎）
北村 雅哉，岩佐 厚，亀岡 博，三好 進
岩尾典夫，水谷修太郎
大阪労災病院臨床病理部（部長：石田健蔵）
辻村 俊

A CASE OF SIGNET RING CELL CARCINOMA OF THE URINARY BLADDER

Masaya KITAMURA, Atsushi IWASA, Hiroshi KAMEOKA, Susumu MIYOSHI, Norio IWAO and Shutaro MIZUTANI
From the Department of Urology, Osaka Rosai Hospital (Chief: Dr. S. Mizutani)
Takashi TSUJIMURA
From the Department of Pathology, Osaka Rosai Hospital (Chief: Dr. K. Ishida)

A case of primary signet ring cell carcinoma of the urinary bladder is reported.

A 52-year-old man was admitted with the complaint of gross hematuria. Cystoscopy showed non-papillary tumor on the right lateral wall. Abdominal CT, Ga scintigraphy, upper gastrointestinal series and barium enema, revealed no signs of a tumor other than the bladder carcinoma. The routine hematologic and chemistry profiles showed no abnormalities except for the serum level of carcinoembryonic antigen elevated to 210 ng/ml. Total cystectomy and right nephroureterectomy with left cutaneous ureterostomy was performed and the surgical specimen showed adenocarcinoma of the bladder. The patient died 5 months after the operation, and autopsy was performed. No tumors were found on the mucosa of the whole digestive tracts or pancreas. This case might be of primary adenocarcinoma originated from the bladder.

The literature on the differential diagnosis of the cases reported as bladder adenocarcinoma are reviewed briefly.

(Acta Urol. Jpn. 34: 2035-2040, 1988)

Key words: Signet ring cell carcinoma, Urinary bladder

はじめに

膀胱原発腺癌は稀な疾患であり[1]，詳細な報告は過去10年間に自験例を含め本邦では10例，欧米では14例を数えるのみである．しかし，転移性あるいは尿膜管由来の腺癌を除外診断するのは難しい．最近われわれは膀胱原発を強く疑わせる印環細胞癌の1例を経験したので，報告するとともに膀胱原発腺癌の鑑別診断について若干の文献的考察を加えた．

症例

患者：H.T. 52歳，男性

主訴：肉眼的血尿

家族歴：特記事項なし

既往歴：急性膵炎に対してドレナージ手術を受ける（42歳時）．

イレウスによると思われる腹痛にて内科的治療を受ける（46歳時）．

現病歴：1987年5月14日より肉眼的血尿が出現，同年5月18日当科を受診し，即日入院となる．

入院時現症：体格中等度，理学的所見に異常なし．直腸指診では軽度の前立腺の弾性硬の腫大を認めた．硬結などは特に認めなかった．

膀胱鏡所見：大量の凝血塊により観察は困難であっ

Table 1. 膀胱原発印環細胞癌の報告例（1977～1987）

報告者	年	年齢	性	発生部位	印環細胞癌？	膀胱腫瘍	上皮由来？
1 Austin	1978	54	M	頸部、三角部	YES	上皮以外の全層に浸潤	2回にわたり腺構造をともなうTCC
2 Saga-lowsky	1980	41	M	膀胱全体	YES	*	*
3 Braun	1981	45	M	三角部、後壁	YES	Linitis plastica様全層に浸潤	移行上皮からtumorへの移行、扁平上皮化生cystitis cysticaあり
4 Poore	1981	55	M	頂部、後壁	YES	Linitis plastica. 上皮は壊死．他は全層に浸潤	*
5 Pallesen	1981	53	M	後壁	NO	筋層の一部まで浸潤	正常粘膜との移行部あり
6 Yoshida	1981	63	M	全体に点在	YES	Linitis plastica様筋層の一部まで浸潤	Brunn's nest, cystitis cystica有り
7 黒子	1982	66	F	頸部	YES	浮腫状の平滑な腫瘍全層に浸潤	異所性の腺管構造より腫瘍への移行あり
8 Gonzalez	1982	56	M	後壁、左側壁	YES	全層に浸潤	TCCからadenocarci.への移行、Brunn's nestあり
9 Reading	1983	61	M	膀胱全体	YES	Linitis plastica. 粘膜以外の全層に浸潤．粘膜は正常	*
10 津島	1983	55	M	後壁、右側壁	YES	陥凹性病変．粘膜固有層を中心に全層に浸潤	Brunn's nestあり上皮細胞の異形増殖あり
11 Choi	1984	64	M	側壁、前壁、三角部	YES	Linitis plastica様粘膜下層を中心に全層に浸潤	cystitis cysticaあり腫瘍から移行上皮への移行あり
12 Choi	1984	83	M	右側壁	YES	直径約3㎝の腫瘍	TCCとの混在部あり
13 Choi	1984	50	M	?	YES	全層に浸潤	*
14 Kums	1985	68	M	膀胱全体	YES	Linitis plastica様	*
15 Kums	1985	59	M	右側壁	YES	生検標本のみ	*
16 Ponz	1985	65	M	膀胱全体	YES	Linitis plastica 粘膜下層から筋層に浸潤	*
17 武田	1985	69	M	後壁、頸部	YES	深達度不明	Brunn's nest, cystitis cystica なし
18 平沢	1985	60	F	頸部	YES	全層に浸潤	*
19 堂北	1985	80	M	右側壁（憩室内）	NO	筋層まで浸潤	*
20 DeMay	1985	65	F	前壁	YES	全層に浸潤	TCC、SCCの成分なし
21 小谷	1986	56	F	膀胱全体	YES	Linitis plastica様全層に浸潤	TCCへの移行部あり
22 川添	1986	40	F	頂部	NO	粘膜から粘膜下層まで浸潤	*
23 細木	1987	51	M	頂部	YES	粘膜から筋層深部まで浸潤	連続切片にて粘膜からの浸潤を確認
24 自験例	1987	52	M	頂部、前壁以外	YES	全層に浸潤	Brunn's nest, cystitis cystica なし

尿膜管由来？	転移性？	CEA	その他
*	剖検にて高分化前立腺癌他の部位には腫瘍なし	*	TCCに対する放射線治療後発生した腺癌
*	*	*	
*	"A complete diagnostic work up" にてなし	*	
*	剖検にて他の部分に腫瘍なし	*	腫瘍摘除前に突然死
*	*		特殊染色にてpaneth cellと判断された
尿膜管遺残物なし（摘除標本）	詳細不明		
尿膜管遺残物なし（手術所見）	全消化管造影、肝シンチ	*	
*	剖検にて膜腔内、右肺に転移．腫瘍にacid phosphataseなし	30～133	電顕にてultrastructureに特異的所見なし
*	全消化管造影、前立腺切除標本に異常なし	*	
*	消化管に異常なし（根拠不明）	*	
*	全消化管造影、大腸ファイバー、CTにて他の部分に腫瘍なし	130	一部にSCCあり
*	全消化管造影、大腸ファイバーにて他の部分に腫瘍なし	*	TURにて切除
*	剖検にて前立腺、直腸、リンパ節に腫瘍あり	*	
*	剖検にて前立腺に腫瘍あり．他の部分にはなし	*	切除不能
*	全消化管造影、大腸ファイバー、CTにて他に腫瘍なし	上昇	切除不能 生検標本は前立腺由来ではなかった（詳細不明）
*	消化管精査にて異常なし		剖検（一年後）にて胃、直腸、前立腺、膵臓、リンパ節などに腫瘍あり
尿膜管遺残物なし（摘除標本）	全消化管造影、前立腺生検、CT、USにて他に腫瘍なし	正常	膀胱部分切除施行
*	剖検にて腹腔内、尿管に腫瘍あり．他に腫瘍なし	2.9	
*	腸管に異常なし（詳細不明）前立腺切除標本に異常なし		
*	注腸にて異常なし．CTにてDouglas窩、尿管に腫瘍あり	*	
臍尿瘻にて手術歴あり	全消化管造影、CTにて他に腫瘍なし		
尿膜管遺残物なし（手術時）	全消化管造影、CTにて他に腫瘍なし	100	特殊染色にてpaneth cellと判断された
尿膜管遺残物なし（手術時）	全消化管造影、CT、骨シンチにて他に腫瘍なし	2.3	
尿膜管遺残物なし（手術時）	全消化管造影、CT、Gaシンチにて他に腫瘍なし 剖検にて消化管粘膜、膵臓に腫瘍なし	210	

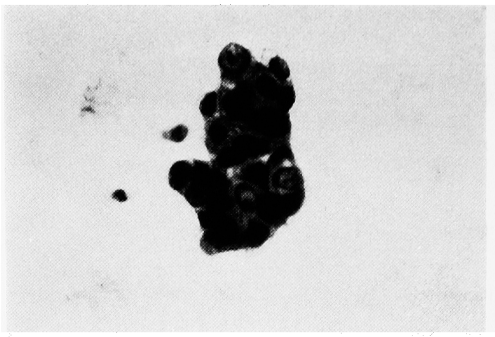

Fig. 1. Signet ring cells found in urine sediment. (Papanicolaou stain, ×400)

たが，右側壁に非乳頭状広基性の腫瘍を認めた．

入院時検査所見：検血；RBC 411×10⁴/mm³, WBC 6,100/mm³, Hb 14.3 g/dl, Ht 43.6%, Plt 15.9×10⁴/mm³, 血液生化学；GOT 18 IU/l, GPT 18 IU/l, AlP 274 IU/l, γ-GTP 90 IU/l, LDH 268 IU/l, TP 7.1 g/dl, BUN 24 mg/dl, Cr 1.3 mg/dl, UA 8.9 mg/dl, CEA 210 ng/ml, α-FP 2.1 ng/ml, ACP (prostatic) 1.2 ng/ml, CA 19-9<6 U/ml, 検尿；蛋白（±），糖（－），尿沈査；RBC many/hpf, 尿細胞診；class V（印環細胞を認める）(Fig. 1)

X線学的検査：DIP では右腎に水腎症と排泄遅延を認めた．CT では膀胱の右半側に壁の肥厚，右腸骨リンパ節の腫大を認める他には異常を認めなかった．胃，十二指腸造影では異常を認めなかった．注腸造影では上行結腸に憩室を認める以外に異常を認めなかった．Ga シンチでは膀胱部以外に異常集積を認めなかった．また，42歳時に急性膵炎の診断にて開腹術を受けており，施行病院である栃尾郷病院に問い合わせたが，特に悪性所見は認めなかったとのことであった．以上の検査結果より膀胱腺癌を疑い，1987年5月21日経尿道的膀胱生検術を施行した．生検標本の病理学的検索にて膀胱印環細胞癌との診断を得たため同年6月10日右腎，尿管，膀胱の全摘術ならびに左尿管皮膚瘻造設術を施行した．手術時に膀胱頂部に連なる尿膜管遺残物の異常は認めなかったが，腫瘍は腹膜，右腸骨リンパ節に浸潤しており，腹膜の一部と右腸骨動脈付近の腫瘍の切除は困難であった．摘除標本では広範囲に腫瘍の浸潤を認め，頂部，前壁のみわずかに浸潤を免れていた．一部は cystic となっており，内部に粘液状の内容液を認めた．頂部を矢印で示す (Fig. 2)．摘除標本の病理学的検索では膀胱粘膜から筋層深部への印環細胞癌の浸潤を認めた (Fig. 3)．腫瘍は一部壊死を起こしておりかなり進行した状態で，腫瘍と正常粘膜との移行部分あるいは cystitis cystica, cystitis glandularis などの所見は得られなかったが，その浸潤様式からみて膀胱原発性腫瘍が強く示唆されるとの報告を得た．肉眼的に cyst 様にみられた部分は腫瘍による粘液産生であった．なお，前立腺には異常所見を認めなかった．術後より右上腕骨に自発痛を訴え，骨シンチ，骨レ線にて骨転移を認めたが，化学療法，放射線療法などの adjuvant therapy は拒否された．1987年11月14日癌性悪液質にて死亡し，剖検に付した．骨盤腔内は再発腫瘍により埋め尽くされていたが，消化管粘膜および膵臓には悪性所見は認められなかった．

Fig. 2. Bisectional appearance of the bladder. The tumor invaded the whole bladder except for the anterior wall and the top (arrow).

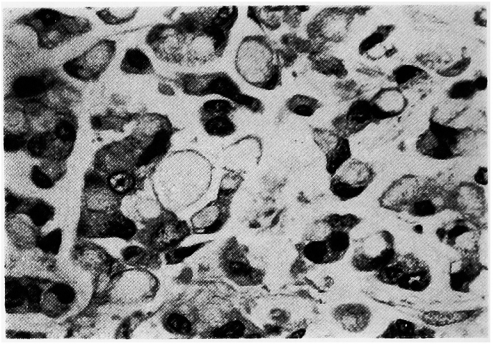

Fig. 3. Microscopic section of the tumor cells in the bladder. (H.-E. stain, ×400)

考　　察

膀胱の腺癌は比較的稀で，膀胱癌全体の2%を占めるのみであり[1]，そのなかで膀胱原発として詳細な報告がなされているものは過去10年間に自験例を含め本邦で10例，欧米では14例である．しかし膀胱原発のものと尿膜管由来のもの，転移性のものとの鑑別診断は非常に難しく，このためにいくつかの診断基準が考え

られてきた．Wheeler ら[2]は膀胱原発腺癌の診断基準として，1）腫瘍は膀胱底部あるいは側壁に存在する，2）cystitis cystica または cystitis glandularis の像がみられる，3)正常膀胱粘膜から腫瘍への移行部分がみられる，の3点をあげている．以下これらの鑑別診断について過去10年間の詳細な報告例25例[3 22]について若干の考察を加えた（Table 1）．

まず発生部位であるが，底部，側壁から発生したものは11例（45.8%）で，膀胱全体から発生したもの6例（25.0%），頂部から発生したもの3例（12.5%）であった．ここで注目したいのは膀胱全体から発生したもので，特に Linitis plastica type のものに限っていうと，膀胱全体から発生したものが5例，底部，側壁から発生したものが2例で，逆に膀胱全体から発生する場合が多い．Linitis plastica は，明確な記載のあるもの3例，そう思われるもの5例，あわせて8例（33.3%）を占める．浸潤形式についても，従来膀胱原発の腺癌は粘膜面からの浸潤を主としており，筋層，間質を主とする尿膜管由来の腫瘍との鑑別点の一つになるといわれてきた[2]．しかし今回の集計では粘膜面以外を主とする浸潤を示したものが6例（25.0%）あり，そのうち4例が Linitis plastica であった．以上のように Linitis plastica type については従来の診断基準には適合しないように思われる．その発生起源については今後の研究が待たれるところであろう．次に膀胱原発腺癌の発生母地になるといわれている Brunn's nest, cystitis cystica を伴うものは共に3例（12.5%）にすぎなかった．これらについて記載のないものがほとんどだったので，実際はこれより多い可能性はあるが，一方 Wiener ら[23]は剖検例の89%にこれらを認めており，その診断的価値は低いといわざるを得ない．次に移行上皮との関係で，正常移行上皮との移行部が認められたもの3例（12.5%）移行上皮癌との混在が認められたもの5例（20.8%）であった．これも同様に頻度の低さもさることながら，最近尿膜管由来の腫瘍についても移行上皮癌となることがしばしばあることがいわれてきており[24]，その診断的価値には疑問が持たれる．尿膜管組織についてはっきりした記載のあったものは5例（20.8%）にすぎず，さらに検討が望まれる．最後に転移性腫瘍の可能性についてであるが，前立腺，胃，直腸に腫瘍のみられたものが各々4例（16.6%），1例（4.2%），2例（8.3%）ある．剖検は7例（29.2%）で行われているが，末期の状態となるとどれが原発巣かの判断は困難なものとなろう．本症例のように CEA が高値を示したものは4例（16.7%）に認められた．

本症例については右側壁に腫瘍が認められ，手術時尿膜管遺残部が認められず，摘除標本では腫瘍細胞の粘膜面から浸潤形式がみられたこと，消化管などに原発巣が認められなかったことから膀胱原発の印環細胞癌と診断されたが，摘除標本の粘膜面は広範な壊死に陥っており，膀胱原発と断定できるような所見は得られなかった．過去の症例をみても膀胱原発を断言するのは難しい症例も多く，Wheeler らの診断基準にあてはめてみるとその全てを満たしているのは過去の症例のうちわずか2例であった．慎重な鑑別診断が必要であろう．

結　　語

52歳男性に発生した膀胱原発印環細胞癌と思われる1例を報告し，過去の報告例，24例での膀胱原発腺癌と尿膜管由来，転移性腺癌との鑑別診断について若干の文献的考察を加えた．

稿を終えるに際し，既往歴の膵炎に対する開腹所見について御報告を戴いた栃尾郷病院五十嵐喜義博士に感謝いたします．御校閲を賜った恩師國田孝夫教授に感謝いたします．なお，本論文の要旨は第120回日本泌尿器科学会関西地方会にて発表した．

文　　献

1）Koss LG : Tumors of the urinary bladder. In Atlas of Tumor Pathology. Second series, fascicle 11. p. 54. Armed Forces Institute of Pathology, Washington DC, 1975
2）Wheeler JD and Hill WT: Adenocarcinoma involving the urinary bladder. Cancer **7**: 119-135, 1954
3）Austin GE and Safford J : Signet ring cell carcinoma of bladder. Urology **12**: 458-460, 1978
4）Sagalowsky A and Donohue JP : Sixteen year survival with metastatic signet ring cell bladder carcinoma. Urology **15**: 501-504, 1980
5）Braun EV, Ali M, Fayemi AO and Beaugard E: Primary signet-ring cell carcinoma of the urinary bladder. Cancer **47**: 1430-1435, 1981
6）Poore TE, Egbert B, Jahnke R and Kraft JK: Signet ring cell adenocarcinoma of the bladder. Arch Pathol Lab Med **105**: 203-204, 1981
7）Pallesen G : Neoplastic paneth cells in adenocarcinoma of the urinary bladder. Cancer **47**: 1834-1837, 1981
8）Yoshida H, Iwata H, Ochi K, Yoshida A and Fukunishi R: Primary signet-ring cell

carcinoma of urinary bladder. Urology **17**: 481-483, 1981
9) 黒子幸一，井上武夫，工藤 治，吉尾正治，高桑俊文：膀胱原発印環細胞癌の一例．西日泌尿 **44**: 1055-1059, 1982
10) Gonzalez E, Fowler and Venable DD: Primary signet ring cell adenocarcinoma of the bladder (linitis plastica of the bladder): report of a case and review of the literature. J Urol **128**: 1027-1030, 1982
11) Reading LC, D'Onofrio GMD, Tulloch AGS, Knight DE, Walters MNI and Ojeda VJ: Primary linitis plastics carcinoma of urinary bladder. Urology **22**: 310-313, 1983
12) 津島知靖，城仙泰一郎，浅野聡平，荒巻謙二，石戸則孝，松浦博夫：膀胱印環細胞癌の1例．臨泌 **37**：835-838, 1983
13) Choi H, Lamb S, Pinter K and Jacobs SC: Primary signet ring cell carcinoma of the urinary bladder. Cancer **53**: 1985-1990, 1984
14) Kums JJM and van Helsdingen PJRO: Signet ring cell carcinoma of the bladder and prostate. Urol Int **40**: 116-119, 1985
15) Ponz M, Luzuriaga J, Robles JE, Guillen F, Urmeneta JM, Salva A, Zudaire JJ and Rerian JM: Primary signet ring cell carcinoma of the urinary bladder (linitis plastica) Eur Urol **11**: 212-224, 1985
16) 武田正之，森下英夫：原発性膀胱印環細胞癌の1例．西日泌尿 **47**：165-169, 1985
17) 平沢精一，沖 守，阿部裕行，由井康雄，奥村哲，吉田和弘，秋本成太：膀胱原発印環細胞癌の1例．泌尿紀要 **31**：2049-2053, 1985
18) 堂北 忍，佐伯英明，石塚源三，近藤 俊，森田隆，小関弥平：膀胱憩室腺癌の1例．臨泌 **39**：871-873, 1985
19) DeMay RM and Grathwohl MA: Signet ring cell (colloid) carcinoma of the urinary bladder. Acta Cytol **29**: 132-136, 1985
20) 小谷俊一，斉藤政彦，近藤厚生：膀胱印鑑細胞癌の1例．臨泌 **40**：843-845, 1986
21) 川添和久，滝本至得，布施卓郎，小林正喜，蜂谷隆彦，三杉和章：膀胱原発の腸管型腺癌（paneth cell を含む）の1例．日泌尿会誌 **77**：822-826, 1986
22) 細木 茂，浜田 斉，鍋島晋次，木内利明，黒田昌男，三木行治，清原久和，宇佐美道之，古武敏彦：膀胱原発印環細胞癌の1例．泌尿紀要 **33**：940-944, 1987
23) Wiener DP, Koss LG, Sabley B and Freed SZ: The prevalence and significance of Brunn's nests, cystitis cystica and squamous metaplasia in normal bladders. J Urol **122**: 317-321, 1979
24) 谷川龍彦，三股浩光，寺田勝彦，川島禎男，緒方二郎，梶谷雅春：尿膜管癌の組織像—自験11例からの検討．日泌尿会誌 **78**：828-833, 1987

（1987年11月16日受付）