

副腎骨髄脂肪腫の1例

東邦大学医学部泌尿器科学教室 (主任: 安藤 弘教授)
 桑原 孝, 加瀬 隆久, 川原 昌巳, 澤村 良勝
 白井 将文, 安藤 弘

A CASE OF ADRENAL MYELOLIPOMA

Takashi KUWAHARA, Takahisa KASE, Masami KAWAHARA,
 Yoshikatsu SAWAMURA, Masafumi SHIRAI and Ko ANDO
 From the Department of Urology, Toho University School of Medicine
 (Director: Prof. K. Ando)

A case of adrenal myelolipoma is reported. The patient was a 63-year-old female on whom liver dysfunction was diagnosed and a tumor was detected accidentally in the right adrenal region by ultrasound abdominal test. This patient was the 26th patient from whom this tumor was extirpated in Japan. Reports on similar cases are on the increase owing to the advances in diagnostic imaging. A half of such cases were asymptomatic, and 85% of them were right unilateral cases.
 (Acta Urol. Jpn. 34: 2021-2023, 1988)

Key words: Myelolipoma, Adrenal tumor

緒 言

副腎骨髄脂肪腫は、骨髄様組織と脂肪組織からなる非内分泌性の腫瘍で、Gierke¹⁾により初めて発表され、Oberling²⁾により adrenal myelolipoma と命名された。今回、われわれは、副腎骨髄脂肪腫の1例を経験したので若干の文献的考察を加えて報告する。

症 例

患者: 63歳, 女性
 主訴: 右腹部腫瘍精査
 既往歴: 62歳時, 洞房ブロックのためペースメーカー装着
 家族歴: 特記すべきことなし
 現病歴: 1987年3月25日, 近医でペースメーカーの経過観察中, 肝機能の異常を指摘された。そのため超音波検査を受けたところ腹部腫瘍を指摘され, 同年4月2日当院第一内科を訪れた。CT, 超音波検査にて後腹膜腫瘍が疑われ5月6日入院となった。
 入院時現症: 身長 152 cm, 体重 62 kg, 血圧 108/70 mmHg, 貧血, 黄疸なく, 腹部平坦で肝, 腎, 腹部腫瘍を触知しない。
 入院時検査所見

血液像; RBC $419 \times 10^4 / \text{mm}^3$, WBC $3600 / \text{mm}^3$, Hb 13.1 g/dl, Ht 38.1%, Plt $17.2 \times 10^4 / \text{mm}^3$. 血液生化学; TP 6.2 g/dl, GOT 41 mU/ml, GPT 42 mU/ml; Alp 119 mU/ml, LDH 228 mU/ml, T-Bil 0.8 mg/dl, FBS 88 mg/dl, BUN 17 mg/dl, Cr 1.0 mg/dl, UA 5.7 mg/dl, Na 139 mEq/l, K 4.8 mEq/l, Cl 103 mEq/l, BSR 8 mm/hr, CRP (-). 尿所見; 黄色透明, PH6, 蛋白 (-), 糖 (-), 沈渣で WBC 1~2/hpf, RBC 1~2/hpf. 内分泌学的検査; 血中 adrenalin 0.01 ng/ml 以下, 血中 noradrenalin 0.11 $\mu\text{g}/\text{ml}$, 血中 cortisol 16.3 $\mu\text{g}/\text{dl}$, 血中 17-OHCS 17.7 $\mu\text{g}/\text{dl}$, 血中 aldosterone 91.7 pg/ml, 尿中 17-OHCS 3.5 mg/day, 尿中 17-KS 2.4 mg/day.

X線学的検査:

KUB で右季肋部に小豆大の石灰化を認め, IVP では左腎は正常であるが, 右腎の下方への偏位を認めた (Fig. 1). 腹部 CT では右副腎部に $9.4 \times 8.3 \text{ cm}$ で, CT 値 34.4 と脂肪組織を含み, enhance されにくい表面平滑な腫瘍を認めた (Fig. 2). 大動脈造影では右季肋部に hypovascular な腫瘍を認め, 右副腎静脈造影では腫瘍に一致した静脈を認めた (Fig. 3).

腹部超音波検査: 右腎上極に接する大きな円形の充

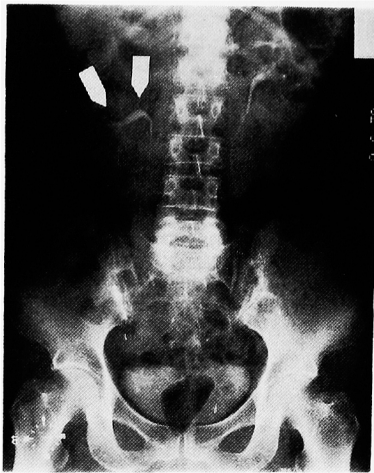


Fig. 1. IVP 像 (↑腫瘍)

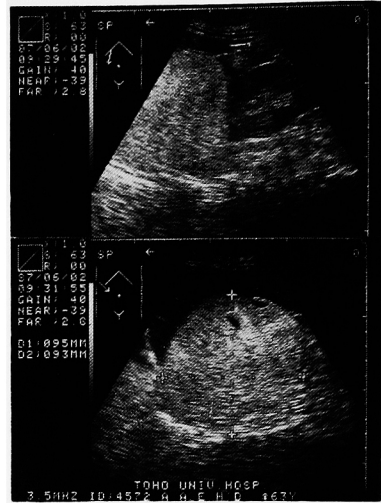


Fig. 4. 超音波断層像

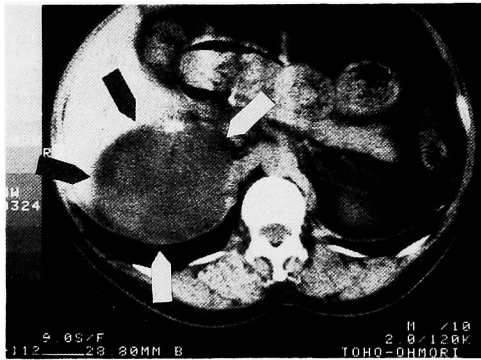


Fig. 2. 腹部 CT 像 (↑腫瘍)

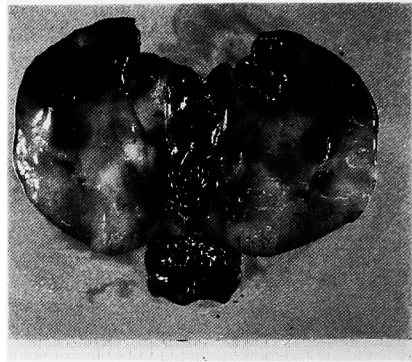


Fig. 5. 摘出組織剖面像

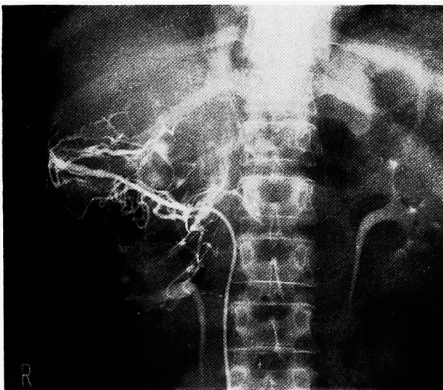


Fig. 3. 右副腎静脈像

実性腫瘍を認めた。ほぼ均一で、Hyperechoic の像を示し、一部に石灰化を認めた (Fig. 4)。

手術所見・以上の検査より、内分泌非活性の右副腎腫瘍の診断で1987年6月12日全麻下に摘出術を行っ

た。腰部斜切開で第11肋骨を切除し後腹腔に達すると、薄い被膜に被われた柔らかな腫瘤を認め、周囲との癒着なく容易に摘出された。

摘出標本は大きさ 10.0×8.0×7.0 cm で、重量は 350 g であった。剖面は黄色の部分と褐色の部分の混在していた (Fig. 5)。

病理組織学的所見：正常副腎組織の一部は腫瘤により辺縁に圧排されていた。tumor は、出血を伴った成熟脂肪球とその一部に骨髄組織がみられた。ここには骨髄の3成分である巨核球、顆粒球、および赤血球系列の細胞を認め、myelolipoma の像を示した (Fig. 6)。

考 察

副腎骨髄脂肪腫は、これまでの報告によれば、剖検時に偶然に発見されたものが多く、その頻度は0.13~0.20%³⁻⁵⁾であるという。一般に自、他覚的症狀に乏

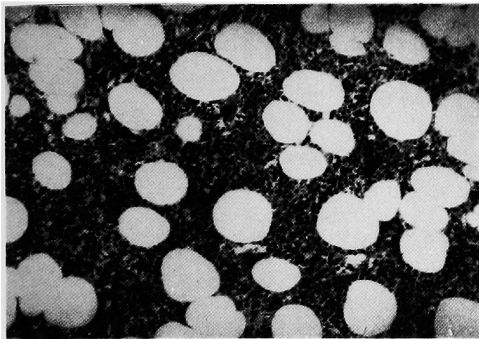


Fig. 6. Myelolipoma 像

Table 1. 坂本以後の本邦報告例

報告者	年齢	性別	患側	症状, 合併症	重量 (g)	報告年度
17 村木	33	男	右	偶然/ 肥満	270	1986
18 坂井	71	女	右	偶然/ 背部痛	60	1986
19 中野	54	男	右	右季肋部痛	770	1986
20 雨宮	62	女	右	右側腹部痛	420	1986
21 古谷	37	男	左	左側腹部痛		1987
22 笠松	74	女	右	偶然		1987
23 斎藤	53	男	右	偶然	60	1987
24 鴨下	47	男	右	偶然	195	1987
25 松井	56	女	右	偶然	130	1987
26 自験例	63	女	右	偶然/ 肥満	350	1987

しいために手術例は少ない。坂本ら⁶⁾は本邦で外科的に摘出された副腎骨髄脂肪腫16例に対し検討を行っている。今回はその後にわれわれの調べ得た10例を加えた26例の検討を行った (Table. 1)。

年齢は20歳~74歳にわたり、平均50.6歳で50歳代に12例と最も多かった。男女比は約2:1で男性に多く、患側は右側が18例と右側に多かった。重量は10g~1,950gに分布し、平均577gで、そのうち7例は60g以下の比較的小さな腫瘍であった。腹部腫瘍や腹痛などの症状がなく、無症状であった症例が13例(50.0%)あり、それらの重量は平均146gであった。偶然発見された13例中11例は右側例であり、大部分は

超音波による肝のスクリーニング時に発見されたものであった。右副腎の解剖学的な位置関係によるものと考えられた。

最近の画像診断の進歩により、本症の報告は増加し、26例中8割が最近5年以内の報告である。本症の診断はCT、超音波検査が有用であり、CTでの不均一な脂肪濃度の存在や、超音波でのsuprarenal hyper-echoic massの存在が特徴とされている。

鑑別診断としてはlipoma, liposarcoma, angio-myolipomaなどがあるがCT、超音波検査ではliposarcomaなどの悪性腫瘍との鑑別は困難なためCTや超音波ガイド下の針生検⁷⁻⁹⁾の報告もみられる。しかし、無症状の比較的小さな症例に対しては、生検も容易でないことが多いので、嚴重に経過を観察するのも一法であろう。

文 献

- 1) Gierke E: Uber Knochenmarksgewebe in der Nebenniere. Beitr Path Anat 7: 311-324, 1905
- 2) Oberling C: Les formations myelo-lipomateuses. Bull Asso Cancer 18: 234-246, 1929
- 3) Olsson CA, Krane RJ, Klugo RC and Selikowitz SM: Adrenal myelolipoma. Surgery 73: 665-670, 1973
- 4) McDonnell WV: Myelolipoma of adrenal. Arch Path 61: 416-419, 1956
- 5) 松寄 理, 長尾孝一 斎賀 一, 高橋 淳: Adrenal myelolipoma の組織発生に関する病理組織学的研究. 癌の臨床 29: 228-232, 1983
- 6) 坂本善郎, 高橋茂喜, 花沢喜三郎, 藤田和彦, 福島岳志, 村田方見, 田中 徹, 山口千見, 岩田真二, 諸角誠人, 杉山義樹, 藤目 真, 小川由英, 北川龍一: 副腎 Myelolipoma の1例. 泌尿紀要 33: 1092-1095, 1987
- 7) Deblois GG and Demay RM: Adrenal myelolipoma diagnosis by computed-tomography-guided fine-needle aspiration. Cancer 55: 848-850, 1985
- 8) Pinto MM: Fine needle aspiration of myelolipoma of the adrenal gland. Acta Cytol 29: 863-866, 1985
- 9) Galli L and Gaboardi F: Adrenal myelolipoma, report of diagnosis by fine needle aspiration. J Urol 136: 655-657, 1986

(1987年11月16日受付)