

## 非イオン性低浸透圧造影剤イオパミロン® による静脈性尿路造影

—高齢者における検討—

大阪市立大学医学部泌尿器科学教室 (主任: 前川正信教授)

田中 寛, 千住 将明, 池内 博和, 仲谷 達也

山本 啓介, 岸本 武利, 前川 正信

### INTRAVENOUS UROGRAPHY WITH A NONIONIC LOW OSMOLALITY CONTRAST MEDIUM (IOPAMIDOL) IN ELDERLY PATIENTS

Hiroshi TANAKA, Masaaki SENJU, Hirokazu IKEUCHI,  
Tatsuya NAKATANI, Keisuke YAMAMOTO, Taketoshi KISHIMOTO  
and Masanobu MAEKAWA

*From the Department of Urology, Osaka City University Medical School  
(Director: Prof. M. Maekawa)*

Intravenous urography was carried out with a nonionic low osmolality contrast medium, iopamidol (Iopamiron® 300) in 30 elderly patients (aged 65 to 86; with the mean age of  $75 \pm 6$ ), and the safety for the aged and radiopacity were evaluated. Although no purgative was given and water was not restricted in consideration of dehydration and bad influence on renal function, the total urinary system was well visualized. Side-effect was observed in none of 30 patients. This method seems to be useful for patients with a risk of dehydration and elderly patients.

(Acta Urol. Jpn. 34: 2219-2223, 1988)

**Key words:** Iopamidol, Intravenous urography, Nonionic contrast media, Pretreatment

#### 緒 言

超音波断層法, 核医学検査, computerized tomography などの新しい画像診断法が普及し, さらに MRI (magnetic resonance imaging) が一般に使用されるようになってきた今日, 造影剤によるアレルギー反応あるいは造影剤自身の高浸透圧やイオン成分などによる種々の副作用が存在する静脈性尿路造影法は, 一般的には敬遠されつつあるが, 欠くことのできない検査法の一つである. このような状況の中で, イタリア Bracco 社で開発された iopamidol は, 新しい非イオン性低浸透圧造影剤であり, 従来のイオン性高浸透圧造影剤に比べて毒性が弱く<sup>1,2)</sup>, 臨床的にもこの有用性が多く報告されている<sup>3-5)</sup>. しかし, 従来通り造影効果を高める目的で行われてきた水分・食事制限を行うと, 逆に, 口渇を初めとする水分制限による副作用<sup>6)</sup> や利尿の減少により尿管や膀胱の伸展した

充満像を得にくいとの報告もみられる<sup>7,8)</sup>. 今回, われわれは iopamidol を臨床的に使用する機会を得たが, 上述のような観点より従来行われてきた静脈性尿路造影の前処置を再考し, 高齢者に対する脱水の危険を回避する目的で, 造影前処置としての前夜の下剤の投与, 水分摂取の制限を一切行わず, 当日の朝食を取らせて静脈性尿路造影を行い, その読影に与える影響について検討した.

#### 対 象

大阪市立大学医学部附属病院泌尿器科外来を受診し, 静脈性尿路造影を必要とした患者のうち, 脱水の危険性を十分に注意しておかなければならない65歳以上の高齢者30例を対象とした. なお, 対象症例の年齢は65歳から86歳, 平均 $75 \pm 6$ 歳であり, 性, 年齢分布を Table 1 に示す. また主たる疾患名を Table 2 に示すが, 前立腺疾患がその2/3 をしめしている. な

Table 1. 性・年齢分布

年齢(歳)	性		計
	男	女	
65~69	1	3	4
70~74	7	4	11
75~79	8	1	9
80~84	5		5
85~90	1		1
計	22	8	30
平均±S.D.	77±6	71±3	75±6

Table 2. 主な対象疾患

症 例 名	症 例 数
前立腺肥大症	17
前立腺癌	2
膀胱腫瘍	2
膀胱炎	1
血尿	1
右腎下垂	1
神経因性膀胱	1
膀胱脱	1
左腎結石	1
左水腎症	1
膀胱S状結腸癒	1
腎外傷	1
計	30

商 品 名	イオパミロン 300
一 般 名	iopamidol
構 造 式	
ヨード濃度(mgI/ml)	300
浸透圧比(対生食比)	約 3
粘稠度(CP, 37°C)	4.4
pH	6.5 ~ 7.5

Fig. 1. 使用造影剤イオパミロン300

おヨード過敏症の患者, 一般状態の悪い患者, 甲状腺疾患のある患者, 重症の循環器障害のある患者, 多発性骨髄腫のある患者, 腎機能に高度な異常のある患者など対象としてふさわしくない患者はあらかじめ除外した。

## 方 法

### 投与方法

使用した尿路造影剤は, Fig. 1 に示すイオパミロン® 300 (iopamidol, Schering AG) であり 1 ml 中に iopamidol 612.4 mg, ヨウ素 300 mg を含んでいる。粘稠度は 4.4 cp (37°C), 浸透圧比 3 (対生食比), pH 6.5~7.5 である。

造影前処置としては, 前夜の下剤の投与のみならず, 当日の午前中も朝食, 水分の制限を行わず, 昼食のみを禁じた。対象患者を当科における専門X線検査日に来院させ, 午後1時より静脈性尿路造影を行った。対象に, イオパミロン 300, 100 ml を 19 G 針を用い, 開放点滴にて5分以内に静脈注射した。撮影は原則として仰臥位のまま点滴開始後5分, 10分, 20分に行い, 排泄の状況, 造影の状況により判断し, 20分あるいは30分後に排尿後立位にて追加撮影した。

使用フィルムはコダック TMG, 増感紙はコダック Lanex Medium, 現象には Fuji X-ray Processor RU II を使用した。

### 評価方法

造影効果は Table 3 に示す判定基準にしたがって, ネフログラム, 腎杯, 腎盂, 尿管および膀胱像を各撮影時間毎に判定した。ネフログラムについては, 点滴開始5分, 10分後のみ評価した。副作用は医師の問診, 観察, 患者の訴えにより, 自・他覚的副作用を観察し, その重症度を3段階

(++) : その処置に薬剤を必要としたもの

(+) : 薬剤を必要としなかったもの

(-) : なし

に分類した。

以上の結果を総合して, 今回の前処置(造影前夜の下剤の投与および水分制限)を行わず昼食だけを禁じた高齢者に対するイオパミロンを用いた静脈性尿路造影の有用性を判定し,

++ : 極めて有用

++ : 有用

+ : やや有用

- : 無用

× : 有害

の5段階で評価した。

Table 3. 判定基準

判定部位	ネフログラム	腎杯, 腎盂	尿管	膀胱
判定基準				
(#) コントラストが良い	腎実質, 腎の輪郭とも鮮明	細部まで鮮明	全体が連続して造影	全体が濃く満たされる
(+) コントラストやや劣る	腎実質, 腎の輪郭の一部やや不鮮明	一部やや不鮮明	一部やや不鮮明	一部やや不鮮明
(+) コントラストは劣る	腎実質あるいは腎の輪郭の一部のみ造影	一部しか造影されない	一部のみ造影	一部のみ造影
(-) コントラストが悪い	ほとんどないし全く造影されない	ほとんどないし全く造影されない	ほとんどないし全く造影されない	ほとんどないし全く造影されない

Table 4. 経時的撮影部位別造影効果

撮影部位	造影効果	5分後		10分後		20分後	
		右	左	右	左	右	左
ネフログラム	#	28	27	29	30		
	+	0	2	0	0		
	-	0	0	0	0		
		1	1	0	0		
腎杯	#	19	17	27	28	29	30
	+	6	8	1	1	0	0
	-	1	3	1	1	0	0
		3	2	0	0	0	0
腎盂	#	16	14	28	29	29	29
	+	8	9	0	0	0	1
	-	1	3	0	1	0	0
		4	4	1	0	0	0
尿管	#	5	6	19	22	29	29
	+	4	4	8	5	0	0
	-	9	7	1	2	0	1
		11	13	1	1	0	0
膀胱	#	0		17		30	
	+	4		6		0	
	-	9		4		0	
		17		3		0	

結 果

対象患者30例全例においてウログラフィン投与時に時としてみられた悪心, 嘔吐, 発熱, 発疹などの副作用はもちろんのこと, イオパミロン投与時に観察されたとの報告がある口渴<sup>6,9)</sup>もみられなかった。

対象とした30例には左片腎(右腎摘後)1例, 左水腎症(腎盂尿管移行部狭窄)1例, 軽度腎機能障害4例が含まれていたが, 造影効果については, Table 4に示すとおり, 全尿路系にわたりほぼ満足のゆく結果が得られた。

個々の部位についてみるとネフログラムは, 点滴開始後5分では, 腎機能障害1例以外の全例に, また10分後では全例において腎実質, 腎の輪郭とも鮮明に描出された。

腎盂, 腎杯の描出については従来行われている前処置を行う方法と同等あるいはそれ以上の造影効果が得

られた。

尿管についても10分以降は十分な造影能が得られた。

水分制限を行い iopamidol を 40 ml 用いた IVP では尿管, 膀胱の造影が十分でなかったという報告<sup>7,8)</sup>があるが, 今回われわれの行った水分制限を行わず, iopamidol 100 ml を用いた D1P (点滴静注尿路造影) では Fig. 2 に示すような満足すべき尿管像や膀胱の伸展した充満像を得ることができた。

また, 従来の方法に比べ腸内ガス像により読影が困難になるのではないかと心配したが, 造影効果に影響を与えるガス像がみられたのはわずか1例 (Fig. 3) であり, 他症例では問題のない画像が得られた。

以上のように今回われわれは前処置としての下剤の投与および水分制限を行わずに静脈性尿路造影を施行したが, 副作用なく良好な画像を得ることができた。したがって, 本法は, 特に今回研究の対象となった高

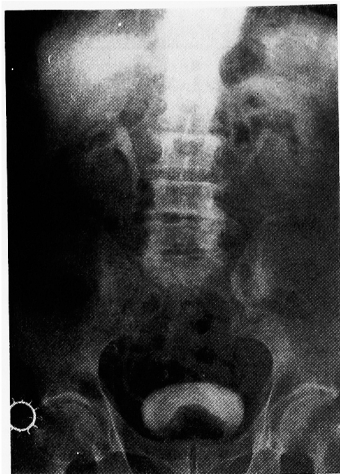

Fig. 2. 症例1 (82歳, 前立腺肥大症) の DIP 15分像

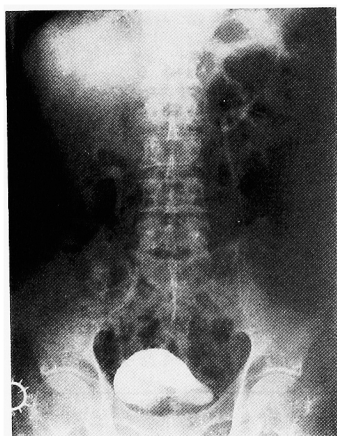


Fig. 3. 症例2 (77歳, 前立腺肥大症) の DIP 10分像

齢者にとって、脱水の危険がなくなった事など十分に有用であることが示された。

### 考 察

静脈性尿路造影は副作用の発生頻度が高いものの印象が一般的に持たれており、超音波断層法によって、代用しようとする傾向が少なからず認められる。しかし、われわれ泌尿器科医にとって本法は欠くことのできない検査法である。静脈性尿路造影に関する副作用のうち、造影剤過敏症(アナフィラキシー様ショック)は最も重篤なものであり、死亡に至る例は8.6人/100万人と報告されている<sup>10)</sup>。

その他の悪心、嘔吐、発熱、発疹、注射部位およびその周辺静脈の疼痛は、従来のイオン性高浸透圧造影

剤には比較的よくみられるものである<sup>11,12)</sup>。Graininger や Lasser はこれらの原因として、イオン性造影剤が血漿浸透圧に比して5~11倍と高い浸透圧を有しており、血管内に投与されることにより、循環血漿量の増加、末梢血管の拡張、赤血球形態の変化、連鎖形成およびそれに伴う末梢循環障害が生ずるためと報告している<sup>13,14)</sup>。一方、非イオン性低浸透圧造影剤である iopamidol は構造上の特徴から水に溶解しやすく、イオンに解離しないため浸透圧が低く、その上ヨウ素原子が露出しておらず<sup>15)</sup>、ヒスタミン遊離作用、補体活性化がイオン性造影剤に比して弱いこと<sup>16)</sup>が有利な点と考えられる。

しかし、口渴に関しては iopamidol でも報告されており<sup>6,9)</sup>、これは前処置や水分制限が原因していると思われる。また、岸本は尿量減少を目的とした水分制限は、脱水を生じる危険性があると報告し<sup>17)</sup>、徳永、赤座らは iopamidol は低浸透圧性のため浸透圧利尿はおこらず、イオン性高浸透圧造影剤の使用時のような水分制限は必要でないと推論している<sup>6,7)</sup>。一方、水分制限の後に iopamidol を用いた静脈性尿路造影を行うと尿管、膀胱の造影が十分でなかったという報告<sup>7,8)</sup>があるが、逆に腎杯から膀胱まで非常にくっきりと鮮明に描出された例や、逆行性腎盂撮影に匹敵する画像が得られた例<sup>9)</sup>も報告されている。これらはいずれも水分制限が原因と思われる。本研究のように高齢者を対象とした場合には、潜在的な腎機能低下の存在を十分認識し、脱水が腎機能に大きな悪影響を与えることを考慮しなければならない。以上のような点より、本研究では高齢者に対し、前処置としての造影前夜の下剤の投与や水分制限をまったく行わないで静脈性尿路造影を行ったが、その画像は鮮明で満足すべき結果を得ることができた。

造影効果の判定は疾患の種類、程度、腎機能、撮影条件のほか患者の体格、腸内ガスの充満の程度によっても大きく異なり、それ以上に主観に左右されるものである。本研究の結果をもって、iopamidol を用いたすべての静脈性尿路造影に、前夜の下剤の投与や、水分制限といった前処置は不要と判断するのは早計すぎるかも知れないが、この新しい非イオン性低浸透圧造影剤である iopamidol の出現を機に静脈性尿路造影法について再考したいと考える。

### ま と め

1. 非イオン性低浸透圧造影剤 iopamidol を用いて、65歳以上の高齢者30例に対して前処置としての前夜下剤の投与、水分制限を行わずに静脈性尿路造影を施行

した結果, 全尿路系にわたり良好な造影像を得ることができた.

2. 副作用は1例も認めなかった.

## 文 献

- 1) Grainger RG: Formulation and clinical introduction of low osmolality contrast media. *Radiology* **21**: 261-267, 1981
- 2) Felder E: Chemistry of iopamidol. *Invest Radiol* **19** (suppl): 164-167, 1984
- 3) Smaltino F, Brancati A, Muto M and Romano L: Urography with B15000 (iopamidol), a nonionic water-soluble organic iodine contrast. *RAYS* **6**: 95-104, 1981
- 4) Loughran CF: Clinical intravenous urography: comparative trial of ioxaglate and iopamidol. *Radiology* **161**: 455-458, 1986
- 5) Thompson WM, Foster Jr WL, Halvorsen RA, Dunnick NR, Rommel AJ and Bastes M: Iopamidol: new, nonionic contrast agent for excretory urography. *AJR* **142**: 329-332, 1984
- 6) 赤座英之, 岸 洋一, 梅田 隆, 岩動孝一郎, 新島端夫: イオパミロン の静脈性尿路撮影における使用経験. *薬理と治療* **12** (Suppl): 225-230, 1984
- 7) 徳永 仰, 重松 康, 御供政紀, 打田日出夫, 松尾尚樹, 石田 修, 浜田辰己, 三浦貴士, 中尾宣夫, 大西光典, 藤野保定, 園山 明, 米虫節夫: 排泄性尿路造影における iopamidol の臨床試験—diatrizoate との多施設比較臨床試験—. *放射線科* **3**: 200-213, 1984
- 8) 本田 浩, 西谷 弘, 鬼塚英雄, 川平幸三郎, 小野 稔, 松浦啓一: 排泄性尿路造影剤としてのイオパミロンの使用経験. *臨床と研究* **61**: 3039-3041, 1984
- 9) 町田豊平, 小寺重行, 小野寺昭一, 増田富士男: 新しい尿路造影剤 Iopamidol の使用経験. *西日泌尿* **46**: 703-710, 1984
- 10) Pendergrass HP, Tondreau RL, Pendergrass EP: Reactions associated with intravenous urography: historical and statistical review. *Radiology* **71**: 1-12, 1958
- 11) 木本龍也, 中田 肇, 西谷 弘, 大野正人, 松浦啓一: 排泄性尿路造影における副作用. *臨放* **25**: 821-825, 1980
- 12) 宮本慎一, 田宮高宏, 高塚慶次: 尿路造影剤による反応およびヨードテストの評価. *日泌尿会誌* **76**: 875-880, 1985
- 13) Grainger RG: Osmolality of intravascular radiological contrast media. *Brit J Radiol* **53**: 739-746, 1980
- 14) Lasser EC: Basic mechanisms of contrast media reaction. *Radiology* **91**: 63-65, 1968
- 15) 山川和夫, 佐伯文彦, 尾形悦郎: ヨウ素系造影剤の構造と副作用. *医学のあゆみ* **123**: 843-850, 1982
- 16) 西木侑, 西永こずえ: Iopamidol の補体活性, 凝固・線溶系活性, ヒスタミン遊離に及ぼす影響. *薬理と治療* **12** (Suppl): 29-41, 1984
- 17) 岸本武利: 造影剤による腎障害. *臨床成人病* **16**: 1377-1381, 1986

(1988年3月9日受付)