

出血をきたした精巣鞘膜腔内嚢胞の1例

厚生連高岡病院泌尿器科 (部長: 美川郁夫)

平野 章治, 川口 正一, 美川 郁夫

金沢大学第2病理学教室 (主任: 中沼安二教授)

齊 藤 勝 彦

HEMORRHAGIC CYST OF THE CAVUM TUNICA VAGINALIS TESTIS: A CASE REPORT

Shoji HIRANO, Shoichi KAWAGUCHI and Ikuo MIKAWA

From the Department of Urology, Kouseiren Takaoka Hospital
(Chief: I. Mikawa)

Katsuhiko SAITO

From the Department of Pathology, School of Medicine, Kanazawa University
(Director: Prof. Y. Nakanuma)

The patient, an eight-year-old boy, visited our clinic with the chief complaint of right painful scrotal swelling persisting for two days. A scrotal puncture yielded 9ml of bloody fluid. Afterwards a small cystic mass was detected near the epididymal head on palpation and by ultrasonography. Laboratory test results including bleeding tendency were normal. A pedunculated red cystic mass originating from the parietal lamina of the tunica vaginalis testis was found on emergency operation. Histological examinations revealed hemorrhagic cyst of the tunica vaginalis testis with no malignancy.

(Acta Urol. Jpn. 34: 2201-2203, 1988)

Key words: Cavum tunica vaginalis testis, Cyst

緒 言

精巣固有鞘膜腔内に発生する嚢胞は非常に稀である。今回われわれは精巣固有鞘膜の壁側板より発生し、嚢胞内出血をきたした本症の1例を経験したので報告する。

症 例

患者: 8歳, 男性

初診: 1987年10月14日

主訴: 右陰嚢内の有痛性腫瘍

家族歴: 特記すべきことはない

既往歴: 6歳時, 肺炎

現病歴: 1987年10月12日突然右陰嚢内の有痛性腫瘍に気づき, 当科を受診した。

現症: 体格および栄養は良好で, 体温は36.7度。顔面および胸腹部に異常はみられず, 陰嚢では仮性包茎がみられた。陰嚢部では左陰嚢内に異常はみられない

が, 右陰嚢は小鶏卵大に腫脹して透光性を有するものの圧痛がみられた。陰嚢皮膚は正常である。同部を穿刺したところ淡い血性内容液が9ml吸引された。吸引後の右陰嚢の触診では, 精索, 精巣および精巣上体の体部および尾部に異常はみられないが, 精巣上体頭部に接して小指頭大の有痛性腫瘍が触知された。Prehn徴候はみられない。

入院時検査成績: 出血傾向を含めた血液所見, 血液生化学的所見に異常なく, 赤沈 2mm/1hr およびCRP 0.3mg/dl と正常である。尿所見; 蛋白(-), 糖(-), ウロビリノーゲン(正), 沈渣異常なし。陰嚢吸引液所見では赤血球のみで白血球および精子はみられず, 細菌培養検査は陰性であった。

心電図および胸部単純撮影所見 正常。

超音波診断法 (Sonolayer-V, SSA-90A, Toshiba, Tokyo, 7.5MHz) では, 左陰嚢内に異常はないが右陰嚢内では正常な精巣に接して13×10mmの内部エコーの低い嚢胞がみられた (Fig.1)。

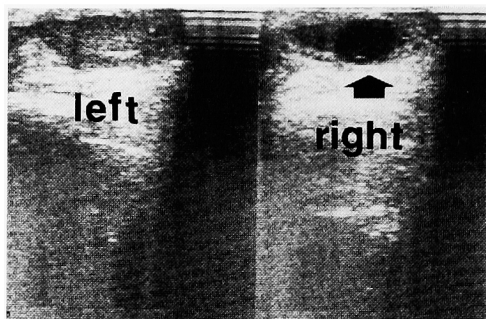


Fig. 1. Ultrasonograph showing a cystic mass (black arrow) apart from the right testis

手術所見：術前診断として血性内容から精巣上体垂あるいは精巣垂の捻転，悪性腫瘍の自然破裂，精巣白膜嚢胞の出血を疑い，初診当日全麻下に緊急手術を施行した。右陰嚢に小切開を加えて陰嚢内容を脱転し，鞘膜を切開したところ透明な漿液性内容物が流出したのみであった。精索，精巣，精巣垂，精巣上体および精巣上体垂ともに正常であったが，副睾丸頭部より約1 cm 離れた壁側板より直径約1 cm の赤色の嚢胞が発生しているのが認められた (Fig. 2)。嚢胞根部を含めて壁側板を切除し，Winkelman 氏手術に準じて鞘膜断端を精巣上体背面で結紮縫合して手術を終えた。

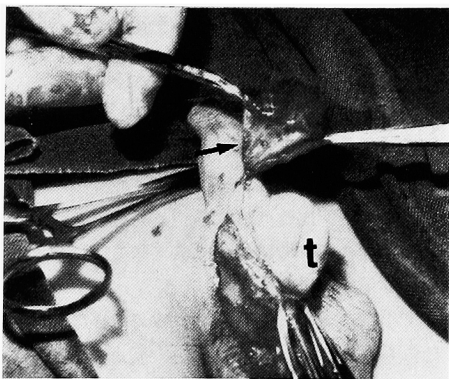


Fig. 2. Macroscopic appearance during operation. A small cystic mass (black arrow) originates from the parietal lamina of the testicular tunics. t: testis

摘除標本：肉眼所見では嚢胞内には淡い血性内容液があるが，内腔面は平滑で腫瘍はみられず出血点は不明であった。

病理組織所見：嚢胞壁は浮腫状の結合組織よりなり血管の拡張増生，線維芽細胞を伴っている。また嚢胞壁には出血がみられ，嚢胞の外表面および内腔面にフィブリンの析出を認める (Fig. 3)。嚢胞外表面には立

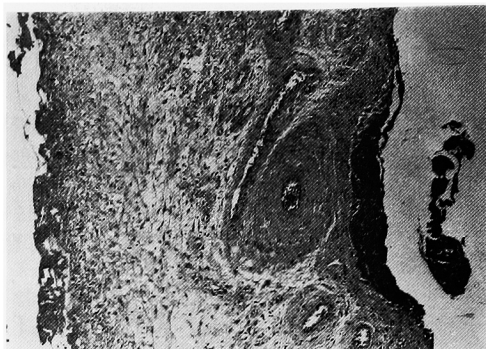


Fig. 3. Microphotograph of cyst of the testicular tunics. The cyst wall consists of connective tissues associated with bleeding, edema and proliferation of vessels and fibroblasts. Fibrin was precipitated on the inner and outer surface of the cyst

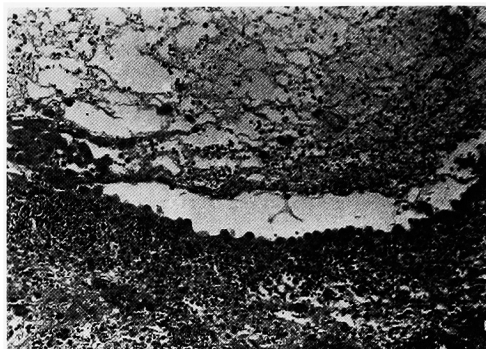


Fig. 4. Microphotograph of cyst of the testicular tunics. Cubic and swollen mesothelia were observed in some places on the outer surface of the cyst, but no epithelium was found on the inner surface of the cyst.

方状に腫大した中皮が認められるが (Fig. 4)，嚢胞内腔面にはこれを覆う明らかな上皮および中皮は認められず，また異型細胞も認められない (Fig. 4)。以上より，精巣鞘膜腔内嚢胞が自然捻転あるいは外力により損傷を受けて嚢胞内出血をきたしたものと考えられた。

手術後経過：順調で，現在まで再発はみられていない。

考 察

精巣鞘膜腔内嚢胞は，精巣白膜嚢胞が精巣実質内に向かって発育するのに比べ，精巣固有鞘膜腔内に茎性に突出することで形態学上鑑別されている。本症の本邦報告例については，池本ら¹⁾によれば6例のみで精巣白膜嚢胞報告例を含めても11例に過ぎない。従

来, 精巣白膜嚢胞あるいは精巣鞘膜腔内嚢胞は非常に稀で正確な術前診断が困難とされており, また陰嚢が比較的苦痛なく血流的に検索し得る臓器であることから試験的開放手術が診断学的見地からも優先されてきた。しかし, 近年の陰嚢内疾患に対するドプラー法による血流動態測定および高速度探触子を用いたBモード法による形態観察における超音波診断技術の向上と普及により, 陰嚢内容の機能的および器質的異常を体外より術前に把握することが容易になっており, 沢村²⁾は精巣白膜嚢胞の超音波画像を報告している。自験例の超音波診断法では, 精巣と精巣上体に接して嚢胞性腫瘍が描出されており精巣鞘膜腔内嚢胞に合致する所見と考えられ, 加えて嚢胞穿刺内容液内に精子がみられないことが本症を疑わせる所見であったが, 嚢胞内出血がみられたことから悪性腫瘍あるいは陰嚢内容の捻転も考慮して緊急手術を行った。なお, 精巣白膜嚢胞の超音波診断法では精巣腫瘍との鑑別が重要と述べられているが²⁾, 精巣鞘膜腔内嚢胞では精巣は正常に描出され, むしろ精液瘤を含めた精巣上体の嚢胞性疾患, 精索あるいは精巣垂の嚢胞性疾患を鑑別すべきと考えられる。

本症の確定診断には, 嚢胞上皮の組織学的検討および嚢胞内の精子の有無が重要視されているが, 円柱上皮が陳旧化して立方上皮化したり, 自験例のように出血や炎症性変化により上皮が確認できなくなったり, 嚢胞内の精子が吸収される例もあるとされていると

ころから発生部位による嚢胞の鑑別診断を根拠とする臨床診断が主として受け入れられている³⁾ 本症の発生については, Gibson⁴⁾ の陰嚢内嚢胞疾患の5つの分類のうち鞘状突起の閉鎖不全による腹腔由来の嚢胞, 胎生期遺残の嚢胞(ウォルフ管, ミューラー管, 中腎傍体などから発生する嚢胞), 血性嚢胞の可能性が考えられるが, 自験例では嚢胞が周辺部に特記すべき変化を伴わずに, 精巣固有鞘膜腔壁側板に独立して有茎性に発生していることから胎生期遺残の嚢胞と考えられた。本症の治療については, 嚢胞の切除のみで再発をきたした症例は報告されておらず単純摘出で十分と考えられる。

文 献

- 1) 池本 庸, 田代和也, 和田鉄郎: 精巣鞘膜腔内嚢胞. 臨泌 41: 537-539, 1987
- 2) 沢村良勝. 陰嚢内容, 臨床超音波シリーズ泌尿器, 渡辺 洪編, p. 173-192 南江堂, 東京, 1983
- 3) 飯塚典男, 大石幸彦, 小野寺昭一, 小寺重行, 田代和也, 岸本幸一, 大木 和, 町田豊平: 辜丸旁体から発生したと思われる左陰嚢内多発性嚢腫の1例. 臨泌 37: 1015-1017, 1983
- 4) Gibson TE: Cysts of the spermatic cord, epididymis and testicular tunics. In: Urology, Campbell MF, 3rd, vol II, p. 1242, Saunders Co, Philadelphia, 1970

(1987年12月23日受付)