泌尿紀要14巻7号
1968年7月

若年性高血圧症に見られた多発性腎内動脈瘤の1例

大阪市立大学医学部泌尿器科学教室（主任：田村峯雄教授）
河西宏信
前川正信
新武三

JUVENILE HYPERTENSION WITH INTRARENAL MULTIPLE ARTERIAL ANEURYSMS: A CASE REPORT AND REVIEW OF LITERATURE

Hironobu KAWANISHI, Masanobu MAEKAWA and Takezo SHIN

From the Department of Urology, Osaka City University School of Medicine
(Chairman: Prof. M. Tamura, M. D.)

A case of intrarenal multiple arterial aneurysms with hypertension was reported.

A 15-year-old boy was admitted to Osaka City University Hospital complaining of hypertension without any discomfort.

Physical examination revealed no significant changes except for hypertension (198/114mmHg). Intravenous urography demonstrated good function and normal visualization of the collecting system. A translumbar aortogram revealed a poststenotic aneurysm of the left main renal artery and intrarenal multiple aneurysms of its branches. Howard's test was positive. The left kidney was explored and nephrectomy was carried out.

Cut surface of the specimen revealed intrarenal multiple aneurysms of the lobular arteries. The renal parenchyma was unremarkable. The media of the aneurysmal wall was partially hypertrophied and partially defected.

The patient did well after operation and his blood pressure was stable at 140/80mmHg on the third postoperative year.

This is the 18 th reported case in Japan and literatures were briefly reviewed.

1934年 Goldblatt の腎阻血性高血圧の発生機序に関する実験的研究以後，腎性高血圧症の診断学の進歩は著しく，排泄性腎盂レ線撮影法，分腎機能検査法，腎生検術，腎動脈レ線撮影法，I^{131}-Hippuran レノグライー，および腎シンチグラフィー等各種の検査法により，腎阻血性高血圧症の診断は正確になされるようになった．

われわれは最近興味ある腎動脈瘤症例を経験した．すなわち若年性高血圧患者であり，その左主腎動脈に Jet 型動脈瘤を認めるほかに，更に比較的まれとされる多発性動脈瘤を伴っているものでここに報告する．

症　例

患者：佐々木某，15才，男子学生．

主訴：高血圧．

初診：1965年2月2日．

家族歴：父が肺結核で某病院に入院加療中である他は特記すべきことなし．

既往歴：1964年5月，学校集団検診にて蛋白尿ならびに高血圧を指摘され，自覚症状は全くなかったが，精査治療のため某病院に入院し，種々の薬物療法および食餌療法を受けたが無効のため，1965年1月25日，本院第2内科に入院，腎性高血圧症の疑いで2月2日当科外来を訪れ転科した．

現症：体格栄養ともに良好，皮膚ならびに可視粘膜に貧血を認めない．胸部では心肺ともに理学的に異常

を認めない．腹部は平坦，軟で，肝，脾，腎ともに触知せず，また圧痛も認めない．腹部，背部で血管性雑音を聴取しない．四肢の腱反射正常，病的反射を認めない．

入院時検査所見：血圧；最高血圧 204～192mmHg，最低血圧 120～108 mmHg，発作的血圧上昇を認めない．腎部圧迫試験，レヂチン試験ならびにヒスタミン試験はともに陰性である．血沈値；1時間値 1mm，2時間値 5mm，血清梅毒反応陰性．血液所見；RBC 541×10^4，Hb 96.5%，Ht 47%，WBC 4,330，その百分率に異常を認めない．肝機能検査；黄疸指数6.2，total protein 7.6g/dl，A/G 1.62，BSP 45分値1.0%．血液化学所見；BUN 12.4mg/dl，Na 141.8mEq/L，K 4.2 mEq/L，Cl 107.5mEq/L，Ca 4.3mEq/L，P 4.0mg/dl．腎機能検査；PSP 15分値52%，2時間値78%，Ccr 148.2ml/min，RPF 852.9ml/min，RBF 1,397.7 ml/min，尿濃縮希釈試験正常．心電図所見；軽度の左心室肥大を認める．胸部レ線所見；左心室の軽度の肥大を認める以外肺野に異常陰影を認めない．眼底所見；KW 1度に相当する軽度の高血圧性変化があるが，出血，白斑等は認められない．

泌尿器科的所見：尿所見；黄色透明，アルカリ性，ウロビリノーゲン正常，蛋白（＋），糖（－），沈渣にて赤血球（±），白血球（－），上皮細胞（－），円柱（－），細菌（－）．膀胱鏡所見；容量300ml，膀胱粘膜正常，尿管間靱帯および両側尿管口正常，青排泄試験は正常で左右差を認めない．分腎機能検査成績は Table 1 に示すごとくで，右腎尿に比し左腎尿

Table 1　分腎機能検査成績

	right side	left side
Urine Volume	2.8ml/min	1.2ml/min
Na	259.5mg/dl	189.3mg/dl
K	22.5mg/dl	97.2mg/dl
Creatinine	27.9mg/dl	35.5mg/dl
Ccr	78.0ml/min	43.6ml/min
RPF	540.9ml/min	326.2ml/min
RBF	901.5ml/min	543.6ml/min

の Na 濃度の減少，K，クレアチニン濃度の増加は，左腎の阻血状態を疑わしめる．レントゲン所見；腎部ならびに骨盤部単純レ線像において異常陰影を認めない．排泄性腎盂レ線像では左右腎盂腎杯の形態は正常で，造影剤の排泄に左右差を認めないが，その陰影は左側がやや濃い．腎陰影の大きさの差は認めない (Fig. 1)．以上の所見より左阻血性腎高血圧症を疑い，経腰的大動脈撮影法を施行した．大動脈レ線像では，大動脈ならびに右腎動脈に異常を認めないが，左腎動脈は大動脈起始部で狭窄を認め，狭窄後拡張があり，腎内動脈の3本の分枝におのおの1個の動脈の拡張を認めた．なお造影剤は，右腎では腎皮質まで達し腎陰影を明らかに認めるが，左腎ではこれを認めなかった (Fig. 2)．

診断：以上の所見より，左主腎動脈の Jet 型動脈瘤および腎内動脈分枝の多発性動脈瘤による腎阻血性高血圧症と診断した．

手術：患者はいったん退院し，1965年3月17日某病院にて左腎摘除術が施行された．この際，主腎動脈の Jet 型動脈瘤を確認されたが，手術的にこれを摘出し得なかった．

摘除標本：肉眼的所見；腎動脈は細く蛇行し腎門部に注ぎ，この間には腎動脈の拡張は認めなかった．脂肪膜の量は中等度で線維被膜の剥離は容易であった．重量は110g，大きさ 10.5×6.5×3.5cm，表面は正常．割面では皮質髄質の境界は明瞭で腎盂粘膜，腎実質ともに正常であったが，腎内動脈枝は Fig. 3 に示すごとく紡錘状に拡大していた．なお本症を動脈レ線像，手術所見，摘除標本より模式化すると Fig.4 のごとくであった．

組織学的所見；動脈瘤部の血管壁は強く拡張し，中膜筋層には軽度の肥大があり筋線維の萎縮と変性，筋線維間に結合織線維の増生が起こっている．また一部に中膜の欠損を認める所もある．内膜では弾性線維の増生を伴う肥厚硬化が不平等に認められるが，ごく一部に内膜の消失がみられる (Fig. 5)．腎実質では糸球体およびボーマン氏嚢壁にはほとんど著変を認めず，部分的にボーマン氏嚢の肥厚，尿細管内硝子様物質の存在，糸球体とボーマン氏嚢との癒着等を認め，成人に見られる動脈硬化性変化を思わせるが，これもごく軽度の変化であった (Fig. 6)．

術後経過：術後経過は順調で血圧も 130/80 mmHg と下降した．しかし術後10日目頃より一時的に血圧は上昇傾向にあったが，術後3年の現在，血圧は 140/80mmHg と固定し，自覚症状は全くなく，尿所見にも何ら異常を認めない．

考　　按

腎動脈瘤は1717年 Rouppe が最初に報告して以来，300例以上の記載を見るが，その大部分は最近の約10年間にその報告がなされたものである．そして本邦においても Table 2 に示すごとく，教室の経験例の3例を含め18例の報告を認めるが，本例のごとき多発性腎動脈瘤はま

Table 2　本邦腎動脈瘤症例一括表

症例	報告者（報告年度）	年令	性別	主訴	罹患側	発生部位	病型	石灰化	高血圧 mmHg	動脈撮影	診断時期	手術術式	備考
1	勝目ら（1961）	9	♀	頭痛めまい	左	1）主腎動脈 2）腎内動脈枝	紡錘形 嚢状	＋ ＋	240/170	－	術後	腎摘除術	摘出腎：倭小腎 5×3.5×2cm 術後4日目心不全で死亡
2	岸本ら（1961）	51	♀	左側腹部痛	左	分枝部	嚢状	＋	－	＋	術前	腎摘除術	
3	永田ら（1962）	52	♂	血尿	右	分枝部	紡錘形	＋	185/95	－	術後	腎摘除術	術後4年目血圧147/72mmHg に改善
4	鈴木ら（1963）	25	♀	下腹部痛	右	主腎動脈	嚢状	－	－	－	剖検	試験開腹術	妊娠8カ月，動脈瘤の破裂，姉妹腎：発育不全 6×4×3cm
5	諏訪ら（1963）	71	♂		右	主腎動脈	嚢状	－	－	－	剖検		胃癌で死亡 剖検により証明
6	村上ら（1964）	45	♂	高血圧 右鎖骨上窩腫瘤	右	主腎動脈	紡錘形	－	170/120	＋	術前	放置（右鎖骨下動脈結紮術）	多発性動脈瘤（両側鎖骨下動脈瘤 腹部大動瘤合併）
7	土屋ら（1964）	44	♂	高血圧 右側腹部痛	左	分枝部	嚢状	－	158/100	＋	術前	腎摘除術	姉妹腎：腎嚢腫合併 術後1年目血圧 190/110mmHg
8	勝目ら（1965）	62	♀	高血圧 左腰痛	左	主腎動脈	Jet 型	＋	210/110	不明	術前	腎摘除術	術後経過不明
9	小田ら（1965）	25	♂	鼻出血	右	分枝部	嚢状	＋	180/120	＋	術後	腎摘除術	摘出腎：倭小腎 6.5×3.0×1.7 術後1カ月目血圧 172/114mmHg
10	寺田・長谷川（1966）	48	♂	高血圧 左腎疝痛	右	主腎動脈	Jet 型？	－	＋ 血圧不明	＋	術前	腎摘除術	脈なし病合併 血圧の改善は不明
11	南後ら（1967）	36	♂	高血圧 左腰痛	左	主腎動脈	嚢状	－	172/130	＋	剖検	試験開腹術	腎動脈瘤の破裂 術後2日目に死亡
12	百瀬ら（1967）	58	♀	尿混濁	両	右腎内分枝 左腎内分枝多発	嚢状	＋ ＋	－	＋	術前	腎摘除術 放置	摘除腎：珊瑚状結石合併
13	百瀬ら（1967）	27	♂	右季肋部痛	右	腎内分枝	嚢状	＋	－	＋	術前	腎動脈瘤切除	
14	武田・古田島（1967）	54	♀	頻尿 高血圧	右	不明	不明	＋	＋ 血圧不明	不明	術前	腎摘除術	術後血圧の降下なし
15	中山・安藤（1967）	23	♀	頭痛めまい	右	分枝部	Jet 型	－	200/120	＋	術前	腎摘除術	術後血圧正常化 120/80mmHg
16	辻田ら（1968）	28	♀	蛋白尿	左	主腎動脈 腎外分枝 腎内分枝？	嚢状	－	－	＋	術前	動脈瘤切除 動脈瘤頸部結紮	姉妹腎：無形成腎
17	辻田ら（1968）	37	♂	右腰痛	右	腎外分枝	嚢状	－	152/80	＋	術前	放置（腎固定術）	姉妹腎：腎結核で腎摘除術を受けている 術後血圧改善
18	自験例（1968）	15	♂	高血圧	左	主腎動脈 腎内分枝多発	Jet 型 紡錘型	－	198/114	＋	術前	腎摘除術	術後2年目 血圧 140/86mmHg

れである．そこで腎動脈瘤の発生，診断，治療および本症と高血圧の合併などについて2，3の考察を行ないたい．

1）腎動脈瘤の発見頻度および一般事項

腎動脈瘤は剖検時に発見される頻度は0.01%前後であり，したがってきわめてまれな血管異常とされていた．しかしながら比較的小さな動脈瘤ならびに腎内動脈瘤は見のがされていた可能性が強いため今日ではさほどまれな疾患ではなくなった．臨床例についてみると，Edsmanは965例の腎動脈撮影施行患者の8例（0.73%）に，Mckiel et al. は高血圧患者1123例中の10例（0.9%）に，また Halikiopoulos et al. は52例の高血圧患者中の7例（13.5%）にそれぞれ腎動脈瘤を認めている．われわれの教室においても，腎動脈撮影施行症例213例中の3例(1.4

%）に腎動脈瘤を発見している．そして最近 Schwartz and White (1965) は154例の剖検例から15例（9.7%）の嚢状動脈瘤を見いだしており，このように詳細な検索によれば腎動脈瘤は決してまれな疾患ではないといえる．

左右腎動脈での発生頻度には差はなく，多くは単発性，偏側性であるが，ごくまれに多発性，あるいは両側性のものもある．

本邦報告例では18例中，右側が10例，左側が7例，両側性が1例である．単発性が14例で，多発性のものが4例であり，うち腎内多発性動脈瘤で手術的に確認された症例は本例のみである．

性別による発生頻度にも差はなく，本邦報告例では男子が10例，女子が8例である．動脈瘤の発見時の患者年令はほとんど全年令層に及んでいるが，もっとも多いのは40～60才である．本邦報告例は9才2カ月の女児より，71才の男子剖検例までほぼ全年令層に及ぶが，その年令分布は欧米の報告例と略々一致している．

2）腎動脈瘤の分類ならびに発生部位

腎動脈瘤の分類には，Poutasse の分類法がよく用いられるが，それによると腎内動脈瘤については記載がない．そこでわれわれはこれらの点についても配慮された Düx und Thurn の分類法（Table 3）にしたがっている．

Table 3　腎動脈瘤の分類（Düx und Thurn, 1962）

I. Echte Nierenarterienaneurysmen
  1. prärenal
    a) sackförmige
    b) spindelförmige
    c) Aneurysma dissecans
    d) poststenotische aneurysmatische Dilatation oder Preßstrahlaneurysmen bei stenosierenden Prozessen der Arterie
  2. intrarenal (wie bei 1.)
II. Falsche Nierenarterienaneurysmen
III. Arteriovenöse Fisteln

腎動脈瘤の発生部位は腎外が普通である．すなわち腎動脈分枝部に最も多く，次いで主腎動脈，腎外腎動脈の分枝の順であり，腎内動脈瘤は比較的少ないものである．すなわち Abeshouse (1951) は115例の腎動脈瘤のうち腎内動脈瘤はわずか10例に認めたにすぎない．そしてそのご腎内動脈瘤は文献的に10数例が散発的に報告されている．しかしながらレ線診断学の進歩に伴い腎内動脈瘤の報告症例も増加の傾向にあり，最近では，Smith and Hinman (1967) は腎動脈瘤250例中43例（17%）が腎内動脈瘤であり，しかも彼等の自験例16例中6例は腎内動脈瘤であったと報告している．

しかしながら腎内の多発性動脈瘤は Fleming & Stern (1965) の説くごとく，一般に polyarteritis nodosa に見られるのが普通であり，本例のごとき先天性腎内多発性動脈瘤はきわめてまれである．

本邦報告例では，動脈瘤の存在部位は，主腎動脈が9例，腎動脈分枝部が5例，腎外の腎動脈分枝が2例，腎内の動脈分枝が5例，不明が1例である．嚢状が11例，紡錘型が4例，Jet 型が3例，そして不明が1例である．解離性腎動脈瘤，偽性腎動脈瘤の報告は見ない．

3）腎動脈瘤の病因

腎動脈瘤の発生原因としては，Abeshouse ならびに Garritano から引用すると Table 4 に示すごとく先天的および後天的の種々の因子が考えられる．

先天性因子としては，動脈分枝部の血管中膜の欠損，後天性因子としては血管壁の変性，炎症，外傷などが重要であり，そのほか種々の因

Table 4　Etiological Factors. (Abeshouse, 1951, Garritano, 1957)

1. Congenital factors
  a. Developmental defects in the arterial wall
2. Acquired factors
  a. Degenerative lesions of the arterial wall: sclerosis, fatty and hyaline degeneration, atheromatous plaque formation, etc
  b. Inflammatory lesions of the arterial wall: syphilis, polyarteritis nodosa, rheumatic endocarditis, tuberculosis, subacute bacterial endocarditis, pneumonia, malaria, typhoid fever, dysentery, rheumatic fever, chronic nephritis
  c. Traumatic lesions of the arterial wall: stabbing with knife, gunshot wound, following operations, i. e. nephrolithotomy, partial nephrectomy
     most cases…fall or blow over the kidney area
  d. Miscellaneous

子が関与して本症が発生するものと考えられる．

本例の腎外 Jet 型動脈瘤の発生は主腎動脈壁の組織学的変化のため，先ず起始部の狭窄が生じ，その狭窄部より遠位側の血管内での血流の変化により，側圧が増加し血管壁を押し，拡張したものではないかと推定される．また腎内動脈瘤については，先天的に動脈分枝部は，動脈中膜が弱くあるいは中膜欠損が多く，動脈瘤が発生しやすいこと，ならびに腎組織および動脈壁には動脈硬化性変化がきわめて少なく，また一部動脈中膜の欠損を認めることから，先天的な発生と推定し得る．ちなみに本邦報告症例でも後天的に発生したと考えられるものはない．

4）症状

腎動脈瘤の症状としては特有なものはなく動脈瘤の大きさ，形，成長の割合，あるいは動脈瘤の破裂の有無などによりさまざまである．すなわち，全く自覚症を欠く場合もあり，また時には血尿，疼痛，腹部腫瘤等を認めることがある．そして実際には，頭痛，めまい，鼻出血等の不定の高血圧症状を訴えるものが，種々の泌尿器科的諸検査により本症を疑われ，腎動脈レ線像あるいは手術により診断される．

本邦症例18例中種々の高血圧症状を訴えるものは12例（66.7%），腹部疼痛を主訴とするものは7例（38.9%），血尿あるいは尿混濁を主訴とするものは2例（11.1%）であり，術前に本症を診断されたものは12例（66.7%）にすぎない．

5）合併症

合併症として特記すべきものは高血圧と動脈瘤の破裂がある．

まず高血圧の発生機序は次のように考えられる．動脈瘤のため血流がゆるやかになり流入圧は側圧に変化して流出方向に向かわないから，末梢部には阻血部を発生する．また血栓の発生および血管壁の石灰化をきたし易いことから腎血管狭窄を惹起する．あるいは，大きな動脈瘤による隣接動脈枝，腎実質への圧迫等，いずれにしてもその発生機序は Goldblatt mechanism により説明される．

しかしながら高血圧の合併頻度は報告者によりかなりの差がある．Abeshouse は15%，Garritano は23.4%，Poutasse は14.4%と1950年代の報告ではだいたい15%前後であるが，1960年代の後半では，Mckiel et al. は16例中12例（75%），Glass and Uson は20例中15例（75%）と高率に高血圧が合併している．本邦例は18例中12例（66.7%）に高血圧の合併を認めている．

動脈瘤の破裂は致命的な合併症であり，特に石灰化していない腎動脈瘤，若年者あるいは妊婦の腎動脈瘤は破裂の危険があるといわれる．本邦においても2例の腎動脈瘤破裂を剖検により発見されているが，いずれも石灰化のない症例である．

6）診断

腎動脈瘤は特異な臨床症状を示さないことからもっぱらレントゲン所見によって診断される．動脈瘤壁に石灰化が存在する場合には，腎部単純レ線像において特徴的な環状または円板状の石灰化陰影を腎門部あるいはその近接部に認める．しかしながら腎結石，石灰化せる腎腫瘍，腎結核，胆嚢結石，腸間膜リンパ節の石灰化，そのほか，脾，膵，腸間膜動脈瘤壁の石灰化等との鑑別診断が必要であり，その確定診断には腹部大動脈レ線撮影法，更には腎動脈造影法によらなければならない．

本邦症例18例中石灰化を認めたものは8例（44.4%）であり，腹部大動脈レ線撮影法を施行されたのは12例であり，うち本症が術前に診断されたものは10例である．

7）治療および成績

腎動脈瘤の治療としては，高血圧を合併しているものおよび破裂の危険性の高いものの2者が外科的治療の対象となる．

高血圧を有するものでは，腎動脈瘤がその原因になっているか否かを確かめることが重要である．

手術は腎摘除術が大多数を占めているが，最近の血管外科の進歩に伴って，腎動脈瘤頸部の結紮，動脈瘤縫縮，動脈瘤切除後端々吻合あるいは端側吻合，by pass 形成等が施行されている．また，腎内動脈瘤に対しても，それが単発性のものでは，腎部分摘除術，腎内動脈瘤縫縮

術等が施行され，漸次腎保存手術に向かう傾向にある．しかしながら，術後血栓形成等の合併症による失敗例も多く，手術適応および手術術式の選択は慎重に考慮する必要がある．われわれが経験した症例は腎内多発性動脈瘤で，腎保存手術は技術的にも困難であるので腎摘除術を施行した．

本邦症例18例では，剖検により発見された3例をのぞく15例の16腎の腎動脈瘤に対し，腎摘除術が11腎，動脈瘤切除および動脈瘤頸部結紮が2腎に施行され，ほかの3腎の動脈瘤には手術侵襲が加えられていない．そして高血圧を有する12例中9例に腎摘除術が施行されているが，1例の術後死亡を除き，血圧の改善を認めたのは3例（33.3%）にすぎない．

結　　語

1）高血圧を主訴とする16才男子に，左主腎動脈の Jet 型動脈瘤ならびに腎内多発性動脈瘤を見いだし，腎摘除術後血圧の下降を認めた．

2）腎動脈瘤の発生，診断，治療および高血圧症の合併などについて文献的な検討を行なった．

3）本邦報告例18例について統計的観察を加えた．

（恩師田村教授の御校閲を深謝する）

文　　献

1) Abeshouse, B. S. : Urol. Cutan. Rev., **55**: 451, 1951.
2) Boijsen, E. and Köhler, R.: Acta Radiol., **1** : 1077, 1963.
3) Düx, A. und Thurn, P. : Fortsch. Röntgenstr., **96** : 471, 1962.
4) Edsman, G. : Acta Radiol., Suppl. 155, 1957. c.f. Schwartz and White.
5) Ekeström, S. : Acta Chir. Scand., **127** : 149, 1964.
6) Fleming, R. J. and Stern, L. Z. : Radiology, **84** : 100, 1965.
7) Fuller, C. H. and Peters, M. P. C.: New. Engl. J. Med., **267** : 757, 1962.
8) Garritano, A. P. : Am. J. Surg., **94** : 638, 1957.
9) Glass, P. M. and Uson, A. C. : J. Urol., **98** : 285, 1967.
10) Hale, R. W. and Vieta, J. O. : J. Urol., **91** : 137, 1964.
11) Halikiopoulos, H. J., Lillian Ballou, R. N. and McDonald, D. F. : J. Urol., **88** : 456, 1962.
12) Harrow, B. R. and Sloane, J. A.: J. Urol., **81** : 35, 1959.
13) Howard, H. H., Suby, H. I. and Harberson, J. : J. Urol., **45** : 41, 1941.
14) Ippolito, J. J. and LeVeen, H. H. : J. Urol., **83** : 10, 1960.
15) 勝目三千人・藤村　誠・上戸文彦・後藤三雄・坂岡　博：日泌尿会誌，**52**：341，1961.
16) 勝目三千人・加藤哲郎・三国主税・下田晶久：臨床皮泌，**19**：7，1965.
17) 岸本　孝・松本恵一・樋口照男・遠藤　法：泌尿紀要，**7**：962，1961.
18) McKiel, C. F., Jr., Graf, E. C. and Callahan, D. H. : J. Urol., **96** : 593, 1966.
19) McLelland, R. : Am. J. Roentgenol., Rad. Therapy & Nuclear Med., **78** : 256, 1957.
20) Milton, S. H. : Lancet, **2** : 1024, 1962.
21) 百瀬剛一・遠藤博志：日泌尿会誌，**58**：122，1967.
22) Murakami, M., Yokoyama, T., Itakura, A., Murakami, E., Murakami, S., Shiotani, K., Yamakawa, E. and Matsubara, F. : Jap. Heart J., **5** : 474, 1964.
23) 永田正夫・水本龍助・瀬川二郎・身吉隆雄：泌尿紀要，**8**：307，1962.
24) 中山　宏・安藤征一郎：臨泌，**21**：920，1967.
25) 南後千秋・岩佐嘉郎・江上三義・安念有声：臨泌，**21**：623，1967.
26) O'Conor, V. J., Jr. : New Engl, J. Med., **262** : 456, 1960.
27) 小田完五・平竹康祐・小野利彦：泌尿紀要，**11**：620，1965.
28) Poutasse, E. F. : J. Urol., **77** : 697, 1957.
29) Rouppe, c. f. Mathe, C. P. : J. Urol., **27**: 607, 1932.
30) Schwartz, C. J. and White, T. A. : J. Path. Bact., **89** : 349, 1965.
31) Smith, J. N. and Hinman, F., Jr. : J. Urol., **97** : 990, 1967.

32) 鈴木雅洲・野田起一郎・高橋郁夫・土田正義・諏訪紀夫・笹野伸昭・金　功・三浦亮・高橋恒男・東岩井久：最新医学，**18**：2160，1963.
33) 武田正雄・古田島昭吾：日泌尿会誌，**58**：892，1967.
34) 寺田　稔・長谷川真常：日泌尿会誌，**57**：897，1966.
35) 土屋文雄・田原達雄：日泌尿会誌，**55**：287，1964.
36) 辻田正昭・前川正信・新　武三・井上堯司：臨泌，投稿中．1968.

（1968年4月1日受付）

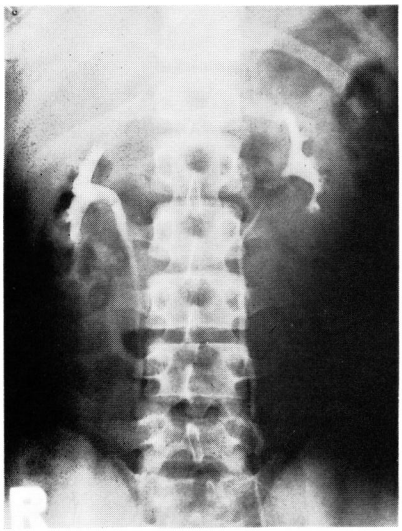

Fig. 1　排泄性腎盂レ線像（10分）

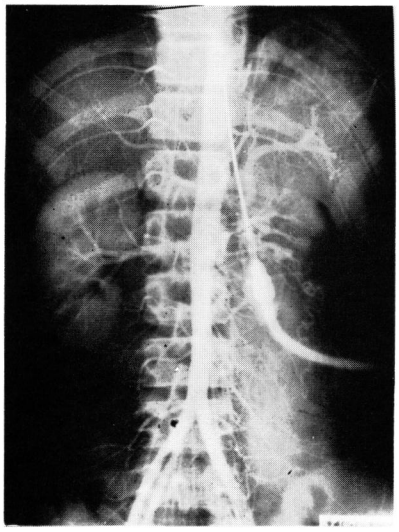

Fig. 2　大動脈レ線像

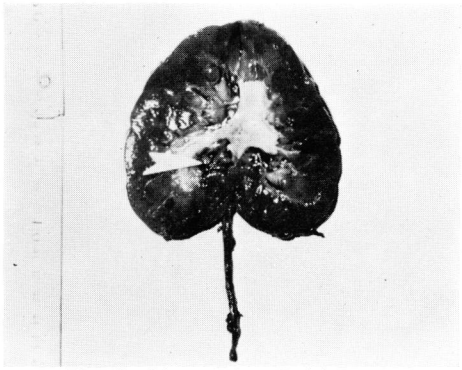

Fig. 3　割面，⇨印は動脈瘤を示す

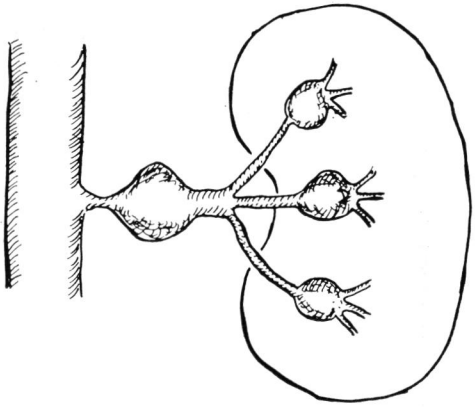

Fig. 4　腎動脈瘤模式図

Fig. 5　腎内動脈瘤の断面．組織像（×100，ＨＥ染色）

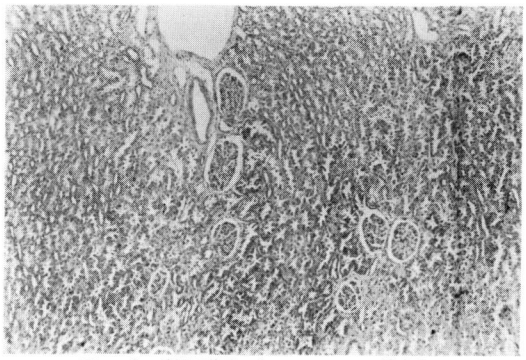

Fig. 6　腎組織像（×100，ＨＥ染色）