泌尿紀要14巻10号
1968年10月

両側性 Spermatocytic Seminoma の1例

京都大学医学部泌尿器科学教室（主任：加藤篤二教授）
友　吉　唯　夫
川　村　寿　一

BILATERAL SPERMATOCYTIC SEMINOMA, REPORT OF A CASE

Tadao TMOYOSHI and Juichi KAWAMURA

From the Department of Urology, Faculty of Medicine, Kyoto University
(Chairman: Prof. T. Katō, M. D.)

A 70-year-old male was hospitalized because of enlargement of both scrotal contents. Surgical exploration revealed the tumor of the both testes, and bilateral orchiectomy was performed. The organs were found to be replaced entirely by neoplastic growth of grey-white in color. Microscopic studies showed a rather unusual pattern of seminoma which was compatible with spermatocytic seminoma. The tumor consited of diffuse sheet of neoplastic cells variable in shape and size with large round nuclei. The mitotic activity was quite prominent. The fibrous stroma was only scant and devoid of lymphocytic infiltration. Histochemistry failed to demonstrate any reticulin formation, thus ruling out possibility of reticulum-cell sarcoma.

The patient is doing well after one year of postoperative follow-up period without any sign of metastasis. Some literatures were reviewed on incidence, age, pathology, treatment, prognosis and histogenesis of this special type of testicular tumor.

緒　　言

両側性睾丸腫瘍はまれであって，同じ腫瘍が左右に同時発生するもののほか，左右でその組織学的所見の異なるもの，あるいは一側に引き続いて数年経過してから他側に発生したという症例をも含めて，本邦では，1907年星野の報告以来約40例の報告があるようである．

最近われわれは70才の老令者にみられた両側性睾丸腫瘍を経験し，かつその組織学的所見から spermatocytic seminoma と診断したので“両側性”ということよりも，本邦ではまだその報告に接しない“spermatocytic seminoma”という点を強調してここに報告しておきたい．

症　　例

患者：平○義○郎，70才，男子，大工．

初診：1967年6月1日

主訴：両側陰嚢内容の有痛性腫脹

家族歴：特記すべきものなし．

既往歴：特記すべきものなし．外陰部に外傷を受けたことなく，リンパ腺腫脹をきたす疾患に罹患したこともない．

現病歴：1967年2月（初診の4カ月前）より，左側陰嚢内容の軽度腫脹に気づいていたが，痛みもなく放置していたところ，同年5月中旬よりその腫脹の程度が増強し，同時に右側陰嚢内容にも有痛性の腫脹をきたしたので，同年6月7日京大泌尿器科に入院した．

現症：体格中等度，栄養良好．眼瞼結膜に貧血は認めない．頸部，腋窩部，鼠径部，すべてに腫大リンパ節を触知しない．胸部打聴診異常なく，女性化乳房も認めない．腹部では，肝，脾，左右腎ともに触れず，膀胱部，鼠径部には視診，触診上異常を認めない．

外陰部，右陰嚢内容は鶏卵大で，一部透光性あり，右睾丸は硬く腫大し4～5コの小指頭大より母指頭大の結節状の隆起を触れる．副睾丸は明瞭には触知できない．精索は正常．左陰嚢内容は成人手拳大で，一部透光性を認め，左睾丸は，やはり硬く腫大し，小指頭

大の結節様腫瘤が表面に突出しているのを2コ触知した以外はだいたいにおいて平滑である．副睾丸は触診上不明で精索は正常．前立腺には異常認めず．

検査成績

血圧：145/100mmHg

血沈：1時間 22mm，2時間 46mm

血液像：RBC 360×10⁴，Hb 12.0g/dl，Ht 30%，WBC 4,500　その百分率は正常．

血液生化学

血清総蛋白 7.0g/dl　尿素窒素 20.0mg/dl，血清電解質正常．アルカリフォスファターゼ 9.0 K.A.，酸フォスファターゼ 4.0K.A.，GOT 20.5，GPT 7.5.

肝機能：正常

腎機能：正常

血液ワッセルマン反応：陰性

心電図：正常

胸部レ線像：異常陰影認めず

排泄性腎盂撮影：腎盂像，尿管の走行に異常を認めず，排泄も良好である．

検尿所見：蛋白陰性，糖陰性，ウロビリノーゲン正常，沈渣には異常を認めず．

以上，全身的には軽度貧血と血沈の軽度促進があるのみであった．両側陰嚢水腫ならびに睾丸腫瘍の疑いにて1967年6月13日，腰椎麻酔のもと，手術を施行．

手術所見：左右鼠径部切開にて，陰嚢内容を露出したところ，左右とも陰嚢水腫を認め，右側 20cc，左側 35cc の黄色透明な液体を採取できた．固有鞘膜を開くと，左右とも副睾丸は正常であるが，睾丸は硬く腫大し，右側には4つ，左側には2つの小指頭大より母指頭大の結節性の腫瘤が表面に突出しているのを認めた．精索には異常を認めなかった．睾丸腫瘍の診断のもと高位除睾術を施行した．

摘出標本 (Fig. 1)：右睾丸は 57.0g，5.2×4.5×3.0 cm，左睾丸は 52.0g，5.0×3.5×2.5cm．割面は左右とも黄灰色の充実性腫瘍で占められ，正常睾丸組織は認められない．右側に4コ，左側に2コ結節腫瘤状に腫瘍組織が表面に膨隆しているが，内部では残余の腫瘍組織と，とくに明確な境界なく移行している．硬度はむしろ軟で，結節腫瘤部の中心に，一部壊死をおもわせるほどやわらかいところがあった．

組織学的所見 (Fig. 2～5)：睾丸は明らかに腫瘍性細胞のビマン性のひろがりで置き換えられている．間質は乏しく，リンパ球浸潤は全くみとめられない．腫瘍細胞は大きさに不同があり，形も円形のもの，多角形 (polygonal) のもの，あるいはプラズマ細胞に似た形のものなど，種々である．核は円形で，概して大きいが大小不同，著明に濃染し，核クロマチンは粗または微細顆粒状を呈している．そして分裂像を多数観察し得る．細胞質は均一に染まり，好酸性を有している．さらに，細胞間隙が豊富に形成されている．銀染色により間質の繊細なこと，細網肉腫の場合に特有な銀線維のパターンを欠くことが示された．また PAS 染色を行なってみたが，細胞質内にグリコーゲンの存在を示す所見は得られなかった．

術後経過：術後経過はきわめて良好で1967年6月28日退院した．そのご耳鼻科的検査，整形外科的検査も含めてリンパ系統，造血組織の腫瘍の存在は認められていない．退院後，外来で放射線療法をうける予定であったが，通院が不便なこと，経済的理由から実現できず，家庭医に依頼して Endoxan (100mg/日) を約2カ月にわたって内服せしめたにとどまった．1年以上になる現在，全身的に転移を思わせる所見もなく，きわめて元気に仕事に従事している．さらに，経過観察を続ける予定である．

考　　按

1946年 Masson がはじめて，典型的な seminoma とは異なった組織像を呈するものを "sémimome spermatocytaire" と称して区別したが，そのごこの文献はしばらく無視され注目をひくことがなかった．ところが最近になって Scully (1961) が3例，Thackray (1964) が15例，Jackson & Magner (1965) が5例，Abell & Holtz (1968) が1例と報告例が増加している．しかし本邦ではまだその報告には接しないように見受ける．

頻度：セミノーマのなかで spermatocytic seminoma として独立した資格を与えうる組織像を呈したものは Masson の50例中6例，Scully の81例中3例，Thackray の200例中15例，Jackson & Magner の42例5例，Abell & Holz は60才以上の seminoma 9例中1例という割合であり，報告者により異なる頻度であるがだいたい4～12%といえる．

年令：報告例のうち年令の明らかにされているものをみると20才代 2，30才代 2，40才代 1，50才代 2，60才代 5，70才代 3，80才代 1，となっており，年令を明示していない Thackray も老人が多く，2/3 は50才以上で最高82才の症例があったと述べている．したがっ

Table　典型的な seminoma と spermatocytic seminoma の比較

		(A) 典型的な seminoma	(B) spermatocytic seminoma
好発年令		20 — 40才	50 — 80才
teratoma の合併		1/4 にくる	なし
線維性間質		あり	乏しい
間質リンパ球浸潤		あり	なし
細胞の大きさ		均一 直径 20μ ぐらい	大小 直径 10～20μ
細胞質	透明度	明るい	dense, 好エオジン性
	グリコーゲン	あり	なし
核	形	不規則なリンカクのものが多い	同形
	大きさ	均一	不均一
	染色	クロマチンが網状を呈す	濃染する微細～粗顆粒状
	核小体	著明	さほど著明ではない
	分裂像	乏しい	盛ん
肉芽腫様変化		あり	なし
液化変性または浮腫様変性		なし	あり
全体としての組織像		蜂巣状をとる	ビマン性にひろがる細胞集団

注）浸潤の様式については(A)が間質性，(B)が管内性という意見もあるが (Scully)，他の文献では否定している．

て平均年令はだいたい60才と推定でき，本来のセミノーマが30才代にピークのあることと比較すると少なくとも20年は好発年令が遅いといえる．われわれの症例も本来のセミノーマの発生がまれな70才という高令者であった．

患側：報告例のうち患側のあきらかでないものが多いがとくに左右差はないようである．Thackray は両側性のものを1例記載しており，われわれの症例もそれと同じくきわめてまれなものである．なお，Masson は睾丸内に多発性にみられた1例を経験している．

肉眼的所見：睾丸全体が腫瘍で置き換えられるものが多く，割面は黄色，灰色，または灰白色の色調を有し，湿潤した感じ，ときに粘液性ないし浮腫状を呈して均一の硬度をもってやわらかく，ふつうのセミノーマよりもこわれやすい．これは後述のように組織が medullary なためと，ときに細胞間隙形成が著明で細胞外液が豊富なためとおもわれる．スポンジ様または cystic な変化を呈したりすること (Thackray) のあるのもその故であろう．しかし真の壊死，出血のくることはきわめてまれとされている (Thachray, Jackson & Magner)．

組織学的所見：Masson criteria を基本として，諸家の共通に認めるところを総合すると次のごとくなる．

1) 組織は腫瘍細胞のびまん性の集合よりなり髄様癌のタイプである．

2) 間質は乏しく，リンパ球浸潤をみない．

3) 細胞は多角形 (polygonal) で大きさ不同である．

4) 細胞質は glycogen を欠く．好エオジン性で，小細胞ほど濃染する．

5) 核は円形で細胞の中央に位置し，リンカクは鮮明である．核小体はあまり著明でないが1コ～数コ認められる．小さな細胞では核クロ

マチンは凝縮するか粗顆粒状を呈し精祖細胞に似ている．大きな細胞では微細顆粒状あるいはフィラメント状を呈し，これは精母細胞に似ている．

6）分裂像が数多くみられる．これは小細胞にとくに多いといわれる．

7）teratoma の合併はない．

8）肉芽腫様反応はない．

9）液化変性を呈するところがあったり，細胞外液の存在のために，浮腫状の所見を与えることがある．

なお従来の典型的なセミノーマとの比較をTable に示しておいた．

鑑別診断：臨床的には典型的セミノーマはじめ他の睾丸腫瘍との鑑別はむずかしい．とくに大切なのは60才以上の高令者の睾丸腫瘍のうち40%を占める（Abell & Holz）細網肉腫との鑑別で，とくにこれは両側性にくる率が20%と高いので本症例のような場合は問題となる．細網肉腫の場合には同一個体の他の臓器組織にも同種の腫瘍がみられ，組織学的にも悪性細網細胞の濾胞様の集合を認めるし，さらに銀染色で細網線維の増生を証明できる．ただし赤崎によれば細網細胞といえども未分化型の場合は銀線維形成がない．しかしこの場合，細胞は淡明な核と胞体を有するので間違うことはない．そして何よりも細網肉腫の場合は予後が非常に悪く，1年以内に半数以上死亡，全例が2年以内に死亡している（Abell & Holz）．本邦では，加藤らの報告した睾丸細網肉腫症例も6カ月で死の転帰をとっている．したがって術後経過の観察が診断を確定するともいえる．典型的なセミノーマとの鑑別については表にも示したが，Scully, Jackson & Magner などは細胞質グリコーゲンの有無を重視し，PAS 染色，Best カルミン染色，Bauer-Feulgen 染色などによる組織化学的検索を行なっている．

治療：除睾術を行なうことはもちろんであるが，放射線感受性の有無についてはまだ全く知られていない．

予後：予後に関しては Jackson & Magner が典型的セミノーマより死亡率が高く，予後が悪いと述べている以外は，Thackray の15例全例生存をはじめ，Scully の8年生存例，Abell & Holz の10年生存例などからみて，むしろよいと考えるべきで，組織像からいっても典型的seminoma より，さらに分化した細胞から成るのであるから予後がよいはずである．われわれの症例も睾丸表面に膨隆するほど大きな発育をしめしていたのに現在生存しているのはこれをうらづける．

組織発生：典型的セミノーマは分化しないprimitive germ cell を起源とし，せいぜいその中に精祖細胞から発生したと思わせる部分がある程度である．spermatocytic seminoma は精祖細胞～精母細胞と幅のひろい組織発生と考えられ，これが形態的に多様性を示す事実と一致する．ただ問題は精母細胞IIが存在するかどうかである．何となればこれは減数分裂後の細胞であり，そのような細胞から成る腫瘍がありうるかどうかに関係する．将来，すぐれた細胞学的方法をもって解明すべき課題と考える．さらに spermatocytic seminoma を独立した腫瘍とするか，seminoma のひとつの亜型とすべきかについても，今後検討を要するところであろう．

結　　語

70才男子にみられた両側性睾丸腫瘍に対し両側除睾術を行ない，1年以上術後経過観察中であるが，再発・転移をみない．

睾丸は右 57.0g, 5.2×4.5×3.0cm, 左 52.0g, 5.0×3.5×2.5cm, 両側とも黄灰色の腫瘍で置き換えられ，組織学的に典型的なセミノーマとは異なる spermatocytic seminoma の所見であった．この特殊な型の睾丸腫瘍について，主として組織像，頻度，年令，組織発生などの点から，若干の文献的考察を加えた．

稿を終えるに際し，恩師加藤教授の御校閲に感謝の意を表します．

文　　献

1) Scully, R. E. : Spermatocytic seminoma of the testis, A report of 3 cases and review of the literature, Cancer, **14** : 788, 1961.

2) Thackray, A. C. : Seminoma, The Pathology of Testicular Tumors, Supplement to the Brit, J. Urol., **36**, No. 2, June, 1964.

3) Jackson, J. R. & Magner, D. : Spermatocytic seminoma-A variant of seminoma with specific microscopical and clinical characteristics, Cancer, **18** : 752, 1965.

4) Abell, M. R, & Holtz, F. : Testicular and paratesticular neoplasms in patients 60 years of age and older, Cancer, **21** : 852, 1968.

5) 加藤篤二ら：睾丸に発症した細網肉腫，泌尿紀要，**11**：329，1965.

(1968年7月23日受付)

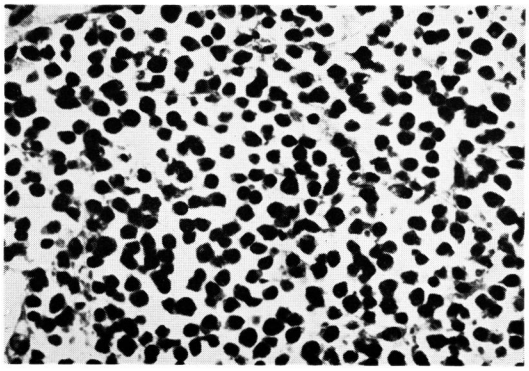

Fig. 3 Spermatocytic seminoma. The neoplastic cells are variable in shape and size with large round nuclei. Mitotic activity is prominent. Intercellular space seems abundant (×400, H-E stain).

Fig. 1 Removed testes with spermatocytic seminoma seen bilaterally.



Fig. 4 Spermatocytic seminoma. Silver stain shows no reticulin formation of the tumor cells (×400).



Fig. 2 Spermatocytic seminoma. Note diffuse growth with scant fibrous stroma which is devoid of lymphocytic infiltration(×100, H-E stain).

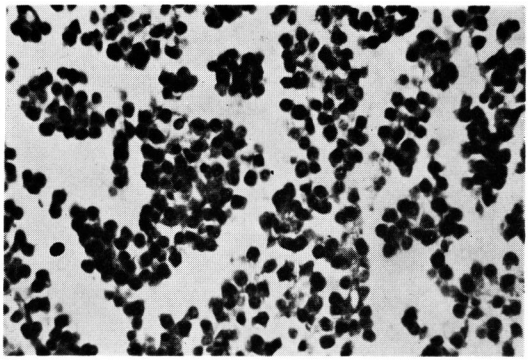

Fig. 5 Spermatocytic seminoma. PAS stain suggests no or very little cytoplasmic glycogen (×400).