泌尿紀要15巻4号
1969年4月

小児睾丸腫瘍の3例

鹿児島大学医学部泌尿器科学教室（主任：岡元健一郎教授）
斉藤宗吾*
富山哲郎**
鹿児島大学医学部第二病理学教室（主任：遠城寺宗知教授）
坂江清弘***

INFANTILE TESTICULAR TUMOR: REPORT OF THREE CASES

Sōgo SAITO and Tetsurō TOMIYAMA

From the Department of Urology, Kagoshima University Medical School
(Chairman: Prof. K. Okamoto, M. D.)

Kiyohiro SAKAE

From the 2nd Division, Department of Pathology, Kagoshima University Medical School
(Chairman: Prof. M. Enjōji, M. D.)

In general, testicular tumor in infancy and childhood is relatively rare. Three infantile testicular tumors were recently experienced in the boys aged 12 months, 2 years-10months and 10 months respectively.

The first and the second case were embryonal carcinoma and the third was benign teratoma histologically.

High orchiectomy was performed and all cases are well without any evidence of metastasis up to the present.

Collecting 85 cases of testicular tumor in infancy and childhood since 1963 to June 1968 from Japanese literature, we reviewed and discussed age incidence, site of tumor, histological diagnosis, symptom, treatment and prognosis of this disease.

緒言

従来から小児睾丸腫瘍は比較的まれであるとされているが，最近かなりの同症例の報告をみる．著者は最近相ついで本症の3例を経験したので報告するとともに，1963年以降1968年6月末までの本邦文献から82例を集め自験例を加えた85例について検討したので報告する．

症例

症例1　唐鎌某，12カ月

初診：1968年1月30日

主訴：右陰嚢内容の無痛性腫大

家族歴：両親健在．兄弟3人，本人第3子．特記すべきことなし．

既往歴：特記すべきことなし．

現病歴：1967年12月20日ごろより右陰嚢内容の腫大に母親が気づいた．某医でヘルニアと診断された．さらに別の某医で穿刺をうけたが血性であったという．

現症：体格中等度，栄養良好．胸部聴打診上異常なく，腹部触診上異常は認められない．表在性リンパ節は右鼠径部あづき大2個触知．

局所所見：陰茎，左側陰嚢内容に異常を認めず．右側睾丸は小鶏卵大に腫大し，表面平滑，硬．波動性，透光性は認められない．

検査成績：赤血球 435×10^4，白血球3,800，血色素

---

* 助教授
** 助手
*** 大学院学生

ザーリ78%．赤沈30分値 1mm，1時間値 2mm，2時間値 5mm．尿性状著変なし．胸部レ線写真で異常所見なく，EKG でも異常を認めない．

臨床診断：右睾丸腫瘍

手術所見：1968年1月31日．笑気，フローセンによる気管内挿管全身麻酔下にまず右陰嚢上方約 5cm の皮膚切開を加え固有膜まで遠すると表面はかなりの血管怒張がみられた．右高位除睾術を行なった．精索の肥厚は認められなかった．次いで鼠径管の上部に約 3cm の皮膚切開をなし，あづき大のリンパ節2個を摘出した．

摘出標本：大きさ 4×3×3cm，重さ 15g，卵形，表面灰白色平滑で血管怒張が著明．割面は黄白色の腫瘍実質で占められ充実性，中心部に出血巣，凝血部が認められる．穿刺によるものと思われる (Fig. 1)．

病理組織学的診断：胎児性癌．多角形の大きな未分化な腫瘍細胞がびまん性に増殖し，不規則な網状構造を形成している．腫瘍細胞の原形質は染色性に乏しく，わずかに好酸性を示し，細胞境界は不明瞭である．核は淡明で多形性を示すが，一般に大きく，形は類円形ないし不規則な多角形で，粗な顆粒状のクロマチン構造をもつ．中には1ないし2個の顕著な核小体をもつ核もみられる．また比較的濃染した核も混在している．腫瘍細胞間には少量の繊細な線維性結合組織が介在しているのが認められる．一方，腫瘍細胞が腺様構造および肺胞様構造を呈する部分もみられる．また，少数の核分裂像がみられる (Fig. 2)．

術後経過：経過良好で10日目に軽快退院し，11カ月後現在再発の徴をみていない．

症例2　愛甲某，2才10カ月

初診：1968年3月12日

主訴：右陰嚢内容の無痛性腫大

家族歴：両親健在．兄弟2人，本人第1子．特記すべきことなし．

既往歴：1967年春麻疹．その他特記すべきことなし．

現病歴：4～5日前，左陰嚢内容の腫大に両親が気づいた．某医受診，睾丸腫瘍を指摘され当科へ紹介され来院した．

現症：体格中等度，栄養良好．胸部聴打診上異常は認められない．肝2横指触知，腎両側とも触知しない．頸部リンパ節触知せず．右鎖骨上窩リンパ節あづき大1個触知，腋窩および鼠径部リンパ節触知せず．

局所所見：陰茎，右睾丸および副睾丸に異常は認められない．左睾丸は雀卵大で硬く，表面軽度凹凸不整．精索軽度肥厚．

検査成績：赤血球 417×10⁴，白血球8,100，血色素ザーリ81%．尿性状著変なし．胸部レ線写真，EKG に異常は認められない．

臨床診断：左睾丸腫瘍

手術所見：1968年3月21日．笑気，フローセンによる気管内挿管全身麻酔下に左高位除睾術を施行した．腫瘍は固有膜内に限局し，精索に浸潤肥厚は認められなかった．

摘出標本：大きさ 2.5×1.5×1.3cm，重さ6gの卵形を呈し，表面灰白色平滑であった．血管怒張認められず．弾性硬．割面は腫瘍実質で占められ，均一黄色の腫瘍塊であった (Fig. 3)．

病理組織学的診断：胎児性癌．不規則な多形性の未分化細胞がびまん性に増殖し，細い突起様胞体で吻合し，網状構造を形成している．腫瘍細胞の胞体は乏しく，淡明で，細胞境界は不鮮明である．核は大きく類円形ないし不規則多角形であり，淡明で，粗造なクロマチン構造を呈する．一部には染色質に富む核もみられ，多くは1ないし2個のはっきりした核小体を有する核がみられる．増殖した腫瘍細胞は，一部分化した腺癌様構造を呈し，概して，立方形の細胞が腺腔を形成している．間質は腫瘍細胞間に介在する少量の繊細な線維性結合組織からなり，比較的増殖した箇所では，粘液腫様の像を呈する．また一部には出血巣を認める．核分裂像はほとんどみられない (Fig. 4)．

術後経過：術後6日目退院．某医の監視下に EX 50mg 14日間経口投与した．8カ月後健在で胸部転移その他異常を認めない．

症例3　星原某，10カ月

初診：1968年3月29日

主訴：右睾丸部腫瘤形成

家族歴：父肝疾患に罹患し治療中，母健在．兄弟2人で本人第2子．家系に癌に罹患したものを認めない．

既往歴：安産で外傷の既往をみない．

現病歴：約3カ月来右睾丸部が急激に腫大してきたのに両親が気づいた．某医を受診し，睾丸腫瘍を指摘され，当科に紹介され来院した．疼痛，発熱，血尿などは認めていない．

現症：体格中等，栄養良好．表在性リンパ節は触知しない．胸部聴打診上異常は認められず．腹部も触診上異常は認められない．

局所所見：陰茎，左睾丸異常を認めない．右睾丸小鶏卵大で硬く，球形，表面平滑．

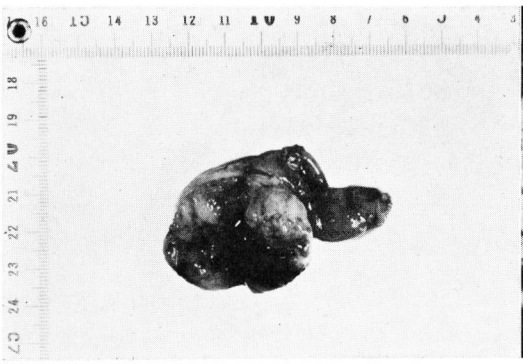

Fig. 1 Testicular tumor in a 12-month-old boy (Case 1).

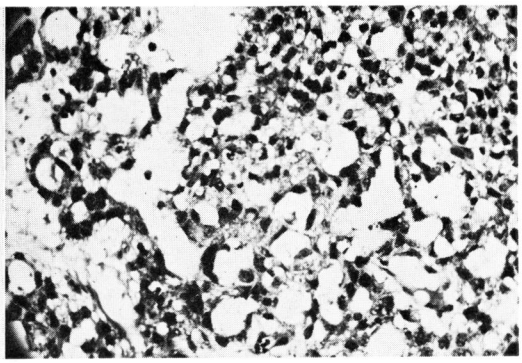

Fig. 2 Photomicrograph of embryonal carcinoma (Case 1).

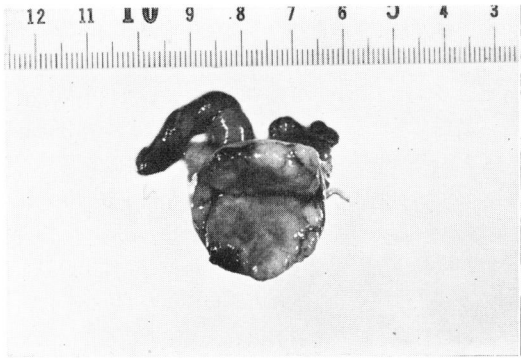

Fig. 3 Testicular tumor in a 2-year and 10-month-old boy (Case 2).

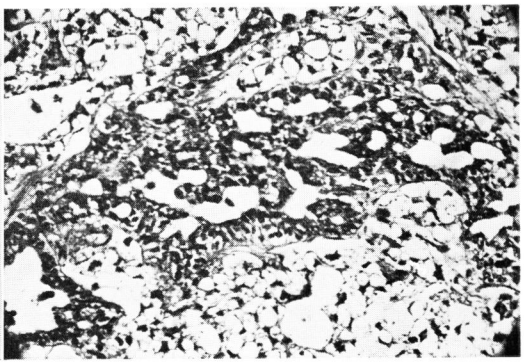

Fig. 4 Photomicrograph of embryonal carcinoma (Case 2).

Fig. 5 Testicular tumor in a 10-month-old boy (Case 3).

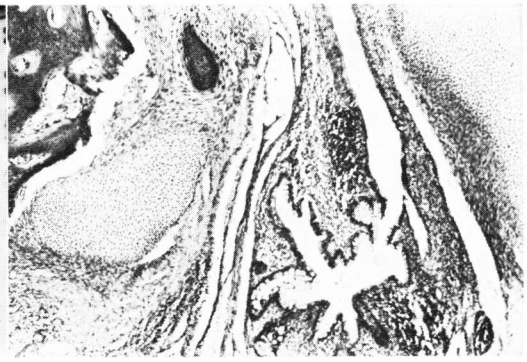

Fig. 6 Photomicrograph of teratoma (Case 3).

検査成績：赤血球 453×10^4，白血球8,800，血色素ザーリ71%．尿所見著変を認めず．胸部レ線写真，EKG に異常を認めない．

臨床診断：右睾丸腫瘍

手術所見：1968年4月9日．笑気，フローセンによる気管内挿管全身麻酔下に症例1，2に準じて，右陰嚢上方に約 5 cm の皮膚切開を入れ，高位除睾術を施行した．精索の肥厚はなかった．反応性の陰嚢水腫を合併していた．

摘出標本：大きさ 4×3×3 cm，重さ 18 g，球形，表面平滑で灰白色を呈し血管怒張が著明．硬度は軟骨様で硬．割面は灰白色の軟骨様の部分が大部分を占め，一部黄白色透明な液体を入れる嚢胞を認めた（Fig. 5）．

病理組織学的診断：良性奇形腫．標本には，外胚様性，内胚様性および中胚様性由来の種々の組織が認められる．分化した組織，各種の類器官構造がみられ，それらが無秩序に混在または配列している．また，標本には骨および軟骨が島状に存在し，一部には軟骨の骨形成像もみられる．気管または気管支を思わせる線毛円柱上皮が管腔または嚢胞を形成し，近くに軟骨および気管，気管支腺を伴っているのがみられる．一部の線毛円柱上皮は消化管の粘膜上皮あるいは角化した扁平上皮と部分的に混合配列して一つの管腔を形成している像もみられる．また角化した重層扁平上皮が嚢胞を形成し，周辺に毛嚢および皮脂腺が存在し嚢胞内には剥離した角質および毛髪の断片がみられる．また明らかな腸管形成がみられ，円柱上皮が管腔を形成し，杯細胞および Paneth 細胞が存在し，上皮下にはリンパ小節を思わせる像がみられ，周辺には平滑筋が認められる．中枢神経組織および脈絡叢，また交感神経節および末梢神経も認められる．脂肪組織も一部に存在し，結合組織がいたる所に介在している．標本では，未分化な組織，胎児性成分の混在は認められない（Fig. 6）．

術後経過：経過良好で術後7日目に退院．約8カ月後再発の徴なく健在である．

統計的観察ならびに考按

Dean and Dean, Jr. (1963) によると，睾丸腫瘍は男女全癌の0.5%，男子全腫瘍の1.1%，Pack and LeFevre によると全泌尿性器腫瘍の3.39%とされる．大田黒（1958）によると泌尿器科男子外来患者の0.12%，佐々木(1964)，赤坂（1965）によるとそれぞれ0.26%，0.25%に当る．幼児および70才以上の高令者にもみられるが，一般には，20才，30才代の青壮年期のものに最も多いとされている．

小児例の全睾丸腫瘍中占める割合は，Gilbert (1942) が文献上集録した膨大な睾丸腫瘍5,500例中15才以下はわずかに131例（2.4%）と報告し，その他の諸家の報告をみても欧米ではだいたい2～5%ときわめて低率である．これに比較して本邦においては，大田黒（1958），赤坂（1965）の16%から上村（1964），辻（1968）の30%弱など欧米の報告にくらべて頻度が高い（Table 1）．また Allen (1961) によると欧米

Table 1　全睾丸腫瘍中小児例の頻度（本邦）

報告者	総数	小児例	百分率
大田黒（1958）	50	8	16.0%
上村（1964）	292	89	30.5%
赤坂（1965）	464	74	15.9%
辻（1968）	30	10	33.3%

における小児睾丸腫瘍は自験例を加え 496 例とされるが，本邦においては南（1964）によると1962年までに 263 例となっており，これに1963年以降1968年6月までに文献より著者が集めた82例と自験例3例を加えると本邦小児睾丸腫瘍の報告は総数 348 例となり，症例数もかなり多いように思われる．小児悪性腫瘍中における頻度について Rusche (1952) は第7位とし，田村（1964）は15.0%に当るとしている．

年令については，古く Julien (1925) は 137 例の幼小児例においてその半数以上が4才以下にみられたといい，Rusche (1952) は75%が2才以下であったと述べている．Bormel (1961) の14才以下の小児睾丸腫瘍文献集録例43例についてみるとその76.8%が3才以下である．本邦症例では南（1964）の場合も 243 例中大部分は3才以下で 188 例，77.4%となっている．著者の検討でも年令の明らかな84例中3才以下が85.7%とその大多数を占めた（Table 2）．以上のごとく小児睾丸腫瘍の大部分は3才以下の幼小児にみられるようである．南の報告（1964）にくらべ，3才以下の本症の比率はふえているが，これは小出来（1965），矢野（1966）らも述べているごとく，好発年令が幼若になったと

Table 2　年令別頻度（本邦）

報告者＼年令	0～	1	2	3	4	5	6	7	8～9	10～11	12～13	14～15	計
南（1964）～1962	48	77	41	22	10	12	11	3	5	7		7	243例
	77.4%												
著者（1968）1963～1968.6	20	22	17	13		2	2			3	1	4	84例
	85.7%												

いうより，より早期に診断手術されるようになったことを意味すると思われる．

睾丸腫瘍の組織学的分類はその histogenesis に不明な点が多く種々であるが，Dixon and Moore (1952)，大田黒（1958）の分類に従っている人が多い．現在のところ一般に germinal tumor と non-germinal tumor に大別され，前者が95%以上を占めるとされる．Dixon and Moore (1952) は，seminoma, embryonal carcinoma, teratoma, choriocarcinoma を germinal tumor の基本型としているが，かれらの分類にみるごとく混合型も多い．これは germ cell origin の異常発育が seminoma に，あるいは embryonal carcinoma から trophoblastic, somatic に進展して各型腫瘍が起こると考えられている．小児睾丸腫瘍では Abell (1963), Houser (1965) らによると germinal tumor がおのおの73.5%，60.7%とされるが，本邦症例では南（1964）によると少なくとも germinal tumor が94.6%と大多数を占めている．著者の85例についても91.8%とその大部分が germinal tumor であり，本邦では non-germinal tumor はきわめて少ない．また小児においては各型腫瘍の発生頻度が一般成人の場合と異なり本邦症例では embryonal carcinoma, teratoma が代表的で多数を占めるのが特徴である．南（1964）の1962年までの本邦症例では組織像の明らかな243例中 embryonal carcinoma が137例，56.4%と最も多く過半数を占め，次いで teratoma 64例，26.3%となっている．著者の集めた症例でも，前者55.3%，後者31.8%となりほぼ同様である．欧米では Julien (1925) 137例中32例が teratoma，他の105例は mixed tumor, Gilbert(1942) 131例中89例が teratoma，残りの42例 dermoid cyst, Allen (1961) 496例中わずかに33例がembryonal carcinoma, Abell (1963) 34例中14例 embryonal carcinoma，10例が teratoma, Houser (1965) 221例中58例 embryonal carcinoma, orchioblastoma 45例，interstitial cell tumor 40例，gonadal stromal tumor 21例，teratoma 30例と報告者によりその頻度は異なっており，本邦症例にみられるごとき傾向はないようである．seminoma については欧米では小児においてはきわめてまれとされている．Phelan (1957) は文献上集録された464例の小児睾丸腫瘍中，seminoma と報告された症例はわずか4例であったが，そのいずれも組織所見の詳細な記載を欠き，組織写真もなく seminoma と認めることに疑問があると述べている．ただ Collins (1962) の報告した6才男子の "a variant of a seminoma" の1例があるのみのようである．一方，本邦では seminoma と記載されている症例の報告は多く，現在まで24例を数える．南の報告に比し，著者の統計では seminoma, mixed tumor の割合は少なく sarcoma がふえている．またその他の項に入れたがまれなものとして，時実（1965）の報告した interstitial cell tumor の1例があった（Table 3）．

罹患側については南（1964）の報告をみると左右に大差ないが，片側性がほとんどで，両側性（同時に発生した例あるいは左右相ついで起こった例）は2.5%と少ない．著者の統計ではこれと異なり，記載の明らかな77例中左側が47例，61.0%を占め，右側は26例，33.8%と少なかった．両側性が4例，5.2%にみられた．

症状は特徴的なものはないが，一般に睾丸部の無痛性腫大ないし硬結である．著者の検討例

Table 3　小児睾丸腫瘍の種類（本邦）

種類＼報告者	南（1964）	～1962	著者(1968)	1963～1968.6
胎児性癌および腺癌	137	56.4%	47	55.3%
成熟奇形腫およびこれに準ずるもの	24	26.3%	18	31.8%
単に奇形腫として報告されたもの	38		6	
奇形癌として報告されたもの	2		2	
未熟奇形腫として報告されたもの			1	
セミノーム	21	8.6%	3	3.5%
肉腫	6	2.4%	6	7.0%
混合腫瘍	8	3.3%	1	1.2%
その他	7	2.8%	1	1.2%
計	243例	100 %	85例	100 %

では50例中49例が上記症状であり，有痛性は1例もみられず南の報告と同様である．しかし，小出来（1964）は睾丸の腫大を主訴とした100例中5例に有痛性を認め必ずしも無痛性でないことを強調している．Rusche（1952）も12例の小児睾丸腫瘍中診断時広範な転移を伴っていた2例が睾丸の疼痛を訴えたと報告している．また Ravich（1966）は腫瘍は hydrocele を15%から20%に合併していると述べ，透光性のゆえに腫瘍を見のがすことがないよういましめている．

睾丸腫瘍は，一般に悪性度がつよく早期にリンパ節転移をきたすので，治療は早く診断して直ちに除睾術，根治術をなすことが原則であり，必要により放射線照射ないしchemotherapyを併用する．とくに小児例については，Rusche（1952），Doyle（1955），Allen（1961），Ravich（1966）らは最も大切なことは早期診断と早期除睾術で術前照射は手術時期を遅らせ，また転移を早める例もあると述べている．後腹膜リンパ節郭清は，幼少児では手術侵襲が大きく，放射線照射療法には tumor 自体の感受性の相違あるいは対象が幼小児であるという点で種々の問題がある．chemotherapy も副作用に留意し，投与量にはじゅうぶんな注意がなされねばならない．南（1964）以降，著者の集めた症例についてみると Table 4 のごとく記載のあった75例中除睾術のみが34例で45.3%と最も多い．次いで放射線照射併用が25例，33.3%となっている．リンパ腺郭清が施行されたのは5例のみ6.6%で，うち1例は放射線照射も同時に併用されている．その他除睾術に chemotherapy 併用6例，8.0%，睾丸部分切除，手術せず放射線照射のみ各2例，2.7%，除睾術＋放射線照射＋chemotherapy 1例，1.3%となっていた．南の報告にくらべると除睾術のみ施行症例が減少し，除睾術あるいは根治手術に放射線照射ないし chemotherapy 併用例がふえている．

睾丸腫瘍の予後は一般に腫瘍の種類によるとされている．embryonal carcinoma は小児睾丸腫瘍中最も悪性度がたかく予後不良とされ，Rusche（1952）は3例中1例5年後健在，他の2例は1年以内死亡，Gross（1953）は7例中3例3年以上健在，1例1年後健在，残り3例は1年以内死亡，Phelan（1957）は4例で全例2年以内死亡，Abell（1963）は14例のうち予後の明らかなのは12例で5例が最短4年以上最高23年まで健在，残りの7例は全例転移のため1年以内死亡と報告している．本邦の辻(1968)によると7例中5例3年6ヵ月以上健在，1例2年6ヵ月健在で死亡はわずか1例であり，これは他の諸家の成績に比し非常によい．また Houser（1965）は54例中28例が5年生存で2才未満29例中21例，72.4%，2才以上では25例中7例，28%で2才未満が予後が良好であったと述べている．一方 Magner（1956），Teoh（1960）らは比較的良性で予後の良好な幼児胎児性癌の一特異型をあげ adenocarcinoma with clear cell あるいは orchioblastoma なる名称でとくに区別しているが，Magner は7例を報告しそ

Table 4

	報告者	報告年度	年令	罹患側	組織診断	症状発現より来院までの期間	治療	備考
1	荒木	1963	50日	左	成熟奇形腫	2週	除睾術	大きさ 5.0×3.5×3.0cm
2	高橋	〃	2才6月	右	胎児性癌	2カ月	除睾術	大きさ 4.0×2.8×2.7cm, 12g, 術後7カ月経過良好
3	佐々木	〃	1才6月	右	胎児性癌		除睾術	摘出睾丸 6.0g，腫瘍は睾丸尾部に位置し，比較的境界明瞭で大豆大
4	乗松・ほか	〃	3才7月	右	乳嚢状腺癌	7カ月	除睾術	大人の手拳大，140g，術後1年4カ月目死亡，剖検で肺(両側)，右胸部，リンパ節(肺門部，気管分岐部，食道周囲)転移(＋)
5	木村・ほか	〃	幼児	両側	肉腫			同時両側発生
6	津崎・ほか	〃	2才7月	左	胎児性癌	半年	除睾術＋^{60}Co 照射	大きさ 8.0×5.5×2.5cm，70g，術後158日目死亡
7	桜根・ほか	〃	9月	左	胎児性癌＋セミノーム		除睾術＋X線照射	大きさ鶏卵大
8	横溝	〃	10才	左	成熟奇形腫	5カ月	除睾術	大きさ 3.5×3.0×2cm，13g，術後胸部転移なく健康
9	森永・ほか	〃	6才	左	成熟奇形腫			大きさ鶯卵大
10	神定	〃	1才3月	左	成熟奇形腫		除睾術	大きさ 8×5×3cm，59g
11	林・ほか	〃	14才	両側	淋巴肉腫(小円形細胞型)		両側除睾術	同時両側発生，全身に波及し死亡
12	片見	〃	2才	右	胎児性癌			
13	小野・ほか	〃	1才6月	左	胎児性癌	3カ月	除睾術	大きさくるみ大，17g．術後122日特別な所見見られず，約6カ月前左鼠径部停留睾丸固定術をうけている．
14	吉川・ほか	1964	14才	右	類皮様嚢腫	2カ月	睾丸部分切除	退院後3週間目来院せるも特に異常を認めず．
15	同上	〃	10月	左	成熟奇形腫	2カ月	除睾術＋レ線深部照射	大きさ 3.2×3.0×2.7cm，20g，退院後1カ月胸部レ線，腹部・鼠径部などに異常を認めず．
16	梶谷・ほか	〃	3才10月		胎児性癌		除睾術＋^{60}Co 照射	術後生存している．
17	同上	〃	9月		胎児性癌		除睾術＋^{60}Co 照射	術後生存している．
18	同上	〃	10月		胎児性癌		除睾術＋^{60}Co 照射	術後生存している．
19	渡辺・ほか	〃	6才	左	睾部横紋筋肉腫	1カ月	除睾術＋X線深部照射 1,500γ，局所照射 1,000γ	大きさ 5.5×4.0×4.0cm，57g，4カ月後死亡，剖検左腎前面後腹膜，左尿管，腸骨動脈交叉部に転移腫瘤(＋)
20	志賀	〃	6月	左	胎児性腺癌		除睾術	大きさ 3.3×2.5×2.1cm，8g
21	佐々木・ほか	〃	3才2月	両側	類皮様嚢腫	約6日	楔状切除(左)，除睾術(右)	1才9月のとき右除睾術(リンパ腫)，右除睾術後1年4カ月目左楔状切除，左睾丸上部にほぼあづき大の硬結

	報告者	報告年度	年令	罹患側	組織診断	症状発現より来院までの期間	治療	備考
22	佐々木・ほか	1964	14才	左	良性奇形腫	11～12年	除睾術	睾丸小鶏卵大，52g，睾丸中央部に 1×1cm やや膨隆した嚢胞状の部分2コ
23	同上	〃	1才5月	左	胎児性癌	2カ月	除睾術(他院)，試験開腹	他院にて除睾術後4カ月にして後腹膜腔転移約5カ月で死亡
24	同上	〃	1才5月	左	胎児性癌	2カ月	除睾術＋術後照射	
25	同上	〃	1才	左	奇形腫	2カ月	除睾術＋術後照射	
26	同上	〃	2才9月	左	奇形腫	2年9カ月	除睾術	
27	大堀・ほか	〃	9月	左	成熟奇形腫	2週	除睾術	大きさ 2.4×1.6×1.4cm，術後1年2カ月現在転移の徴候認められない.
28	畑	〃	2才4月	左	胎児性癌	10日	除睾術＋リンパ節郭清	リンパ節転移認められず，術後1カ月健在.
29	国島・ほか	〃	6月	左	奇形癌		除睾術	小鶏卵大.
30	阿部・ほか	〃	3才		胎児性癌			大きさ 2.0×1.7×1.3cm，6.1g
31	上村・ほか	〃	8月	右	未熟型奇形腫	2カ月	除睾術＋X線照射（陰嚢ならびに骨盤部）3,000γ	50g，術後90日再発の徴候はない.
32	川住	1965	2才	左	胎生期腺癌		除睾術＋MMC	鳩卵大.
33	松本・ほか	〃	1才6月	右	良性奇形腫	1年	除睾術	大きさ 4×4×5cm
34	時実・ほか	〃	11才	左	睾丸間質細胞腫		除睾術	大きさ胡豆大，15g.
35	中神・ほか	〃	3才	左	奇形腫		除睾術	
36	鍬塚・ほか	〃	1才4月	左	胎児性腺癌		除睾術	
37	島木・ほか	〃	3才	右	胎児性癌	1週	除睾術	大きさ 2.7×2.0×2.0cm，9g
38	同上	〃	2才7月	左	良性奇形腫	6カ月	除睾術	大きさ 2.0×1.2×1.0cm，3.4g
39	同上	〃	2才1月	右	良性奇形腫	1年10カ月	除睾術	大きさ 5.0×3.5×3.2m，26g
40	大北・ほか	〃	5才	両側	細網肉腫	4カ月	除睾術	某医で4月右除睾術，5月中旬左睾丸の腫脹とともに全身ところどころに紅斑，12月末死亡.
41	阿部・ほか	〃	11月	左	成熟奇形腫	2カ月	除睾術	大きさ 5.0×4.2×3.0cm，58g
42	小出来・ほか	〃	1才2月	右	胎児性癌	3カ月	除睾術＋EX 1,600mg	大きさ 4×3×2cm，術後10カ月肺転移様陰影消失.
43	高井・ほか	〃	3才	左	胎児性癌		除睾術	

	報告者	報告年度	年令	罹患側	組織診断	症状発現より来院までの期間	治療	備考
44	赤坂・ほか	1965	9月	右	胎児性癌	1/3カ月	除睾術＋^{60}Co 8,000γ	大きさ鶏卵大，19カ月生存.
45	同上	〃	5才	左	線維肉腫	5カ月	除睾術＋^{60}Co 6,000γ	大きさ拇指頭大，生存，現在 ^{60}Co 照射中.
46	渡辺・ほか	〃	3才	右	セミノーム	7週	除睾術＋放射線照射2,560γ	健在
47	同上	〃	2才	右	セミノーム		放射線照射 1,600γ	手術室で出血死.
48	同上	〃	1.1才	右	奇形癌	12週	放射線照射 5,900γ	手術せず4年後健在.
49	同上	〃	3才	左	胎児性癌	12週	除睾術＋放射線照射5,600γ	
50	同上	〃	1才	左	胎児性癌	12週	除睾術＋放射線照射3,950γ	2年健在
51	同上	〃	1.4才	右	胎児性癌	4週	除睾術＋放射線照射4,126γ	2年健在
52	同上	〃	3才	左	胎児性癌	7週	除睾術＋放射線照射4,200γ	3年健在
53	同上	〃	2才	左	胎児性癌	50週	除睾術＋放射線照射 100γ	放射線照射後5カ月で死亡.
54	同上	〃	1.8才	左	胎児性癌	4週	除睾術＋放射線照射1,960γ	10年健在
55	清水	〃	11月	右	胎生的腺癌	1カ月	除睾術＋リンパ節郭清＋レ線治療	術後1年経過良好，陰嚢水腫合併.
56	神崎・ほか	1966	2才	左	胎児性癌		除睾術	
57	三矢・ほか	〃	1才	左	胎児性癌		除睾術	
58	矢野・ほか	〃	5月	右	胎児性癌	5カ月	除睾術＋後腹膜リンパ節郭清	大きさ 5.0×4.0×1.8cm, 50g, 後腹膜リンパ節米粒大5コ摘出.
59	同上	〃	1才3月	右	胎児性癌	8カ月	除睾術＋EX	大きさ 8×5×5cm, 90g
60	入沢・ほか	〃	2才3月	左	成熟奇形腫	2年	除睾術＋後腹膜リンパ節郭清	大きさ 2.9×2.0×2.0cm, 20g後腹膜リンパ節腫脹認められず.
61	局	〃	3才	右	胎生期癌	3日	除睾術＋右鼠径部レ線照射3,000γ＋MMC 20mg	大きさ鶏卵大，3日前右睾丸部打撲その後腫大，退院後2カ月で下腹部腫瘤とウイルヒヨウリンパ節転移術後10カ月で死亡.
62	南後・ほか	1967	3才	左	横紋筋肉腫		除睾術	大きさ 12×7×4cm, 175g 睾丸固有鞘膜側壁板腫瘍，睾丸は未熟睾丸で著変変なく被膜で覆われる.
63	瀬野・ほか	〃	8月	左	セミノーム			
64	美川・ほか	〃	9月	左	胎児性癌	2カ月	除睾術＋EX 330mg	大きさ 3.5×2.5×2.0cm, 14g, 退院後健在.
65	小松・ほか	〃	2才	左	腺癌			

	報告者	報告年度	年令	罹患側	組織診断	症状発現より来院までの期間	治療	備考
66	飯田・ほか	1967	11月		胎児性癌			
67	浅井・ほか	〃	1才		胎児性癌			
68	同上	〃	12才		皮様嚢腫ないし奇形腫			
69	佐々木・ほか	1968	3才	右	胎児性癌	2週	除睾術	大きさ 2.0×1.6×1.5cm, 4.2g 術後2カ月再発の徴なし.
70	河合・ほか	〃	1才6月	左	奇形腫			右鼠径部停留睾丸.
71	白井	〃	1才7月	左	胎児性癌	2日	除睾術＋EX	大きさ 2.0×2.0×1.5cm, 6.4g 約1カ月後の胸部写真では転移像はない.
72	後藤・ほか	〃	2才		良性奇形腫		除睾術	術後5カ月健在.
73	安食	〃	6月	左	奇形腫		除睾術	大きさ 5.0×3.8×2.2cm, 34g
74	辻・ほか	〃	1才3月	右	胎児性癌	4日	除睾術＋放射線照射	大きさ くるみ大, 9年後健在, 2日前穿刺.
75	同上	〃	7月	左	胎児性癌	1.5カ月	除睾術＋X線照射 3,500γ	大きさ くるみ大, 8年8カ月後健在, 半月前穿刺.
76	同上	〃	11才	左	類皮様嚢腫	25日	除睾術＋放射線照射	大きさ豌豆大, 睾丸自体多小大, 7年10カ月健在.
77	同上	〃	2才4月	右	胎児性癌	1カ月	除睾術＋X線照射 5,250γ	大きさ 3.0×3.0×1.5cm, 25g, 6年3カ月健在, 1カ月前, 10日前穿刺.
78	同上	〃	1才9月	右	胎児性癌		除睾術＋X線照射 6,000γ	5年5カ月健在.
79	同上	〃	2才9月	左	胎児性癌	1週	除睾術	大きさ 4×3×3cm, 20g, 4年10カ月健在.
80	同上	〃	1才9月	右	胎児性癌	1年7カ月	除睾術＋^{60}Co 照射 1,000γ	大きさ 6.0×4.5×4.0cm, 88g, 術後5週入院死亡, 解剖：右腎茎, 右肺, 肝に転移.
81	同上	〃	11月	左	胎児性癌	9カ月	除睾術	大きさ手拳大(？), 2年6カ月健在.
82	同上	〃	14才	左	皮様嚢腫	5年	除睾術＋左後腹膜リンパ節郭清	大きさ手拳大 224g. 3カ月後健在, 1才時他側陰嚢水瘤穿刺.
83	斉藤・ほか	〃	1才	右	胎児性癌	1カ月	除睾術	大きさ 4×3×3cm, 15g, 10カ月後健在, 再発の徴候なし, 1週間前穿刺を受けている.
84	同上	〃	2才10月	左	胎児性癌	4～5日	除睾術＋EX 700mg	大きさ 2.5×1.5×1.3cm, 6g, 術後8カ月健在, 再発の徴はみられない.
85	同上	〃	10月	右	良性奇形腫	3カ月	除睾術	大きさ 4×3×3cm, 18g, 術後7カ月健在, 再発の徴なし, 陰嚢水腫合併.

のうち3例は6年以上生存，2例がそれぞれ1年4カ月，1年5カ月健在，残り2例が2年以内死亡としている．Houser (1965) によると221例中45例が orchioblastoma で記載の明らかな30例中19例，63.3%が生存し胎児性癌にくらべてその予後は良好であったと述べている．

teratoma は小児例では臨床病理的に良性とされ，Julien (1925) は32例中1例に転移がみられ，Rusche (1952) は8例中全例が生存し，とくに6例8年以上24年まで生存，残り2例もそれぞれ2年，4年生存，Mostofi (1952) は7例中全例健在 (follow-up 期間不明)，Gross (1953) は1例4年健在，Phelan (1957) は1例4年6カ月健在との報告があり，その予後は一般に良好である．辻 (1968) の3例では2例は3年6カ月以上健在である．Abell (1963) の報告では，10例全例除睾術後，follow-up 不能1例，3年後ジフテリーによる死亡1例をのぞき8例が健在，そのうち6例が4年以上30年まで健在，残り2例はそれぞれ2年6カ月，2カ月健在である．

その他予後を左右するものとして，症状発現から来院までの期間が重要な事項で，一般睾丸腫瘍で大田黒 (1958) によると3年間の観察で6カ月以内に来院したもの70%以上生存，6カ月以上のものは50%以下となっており，早期治療例ほど予後がよく．渡辺 (1965) も成人にくらべ小児の場合来院までの期間は短く，したがって stage 1 が多く予後もよいという結果を得ている．

stage は早期転移のみられる本症では当然来院までの期間と関係すると思われる．Teoh (1960) は放置期間が長いほど転移の機会は大きかったと述べている．

治療は手術療法が原則であるが，すでに述べたごとくほとんどが除睾術ないし除睾術に放射線照射併用療法を受けており，後腹膜リンパ節郭清は幼児では手術侵襲が大きくなされていない．辻 (1968) は自験例で予後の非常によかった理由として (10例中9例健在で7例はほぼ永久治癒) 早期診断治療をうけたこと，悪性腫瘍8例中6例が2才未満であったことが考えられるとし，また放射線治療を追加したことが予後向上にかなりの役割を演じたのではないかと述べている．著者の自験例は3例とも除睾術を施行，1例に chemotherapy を追加したが，術後それぞれ11カ月，8カ月，8カ月健在で現在経過観察中である．

結　　語

最近相ついで経験した小児睾丸腫瘍の3例を報告し，あわせて1963年以降1968年6月末までの本邦文献より本症例82例を集め，自験例を加えた85例について統計的観察を行ない若干の考察を行なった．

(恩師岡元健一郎教授，遠城寺宗知教授のご校閲を感謝する)

参 考 文 献

1) Dean, A. L. & Dean, A. L. Jr.: Urology edit. by Campbell, M. F. 2nd edit. Vol. 2, p. 1261, W. B. Saunders Co., Philadelphia, 1963.
2) Pack & Le Fevre: Quoted by Dean et al.
3) 大田黒：日泌尿会誌，**49**：297，1958.
4) 佐々木・安達：臨床皮泌，**18**：1342，1964.
5) 赤坂・今村・飯島・中西・丸山・菅・近藤・甲斐：日泌尿会誌，**56**：597，1965.
6) Gilbert: Quoted by Matassarin.
7) Kretschmer, H. L.: Amer. J. Surg., **76**: 99, 1948.
8) Melicow, M. M.: J. Urol., **73**: 547, 1955.
9) Fergusson, J. D.: Brit. J. Urol., **34**: 407, 1962.
10) Houser, R., Izant, R. Jr. & Presky, L.: Amer. J. Surg., **110**: 876, 1965.
11) 上村・中村：皮と泌，**27**：82，1965.
12) 辻・黒田・仲野谷：癌の臨床，**14**：337，1968.
13) Allen, B. Jr. & Skaist, L.: J. Urol., **86**: 795, 1961.
14) 南・三木・三木：日泌尿会誌，**55**：302，1964.
15) Rusche, C. & Calif, H.: J. Pediat., **40**: 192, 1952.
16) 田村・塙・前山・福間・佐藤：臨放，**9**：198，1964.
17) Julien: Quoted by Phelan et al.
18) Bormel, P. & Mays, H. B.: J. Urol., **86**: 119, 1961.

19) 小出来・平井・山崎・吉井：手術，**19**：915，1965.
20) 矢野・亀井・名護・斉藤・愛甲・野口：手術，**20**：1079，1966.
21) Dixon, F. J. & Moore, R. A.: Cancer, **6**: 427, 1953.
22) Abell, M. R. & Holtz, F.: Cancer, **16**: 965, 1963.
23) Phelan, J. T., Woolner, L. B. & Hayles, A. B.: Surg. Gyne. & Obst., **105**: 569, 1957.
24) Collins, J. D. & Schoenenberger. A. P.: J. Urol., **87**: 710, 1962.
25) 時実・竹内・水谷・紺屋：日泌尿会誌，**56**：240，1965.
26) Ravich, L., Lerman, P. H., Drabkin, J. W. & Noya, J.: J. Urol., **96**: 501, 1966.
27) Doyle, G. B.: Brit. J. Urol., **27**: 287, 1955.
28) Gross: Quoted by Phelan.
29) Magner, D., Campbell, J. S. & Wiglesworth, F. W.: Cancer, **9**: 165, 1956.
30) Teoh, T. B., Steward, J. K. & Willis, R. A.: J. Path. & Bact., **80**: 147, 1960.
31) Mostofi: Quoted by Phelan.
32) 渡辺・長野・安河内：日本医放会誌，**25**：1071，1965.
33) Matassarin, F. W.: J. Urol., **52**: 575, 1944.
34) 荒木：皮と泌，**25**：108，1963.
35) 高橋：臨床皮泌，**17**：239，1963.
36) 佐々木：東医大誌，**21**：145，1963.
37) 乗松・宇高・吉村・吉武・上野・権藤・松本：熊本医会誌，**37**：203，1963.
38) 大村・大北・大森・白神：皮と泌，**25**：294，1963.
39) 津崎・鈴木：日臨外，**24**：279，1963.
40) 桜根・三軒：日泌尿会誌，**54**：679，1963.
41) 横溝：日泌尿会誌，**54**：888，1963.
42) 森永・大江・西井・宍戸：日外会誌，**64**：726，1963.
43) 神定：日泌尿会誌，**54**：1044，1963.
44) 林・飯田：日泌尿会誌，**54**：914，1963.
45) 片見：医療，**17**：増刊99，1963.
46) 吉川・石井：臨床皮泌，**18**：203，1964.
47) 梶谷・比企：日臨外，**25**：44，1964.
48) 渡辺・山下・参木・大沢：臨床皮泌，**18**：397，1964.
49) 志賀：日泌尿会誌，**55**：506，1964.
50) 大堀・神崎・後藤：泌尿紀要，**10**：913，1964.
51) 畑：日泌尿会誌，**55**：770，1964.
52) 国島・園田：日泌尿会誌，**55**：1248，1964.
53) 阿部・疋田・日泌尿会誌，**55**：1250，1964.
54) 松本・金原：日泌尿会誌，**56**：112，1965.
55) 清水：皮と泌，**27**：160，1965.
56) 中神・中嶋・宮里：日泌尿会誌，**56**：243，1965.
57) 鍬塚：日泌尿会誌，**56**：787，1965.
58) 川住：日泌尿会誌，**56**：887，1965.
59) 高井・高橋：日外会誌，**66**：243，1965.
60) 島木・美川・浜屋：日泌尿会誌，**56**：1264，1965.
61) 大北：日泌尿会誌，**56**：1265，1965.
62) 阿部・田宮：日泌尿会誌，**56**：1258，1965.
63) 入沢・白井・松下・加賀山・一条：臨床皮泌，**20**：765，1966.
64) 局：皮と泌，**28**：904，1966.
65) 神崎・後藤：日泌尿会誌，**57**：1140，1966.
66) 三矢・早川：日泌尿会誌，**57**：1258，1966.
67) 小松・鈴木・宇野：日泌尿会誌，**58**：439，1967.
68) 瀬野・大和：日泌尿会誌，**58**：445，1967.
69) 南後・亀田：日泌尿会誌，**58**：670，1967.
70) 美川・白井：日泌尿会誌，**58**：672，1967.
71) 飯田：皮と泌，**29**：697，1967.
72) 浅井・深津・吉田：日泌尿会誌，**58**：1092，1967.
73) 佐々木・本間・水戸部：日泌尿会誌，**59**：79，1968.
74) 河合・森田：日泌尿会誌，**59**：85，1968.
75) 白井：日泌尿会誌，**59**：174，1968.
76) 後藤・篠田：日泌尿会誌，**59**：236，1968.
77) 安食：日泌尿会誌，**59**：238，1968.
78) 小野・伏見・草野：信州医誌，**12**：660，1963.

（1969年1月11日受付）