

Title	大動脈撮影および選択的腎動脈撮影による腎障害について
Author(s)	岡部, 達士郎; 久世, 益治
Citation	泌尿器科紀要 (1969), 15(4): 248-253
Issue Date	1969-04
URL	<a href="http://hdl.handle.net/2433/119990">http://hdl.handle.net/2433/119990</a>
Right	
Type	Departmental Bulletin Paper
Textversion	publisher

## 大動脈撮影および選択的腎動脈撮影による 腎障害について

京都市立病院 泌尿器科 (部長: 久世益治博士)

岡 部 達 士 郎  
久 世 益 治

### ON RENAL DAMAGE AFTER AORTOGRAPHY AND SELECTIVE RENAL ANGIOGRAPHY

Tatsushirō OKABE and Masuji KUZE

*From the Department of Urology, Kyoto Municipal Hospital, Kyoto, Japan  
(Chief: Dr. M. Kuze, M. D.)*

In the Urological Department of Kyoto Municipal Hospital, aortography or selective renal arteriography was performed in thirty-six patients, and five showed abnormally elevated BUN after the examination which returned to normal in two weeks. A survey of these cases disclosed that they had had BUN higher than normal even before arteriography.

No patients with normal renal function showed high BUN after the examination. Nephrotoxicity of any particular contrast dye could not be suggested. Clinically, in the cases of impaired renal function, aortography or selective renal arteriography tends to cause azotemia; therefore, operation on these patients immediately after the examination should be considered with this fact in mind.

#### はじめに

大動脈撮影法および選択的腎動脈撮影法は、泌尿器科領域において、欠くべからざる検査法の一つで、京都市立病院泌尿器科では、1967年11月より1968年11月までの1年間に、36症例に施行された。そのうち5例は、検査後BUN値が異常に上昇し、2例において高窒素血症をきたした経験を有しているため、これらの症例について報告する。

なお、当科では、大動脈撮影および腎動脈撮影を原則として以下の要領で行なっている。簡単に要点のみのべると、まず、検査前1時間前アタラックスP 25mg筋注、Seldinger's techniqueにて大腿動脈より、guide wire使用のうへ KIFA Ödman-Ledin の green catheter を、X線テレビにて透視しながら、第1腰椎の上端まで挿入し、試験的に造影剤 2~3 ml を注入し

て catheter の先端が、大動脈内にあることを確かめたのち、造影剤(原液のまま) 30~40 ml を injector (自動注入器) にて 6~7kg/cm<sup>2</sup> の圧力で注入する。これで腎動脈の数、位置、aberrant vessel の有無などを調べたのち、ふたたび guide wire 使用のうへ KIFA の green catheter を腎動脈撮影用に、術者の好みに合わせて先端を曲げたものと取り換え、腎動脈内に挿入し、造影剤を2~3倍に希釈したものを2~3ml 注入してテストを行ない、づぎに Table 1 に示すごとき濃度の造影剤 3~15 ml、平均 8 ml を注入して腎動脈撮影を行なっている。検査終了後 catheter をとおして 100ml~300ml の生理的食塩水を流している。\*

\* 撮影時間および撮影条件は症例により異なるが、高速連続撮影用のフィルムチェンジャーおよび同時二方向撮影装置(ステレオ撮影)と連動せしめて撮影している。

## 症 例

当科で行なった36症例はすべて種々の泌尿器科的疾患を有するもので内訳は男子26例女子10例、年令的には19才以下が3例、20才台が12例、30才台が5例、40才台が4例、50才台が5例、60才台以上が7例であった。

検査後 BUN 値の上昇をきたした5例のみについて詳記する (Table 1)。

## 症例 1

72才男子。無症候性血尿を主訴として、1967年11月5日入院。IVPにて右無機能腎。右側腹部に巨大な腫瘤を触知。赤血球数  $326 \times 10^4$ 、総蛋白量 5.8g/dl、肉眼的血尿を認めるほか諸検査成績に異常なし。1967年11月20日大動脈撮影および選択的右腎動脈撮影を行なう (Fig. 1)。大動脈撮影には、76%ウログラフィン30ml、右腎動脈撮影には50%ウロビゾン 12mlを使用。検査前 BUN 値 17mg/dl であったが、検査後7日目 23mg/dl となり、12日目 17mg/dl となった。Grawitz tumor と診断したが、手術不能で保存的療法を行なっている。

## 症例 2

28才、男子。強い膀胱症状を主訴とし、両腎結核、膀胱結核の診断のもとに、1967年11月22日入院。IVPにて右無機能腎、左腎は排泄良好であるが、腎杯の破壊著明。膀胱鏡検査にて潰瘍を認め、容量 50ml 以下、BUN 値 17mg/dl、クレアチニン・クリアランス 70.2 l/day。その他の諸検査成績に異常なし。1967年11月30日、同時選択的両腎動脈撮影を行なう (Fig. 2)。左右大腿動脈よりカテーテルを2本挿入し、Y-pieceにて連結して、45%コンレイ 17ml を左右同時に注入。さらに左腎動脈のみ50%ウロビゾン 10ml を注入して撮影した。検査前 BUN 値 17mg/dl、クレアチニン値 1.6mg/dl であったが、検査後4日目に BUN 値 23mg/dl、クレアチニン値 2.0mg/dl、5日目 BUN 値 47mg/dl、クレアチニン値 3.5mg/dl、9日目 BUN 値 78mg/dl、クレアチニン値 3.3mg/dl、13日目 BUN 値 68mg/dl、クレアチニン値 2.3mg/dl、20日目 BUN 値 15mg/dl となった。1967年12月4日 bilateral ureteroileocystostomy を行ない、経過良好で現在抗結核剤投与中である。

## 症例 3

43才、女子。子宮癌のため子宮全摘出術、コバルト照射を受けたあと、排尿困難、血尿を主訴として、1968年2月3日入院。IVPにて両側水腎症高度で尿路感染あり。赤血球数  $403 \times 10^4$ 、BUN 98mg/dl。その他の諸検査成績に異常なし。1968年2月8日大動脈撮

影、選択的左右腎動脈撮影を行なう (Fig. 3, 4)。大動脈撮影にはアンギオ・コンレイ 35ml、左右腎動脈撮影にはそれぞれ45%コンレイ 12ml ずつ注入。検査後7日目 BUN 値 10mg/dl であったが、14日目 26mg/dl と上昇し、25日目 9mg/dl となった。この症例は14日目に上昇しているが、週一度の BUN 値の測定によって発見されたものであるので9日目ごろから上昇はじめていたか否かは判然としない。

## 症例 4

54才、女子。左側腹部痛を主訴として、左腎結石の診断で、1968年3月15日入院。IVPにて両腎とも排泄悪く、左腎部に結石様の陰影あり。赤血球数  $402 \times 10^4$ 、BUN 値 33mg/dl、クレアチニン値 21mg/dl、クレアチニン・クリアランス 28.8 l/day、膿尿が認められるが、その他の諸検査成績に異常なし。1968年3月21日選択的左右腎動脈撮影を行なう (Fig. 5, 6)。左右とも50%ウロビゾン 8ml ずつ注入。検査後1日目 BUN 値 60mg/dl、5日目 78mg/dl、9日目 75mg/dl、12日目 84mg/dl、13日目 30mg/dl、15日目 18mg/dl となった。1968年4月10日、左腎摘出後尿毒症となり、人工腎による血液透析を行なうも、術後19日目に死亡した。摘出腎はX線写真で shadow negative な泥状の結石が充満しており、腎組織検査では腎盂腎炎であった。

## 症例 5

68才、女子。左側腹部腫瘤を主訴とし、1968年6月24日入院。IVPで左無機能腎、赤血球数  $390 \times 10^4$ 、BUN 値 20mg/dl、クレアチニン・クリアランス 44 l/day。肉眼的血尿を認める。その他の諸検査成績に異常なし。1968年6月27日大動脈撮影、選択的左腎動脈撮影を行なう。大動脈撮影にはコンレイ 400 を 35ml、左腎動脈撮影にはコンレイ 400 を 13ml 注入した。検査後2日目 BUN 値 32mg/dl、5日目 BUN 値 24 l/dl となった。左 Grawitz tumor の診断のもとに、1968年7月23日左腎摘出術を行なった。

以上5症例をまとめて Table 1 に示す。これからわかるとおり、全例において、BUN 値は検査前から正常より高く、両腎ともに障害がある。また検査後1日目より BUN 値は上昇し始め、7~10日で最高に達し15日目位にもとに復している。変化が現われるのは BUN 値、クレアチニン値で、血清電解質の異常は伴っていない。また全例とも選択的腎動脈撮影を行なっており、大動脈撮影のみを行なった他の症例では異常を認めぬところから、腎動脈撮影が危険であるかの感じがあるが、症例1および5は、もともと全く働いていない腎の動脈撮影を行なったのであり、検査後

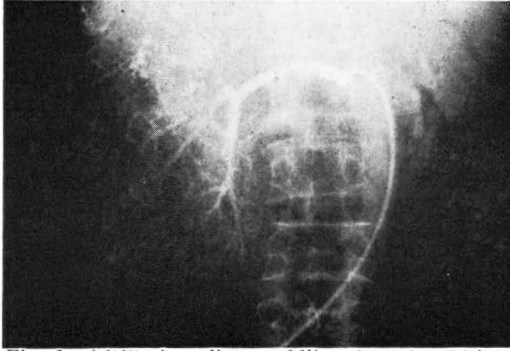


Fig. 1 (症例1) pooling, puddlingがみられ、巨大な腫瘍があり、Grawitz tumor の所見である。

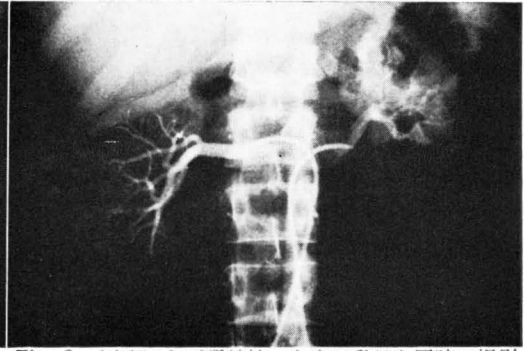


Fig. 2 (症例2) 両腎結核。左右腎動脈を同時に撮影したもので、右は主に上半部、左は全体に、細小血管の欠如をみる。

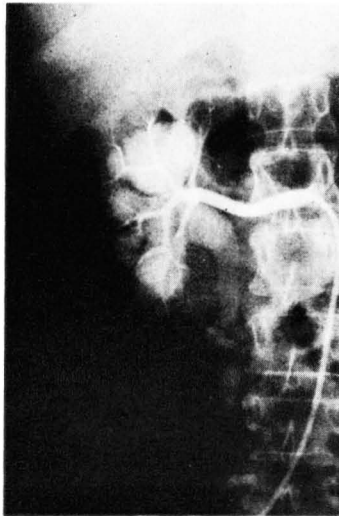


Fig. 3

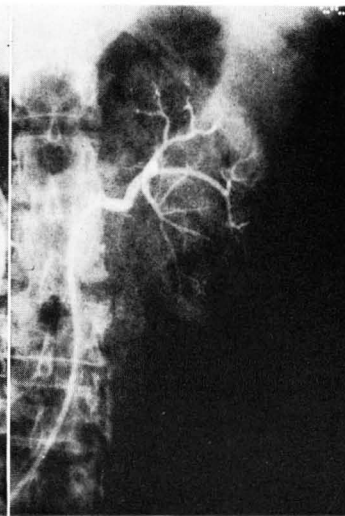


Fig. 4

(症例3) 子宮全摘後水腎症。大動脈撮影の造影剤が右腎は排泄しているが、左は全く排泄が見られない。intrarenal arterial tree の displacement が見られるが、左腎で強く、parenchyma も薄い。

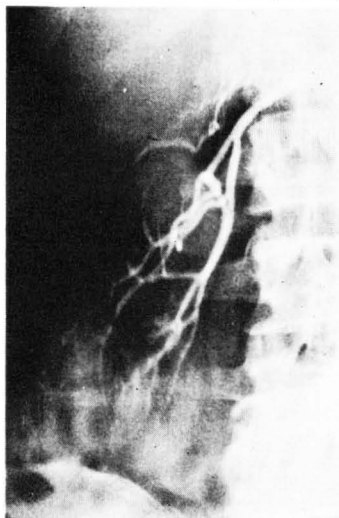


Fig. 5

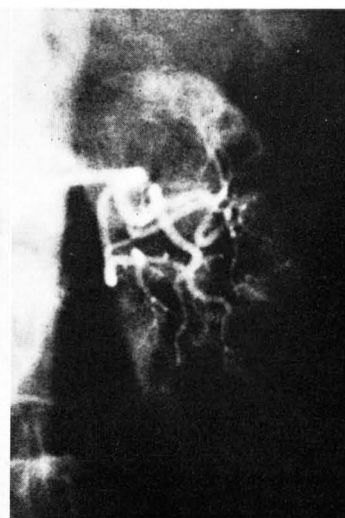


Fig. 6

(症例4) 左腎結石症。両側腎盂腎炎。左腎は右腎に比べて小さく、実質も薄い。

Table 1 腎動脈撮影後 BUN の上昇を認めた症例

症例	年齢, 性	診断名	造影剤および使用(合計)量	検査前						検査後							
				BUN mg/dl	クレアチニン mg/dl	クレアチニンクリアランス l/day	Na mEq/l	K mEq/l	Ca mEq/l	Cl mEq/l	検査後 日数	BUN mg/dl	クレアチニン mg/dl	Na mEq/l	K mEq/l	Ca mEq/l	Cl mEq/l
1	72才, ♂	右腎腫瘍	A : 76%ウログラフィン 30ml 右 SRA : 50%ウロビゾン 12ml	17	1.0	46.6	135	4.9	4.4	104	7 12	23 17	1.3 1.2			5.3 4.8	108
2	28才, ♂	両腎結核 膀胱結核	右 SRA } 45%コンレイ 17ml 左 SRA } 左 SRA : 50%ウロビゾン 10ml	17	1.6	70.2	136	3.9	5.2	98	4 5 8 9 13 14 20	23 47 72 78 68 28 15	2.0 3.5 5.1 3.3 2.3	129 130 129 131 129	4.4 4.0 3.6 3.4 3.3	4.7 4.8 4.7 4.4 4.3	98 100 97 97 96
3	43才, ♀	子宮癌根治手術後 両側水腎症	A : アンギオコンレイ 35ml 右 SRA : 45%コンレイ 12ml 左 SRA : 45%コンレイ 12ml	18	1.5	4.4	131	4.4	5.2	103	7 14 25	10 26 9		141 136 145	4.2 4.7 4.3	5.1 4.9 5.6	103 100 106
4	54才, ♀	左腎結石症 両腎盂腎炎	右 SRA : 50%ウロビゾン 8ml 左 SRA : 50%ウロビゾン 8ml	38	2.1	28.8	140	4.0	5.3	110	1 5 7 9 12 13 15	60 78 81 75 84 30 18		136 140 139 140 141	4.8 5.1 4.4 4.2 4.0	5.3 5.1 5.6 5.0 5.0	97 101 106 105 106
5	68才, ♀	左腎腫瘍	A : コンレイ400 35ml 左 SRA : コンレイ400 13ml	20	1.6						2 5	32 24		141	3.9	5.1	108

注 : A : aortography SRA : selective renal angiography

BUN 値が上昇したのは、大動脈撮影のためと考えられる。また造影剤の種類による優劣に関しては、特に腎毒性が強いと考えられるものではなく、撮影効果からみても、現在広く使用されているもの間では甲乙がつけがたい。なおこの5症例とも高窒素血症に対しては特殊な治療を加えず、PVP 製剤、電解質補液、蛋白同化ホルモン剤の投与のみで旬日のうちに術前に復している。

## 考 按

大動脈撮影および選択的腎動脈撮影による腎障害には、造影剤の副作用によるものと、カテーテル挿入それ自体によるものとが考えられる。

初期の大動脈撮影による腎障害の報告例は、sodium acetrizoate (Urokon) によるものがほとんどであった。1957年の報告<sup>1,2)</sup>によると、大動脈撮影後強い腎障害をきたす率は0.1~1.0%とかなり高いが、造影剤が改良された今日では、もう少し頻度は低いと思われる。Deanら<sup>3)</sup>はイヌの腎動脈に大量の sodium acetrizoate (10mg/kg) を注入し、腎壊死をきたす実験をしており、Killenら<sup>4)</sup>は、methylglucamine diatrizoate (Urografin) でも程度の差こそあれ起こると報告しており、大動脈撮影時にカテーテルの先端が、腎動脈に入っていたりすると危険と考えており、また azotemic patient の場合は、IVP でも繰り返し行なったり、造影剤を大量注射すると腎障害が起こり、まして大動脈、腎動脈撮影では危険が倍加するという報告もある<sup>5,6)</sup>。

造影剤の腎毒性のメカニズムとしては、いろいろな考えがあるが、血液の浸透圧の変化がいちばんの原因と考えられる<sup>7,8,9)</sup>。浸透圧の変化により赤血球が凝集して局所的に閉塞を起こして hypoxemia となり、腎障害をきたす<sup>3,8)</sup>といわれており、dehydration があればさらに起こりやすい<sup>10,11,12)</sup>。造影剤に対する hypersensitivity によって腎障害が起こるとする説もあるが確証はない。いずれにしろ、腎の組織学的所見では acute tubular necrosis の形をとることはまちがいない。Garber ら<sup>9)</sup>は、大動脈撮影による腎障害を防ぐため、hypervolemia, high glucose levels が有効であると

いい、また Session らは低分子デキストランが有効であると報告しているが、低分子デキストランそのものによる腎障害もあり疑問である。

カテーテル挿入自体による腎障害に関しては、1965年 Leiter<sup>13)</sup> は腎動脈内にカテーテルを挿入すると同時に GFR, RPF, FF が低下することを認め、Edling<sup>14)</sup> はイヌを用いた実験で、カテーテル挿入によって embolus が生じ renal infarction をきたすことがあり、このことのほうが造影剤の質や量より重大であるといっている。

著者の BUN 値が上昇した5症例は、カテーテルの位置はよく、大量の造影剤を腎動脈に注入していない。しかし、いずれも検査前より BUN 値が高く、腎障害があり、また検査を当日の午後行なっており、朝食後は食物を摂取させぬため、dehydration があって腎障害をきたしやすい状態にあったのではないかと考えられる。

## 結 語

京都市立病院泌尿器科において、1967年11月より1年間に36例の大動脈撮影および選択的腎動脈撮影を行ない、そのうち5例において、検査後 BUN 値の異常上昇をみたが、2週間で回復した。これらの例はすべて検査前より BUN 値が正常より高く、腎機能障害のあるものばかりで、腎機能の正常者には1例の上昇もみられなかった。また現在広く使用されている造影剤で、特に腎障害が強いと考えられるものはなかった。臨床的にみた場合、腎機能低下例において大動脈撮影および選択的腎動脈撮影を行なったあと、高窒素血症をかなりの頻度できたすことを知り、撮影直後の手術的侵襲はその点を考慮に入れるべきである。

## 文 献

- 1) Crawford, E. S., Beall, A. C., Moyer, J. H. and De Bakey, M. E. : Complications of aortography. Surg. Gynec. & Obst., 104 : 129, 1957.
- 2) McAfee, J. G. : A survey of complications of abdominal aortography. Radiology,

- 68 : 825, 1957.
- 3) Dean, R. E., Andrew, J. H. and Read, R. C. : The red cell factor in renal damage from angiographic media ; perfusion studies of the in situ canine kidney with cellular and acellular perfusates. *J. A. M. A.*, **187** : 27, 1964.
  - 4) Killen, D. A. and Lance, E. M. : Experimental appraisal of the agents employed as angiocardigraphic and aortographic contrast media. II. Nephrotoxicity. *Surgery*, **47** : 260, 1960.
  - 5) Idbohrn, H. and Berg, N. : On tolerance of rabbit's kidney to contrast media in renal angiography : Roentgenologic and histologic investigation. *Acta radiol.*, **42** : 121, 1954.
  - 6) Idbohrn, H. : Tolerance to contrast media in renal angiography. *Acta radiol.*, **45** : 141, 1956.
  - 7) McCallister, B. D. and Kincaid, O. W. : Unilateral renal atrophy subsequent to renal arteriography. *Proc. Mayo Clin.*, **37** : 323, 1962.
  - 8) Garber, G. L. and Read, R. C. : Red cell factors in renal damage from hypertonic solutions. *Proc. Soc. Exp. Biol. Med.*, **107** : 165, 1961.
  - 9) Garber, G. L. and Read, R. C. : Protective effect of hypervolemia in cardioangiography. Notes on premedication with a new drug. *J. A. M. A.*, **180** : 376, 1962.
  - 10) Rhea, W. G., Jr., Killen, D. A. and Foster, J. H. : Renal recovery following contrast medium injury. *Surgery*, **57** : 53, 1965.
  - 11) Edling, N. P. and Helander, C. G. : On renal damage due to aortography and its prevention by renal tests ; with reports of five cases of severe renal damage. *Acta radiol.*, **47** : 473, 1957.
  - 12) Fred R. Stark and Jack W. Coburn : Renal failure following methylglucamine diatrizoate (Renografin) aortography : Report of a case with unilateral renal artery stenosis. *J. Urol.*, **96** : 848, 1966.
  - 13) Leiter : Effect of renal arterial catheterization on renal function in human, *J. Urol.*, **93** : 655, 1965.
  - 14) Edling, N. P., Helander, C. G., Persson, F., Asheim, A. : *Acta radiol.*, **51** : 161, 1959.

(1969年1月6日受付)