泌尿紀要15巻6号
1969年6月

非牽引性肉様膜外睾丸固定術（DeNetto術式）について

山口大学医学部泌尿器科学教室（主任：酒徳治三郎教授）
酒　徳　治　三　郎
桐　山　啻　夫
小　金　丸　恒　夫
広　中　　弘
京都大学医学部泌尿器科学教室（主任：加藤篤二教授）
小　松　洋　輔
岡　部　達　士　郎

DeNETTO'S ORCHIOPEXY : A PROCEDURE OF SCROTAL POUCH TECHNIQUE WITHOUT TRACTION

Jisaburō SAKATOKU, Tadao KIRIYAMA, Tsuneo KOGANEMARU and Hiroshi HIRONAKA

From the Department of Urology, Yamaguchi University School of Medicine (Chairman : Prof. J. Sakatoku, M. D.)

Yōsuke KOMATSU and Tatsushirō OKABE

From the Department of Urology, Faculty of Medicine, Kyoto University (Chairman : Prof. T. Katō, M. D.)

In 1964, DeNetto and Goldberg described an excellent procedure of orchiopexy. In their technique, the freed testis is located in a pouch created between the dartos fascia and the scrotal skin, and it is fixed without anchoring or traction sutures.

The method was performed in thirteen undescended testes with satisfactory result. Discussions were made on the technical cautions and rationalities of this procedure.

緒　　言

停留睾丸を手術的に陰嚢内の正常位置に固定する睾丸固定術には，古くから多くの術者によって各種の術式が考案されている．そのうちの代表的な術式は，陰嚢内に下降させた睾丸を大腿内側に固定，あるいは牽引するもので，わが国においてもこの方法が最も普及していると思われる．しかし，睾丸を周囲より十分に遊離したとき，精系に張力がかからなければ，術後の牽引は特に必要としないと考えられる．われわれは DeNetto & Goldberg[5] の記載した，非牽引性肉様膜外睾丸固定術を試みたところ，ほぼ満足すべき成績をえたのでその経験を述べ，あわせて本法に対する若干の検討を加えたい．

手　術　手　技

睾丸固定術の手技は，異常位置にある睾丸を精系とともに周囲から剥離する睾丸遊離法と，睾丸を正常の位置におく陰嚢内固定法の2段階に大別される．ここで述べる非牽引法では，特に睾丸遊離法をおろそかにしてはならない．

1．睾丸遊離法

患側の鼠径部に皮膚切開を加え，皮下組織，外腹斜

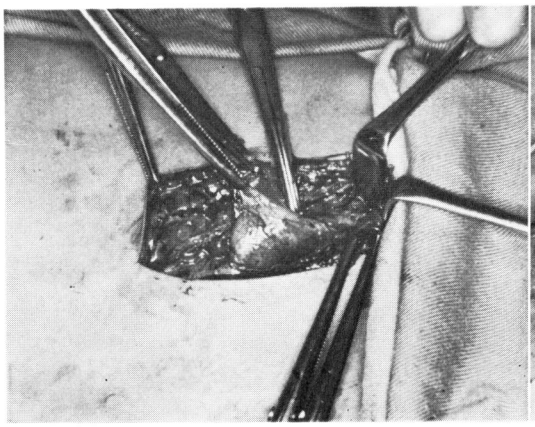

Fig. 1



Fig. 2

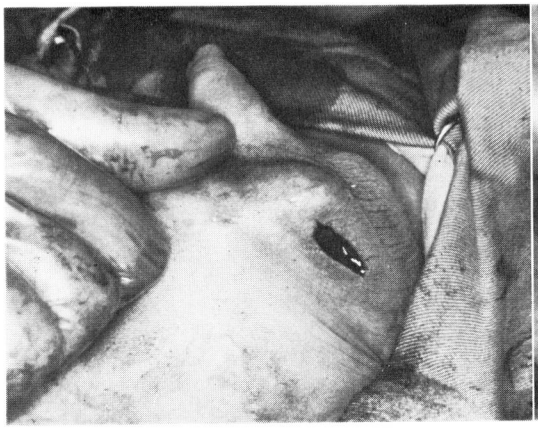

Fig. 3

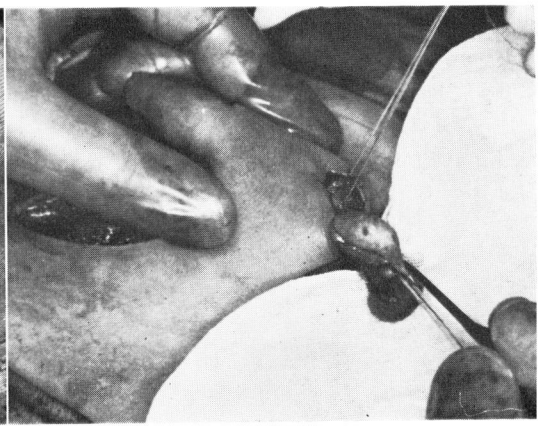

Fig. 4

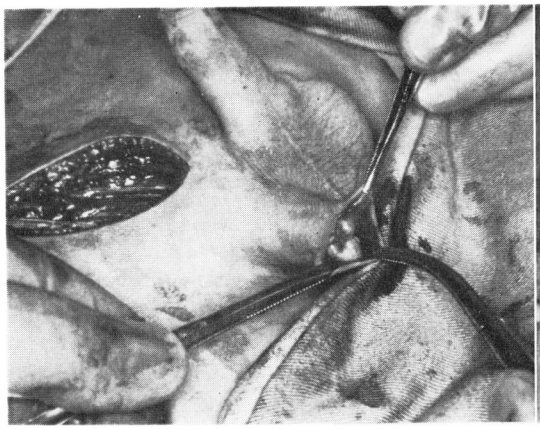

Fig. 5

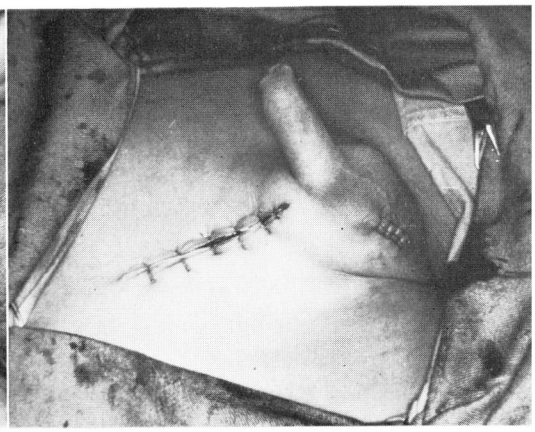

Fig. 6

筋膜および筋層を切開して鼠径管を開放する．ここで睾丸と精系血管，精管を確認し，これらを周囲組織から剥離して挙睾筋膜，睾丸導帯より遊離させる（Fig. 1）．この位置で睾丸が発見できないときには，切開線を上方に延長して後腹膜腔を精査する．鼠径管を開放する際には腹横筋膜を切開して，横走する深下腹動静脈を結紮切断することが肝要である．これによって，精系走行の生理的屈曲部が直線状となり，睾丸は張力を加えなくても容易に陰嚢に達するようになる（Fig. 2）．

腹膜鞘状突起は開存しているので，これを精系より剥離して切断し，たばこ縫合にて腹膜嚢を閉鎖する．精系に付着している鞘状突起を完全に除去すれば，精系の延長はさらに容易である．

2. 陰嚢内固定法

鼠径部切開創より，皮下を通じて陰嚢内に睾丸を収めるべきポケットを指頭で形成し，陰嚢底部に皮膚切開を加える（Fig. 3）．ついでこの切開縁から陰嚢皮膚と肉様膜の間を鈍的に剥離し，空間を形成する．皮膚切開線に一致させて肉様膜にも切開を加え，皮下を通して睾丸をこの切開創よりいったん外へひき出す．肉様膜の切開創を縫縮して，睾丸がもとへもどらぬようにする（Fig. 4）．このとき，緊迫が強すぎて精系血管の循環障害をおこさぬよう注意する．睾丸を陰嚢皮下，肉様膜外の空間に収め（Fig. 5），陰嚢皮膚と鼠径部切開創を縫合する（Fig. 6）．陰嚢皮膚縫合は細かくかけるのがよい．

術後，鼠径部にガーゼをおき，軽く圧迫する．24時間は安静を保たせ，以後は体動をゆるす．

症　　例

主として山口大学医学部泌尿器科に入院した4才から29才にいたる9例の鼠径部停留睾丸に本法を実施した．その内訳は，両側4例，片側5例，すなわち13睾丸である．患者の年令が高いのは長期間放置されていたためで，このような症例に対しては除睾術の適応が妥当とする意見もあるだろうが，自験の29才，20才，17才の3例ともに両側性の停留睾丸で，左右の睾丸が外観上ほぼ同じであったため，いちおう睾丸固定術を施行したものである（Table 1）．

全例とも術後の経過は全く順調で，体動が制限されぬため看護も容易であった．手術創は7～8日目の抜糸で一次的に治癒し，術後9～16日（平均11日）に退院した．しかし，最も長期間観察しえた症例においても，現在では術後2年1カ月を経過したばかりで，さらに長期にわたる本法の成果については今後の検討にゆずりたい．ただ現時点では，全例において満足すべき固定効果を示している．

Table 1　Cases of DeNetto's operation

Case	Age	Side	Postoperative hospital stay
1 TM	20	R & L	15 days
2 HM	17	R & L	16 days
3 TK	29	R & L	11 days
4 MN*	4	R & L	10 days
5 HT	13	R	10 days
6 KT	9	R	10 days
7 KK	6	R	10 days
8 TY	12	L	11 days
9 MY	11	L	9 days

(* Case of Kyoto Univ.)

考　　按

停留睾丸に対する治療としては 1）経過観察 watchful waiting, 2）ホルモン療法，3）外科的療法がある．このうち，外科的療法は特に重要であり，機械的因子による下降障害と考えられる偏側性のものに対しては，睾丸固定術のみが価値を有する．

睾丸固定術の第1段階は睾丸の遊離である．睾丸を十分に遊離させるためには，精系に付着している腹膜鞘状突起を完全に剥離し，可能なかぎり近位まで精系を遊離すること，さらに深下腹動静脈を切断し精系血管の走行を最短距離におくのが肝要である．これらの操作によって睾丸は容易に陰嚢底に達する．

われわれの遊離手技は前述のとおりであって，自験9例，13睾丸では全例ともに精系に張力を加えることなく，睾丸は容易に陰嚢底に達した．これからしても，睾丸固定術の前段階としての睾丸遊離法の重要さを痛感した次第である．

その他の睾丸遊離法としては次のようなものがある．Hartman & Greaney[9] は深下腹動静脈を切断せず，睾丸精系を鼠径輪の裏面にもどし，外鼠径輪部にて腹筋全層を貫いて精系を通す方法を記載している．また Jacobson[10] は下腹部正中切開にて腹膜に達し，鞘状突起を筋層の裏面より剥離するのが容易であると述べ，Goldman[6] は経腹膜的到達法を紹介している．

いずれの術式を用いてもよいわけであって，要は睾丸が十分に遊離せられ，張力を加えることなく陰嚢にまで達することが手術の眼目である．

陰嚢内固定法として古くより実施され，現在本邦でも最も普及している術式は Torek[20] 法，Katzenstein[11] 法，Davison[4] 法，Bevan[1] 法など，すべて睾丸を大腿内側に縫合固定あるいは牽引する方法である．

Torek 法，Katzenstein 法は陰嚢内に睾丸を収めるべきポケットを形成し，陰嚢底部とこれに対応する大腿内側に皮膚切開を加える．両切開線で大腿と陰嚢を縫合するとともに，睾丸を大腿靱帯に固定する．2～3カ月後に再手術として陰嚢を大腿より離断し，睾丸を陰嚢内に還納する方法である．

Davison 法，Cabot & Nesbit[2] 法は陰嚢内に位置させた睾丸下極に牽引用ゴムバンドをつけ，大腿内側に貼付した絆創膏に固定して持続的な牽引をおこない，この状態で約1カ月おいておく．Gross & Replogle[7] は反対側の大腿との間にゴムバンドで牽引している．

また Bevan 法は睾丸側の導帯の部位に絹糸を通し，この糸を陰嚢内側より皮膚を貫いて出し，これを同側の大腿内側皮膚に固定する方法であり，治療期間は Torek 法よりも短縮される．Sargent[18] はこの固定に腸線を使用し，自然に離断するまで放置している．

以上はいずれも陰嚢被膜の中央部に位置させた睾丸を術後一定期間にわたって牽引する方法である．これに対して DeNetto の術式は，陰嚢皮膚と肉様膜の間に睾丸がはいるような空間を作り，ここに睾丸をおさめて肉様膜切開創を縫縮するものである．本術式においても精系が十分に剥離されておれば精系には張力がかからないので，術後に牽引する必要はないと思われる．また，固定部位が肉様膜外であるため，術後に挙睾筋の収縮がおこっても睾丸が脱転する危険はない．

固定のために睾丸を肉様膜外に位置させる試みは，古く1902年 Hahn[8] によって考案されたといわれる．彼は肉様膜の切開創より睾丸を陰嚢外にひき出し，切開創を縫縮して睾丸がもどるのを防止した状態でおいておき，8日後に露出した睾丸を陰嚢皮膚でおおっている．この方法は，その後 Lieblein[14]，Schoemaker[19]，Petřivalsky[17] によって一次的に行なわれるようになり，Knieriem[12]，Naegelsbach[16]，Lattimer[13] も本術式を賞用しているが，いずれも他の牽引法の併用をすすめているようである．しかし，DeNetto らは非牽引法を177回実施して満足した成績をえている．かれらによると，本術式は一般的に普及はしていないが，Winsbury-White が25年以上も前から行なっている方法だと述べている．また DeNetto は，かれの経験より，本法は解剖学的にも妥当な術式で，手技も簡単，さらに入院期間も短縮され，患者の体動を制限することが少ない，などの多くの利点をかかげている．われわれの症例においても，上記の点が確認された．特に本法では術後1～2日で歩行が可能であり，他の手術の場合にみられる術後長期牽引による患者の疼痛がのぞかれる．さらに患者が小児であるため，両親などが看護の苦労から救われ，抜糸後には入浴が可能である．固定効果も現在までの観察の結果では満足すべきで，推賞できる一手術法と考えられる．

結　　語

DeNetto らの記載した非牽引性肉様膜外睾丸固定術を，停留睾丸9例（13睾丸）に施行し，満足すべき成績をえた．

本法の術式を紹介するとともに，その特長について若干の考察を加え，推賞すべき術式であると述べた．

本論文の要旨は1968年9月21日開催の第49回日本泌尿器科学会関西地方会で発表した．

文　　献

1) Bevan, A. D. : Operation for undescended testicle and congenital inguinal hernia. J. A. M. A., **33** : 773, 1899, cited by 15).
2) Cabot, H. & Nesbit, R. M. : Undescended testis. Principles and method of treatment. Arch. Surg., **22** : 850, 1931, cited by 15).
3) Charny, C. W. & Wolgin, W. : Cryptor-

chism, Hoeber-Harper, N. Y., 1957.

4) Davison, C. : The surgical treatment of undescended testicle. Surg. Gynec. & Obst., **12** : 283, 1911, cited by 3).

5) DeNetto, N. O. & Goldberg, H. M. : A method of orchiopexy. Surg. Gynec. & Obstet., **118** : 840, 1964.

6) Goldman, H. J. : Transperitoneal exposure in cryptorchism. J. Urol., **94** : 263, 1965.

7) Gross, R. E. & Replogle, R. L. : Treatment of the undescended testis : Opinions gained from 1767 operations. Postgrad. Med., **38** : 266, 1963.

8) Hahn, E. : Eine Methode der Orchidopexie. Zbl. Chir., **29** : 4, 1902, cited by 15).

9) Hartman, S. W. & Greaney, E. M. : Technic of orchiopexy. Surg. Gynec. & Obstet., **116** : 629, 1963.

10) Jacobson, C. E., Jr. : Median approach to orchiopexy. J. Urol., **95** : 74, 1966.

11) Katzenstein, M. : Zur operativen Behandlung des Kryptorchismus. Verh. dtsch. Ges. Chir., **33** : 287, 1904, cited by 15).

12) Knieriem, W. : Zur Frage der Standardmethode der Leistenhoden operation und ihre Benennung. Z. Urol., **46** : 699, 1953.

13) Lattimer, J. K. : Scrotal pouch technique for orchiopexy. J. Urol., **78** : 628, 1957.

14) Lieblein, V. : Zur Behandlung des Leistenhodens. Zbl. Chir., **58** : 2147, 1931, cited by 15).

15) Lurz, L. & Lurz, H. : Die Eingriffe an den, Harnorganen Nebenniere und männlichen Geschlechtsorganen. Springer-Verlag, Berlin, 1961.

16) Naegelsbach, F. W. : Beitrag zur Therapie des Leistenhodens. Zbl. Chir., **77** : 1458, 1952.

17) Petřivalsky, J. : Zur Behandlung des Leistenhodens. Zbl. Chir., **58** : 1001, 1931, cited by 3).

18) Sargent, J. C. : Orchiopexy. J. Urol., **42** : 843, 1939.

19) Schoemaker, J. : Ueber Kryptorchismus und seine Behandlung. Chirurg., **4** : 1, 1932, cited by 3).

20) Torek, F. : Orchiopexy for undescended testicle. Ann. Surg., **94** : 97, 1931.

（1969年2月14日受付）