泌尿紀要15巻10号
1969年10月

新しい尿路・血管造影剤コンレイ-400（Na iothalamate 66.8%）の臨床的応用

大阪市立大学医学部泌尿器科学教室（主任：田村峯雄教授）
田村峯雄，前川正信，新　武三，
河西宏信，甲野三郎，結城清之，
辻田正昭，井上堯司，村上憲一郎，
平林國男，早原信行，中西純造，
大道　彰

NEW CONTRAST MEDIUM, CONRAY 400 (SODIUM IOTHALAMATE 66.8%) FOR THE URINARY TRACT AND THE BLOOD VESSEL

Mineo TAMURA, Masanobu MAEKAWA, Takezō SHIN, Hironobu KAWANISHI, Saburō KŌNO, Kiyoshi YŪKI, Masaaki TSUJITA, Takashi INOUE, Kenichirō MURAKAMI, Kunio HIRABAYASHI, Nobuyuki HAYAHARA, Junzō NAKANISHI and Akira OHMICHI

From the Department of Urology, Osaka City University Medical School
(Chairman : Prof. M. Tamura, M. D.)

A new contrast medium, Na iothalamate 66.8% (Conray 400), was evaluated as to its contrast effect in excretory pyelography (64 subjects) and abdominal aortography (12 subjects). Totally seventy-six patients of both sexes, aged from 5 to 84, were submitted to the examinations.

Sodium iothalamate 66.8% (Conray 400) showed excellent visualizing effect because of its comparatively high concentration. Despite the high concentration, it has a low viscosity which made its use easy and safe.

No serious side effects were encountered to such an extent that the examination must have been discontinued. Only eight subjects complained of a slight nausea or pain of the blood vessel or the back.

最近，泌尿器科領域における診断法の進歩はめざましいものがあり，なかんずく，尿路ならびに血管のレ線造影法の占める役割はきわめて大きいのである．われわれはこれら尿路ならびに血管を描出するため，従来より各種の造影剤を使用してきたのであるが，それぞれの造影剤の粘稠度，造影濃度および副作用（望ましくない薬理作用）などの面にかけてはいまだなお不じゅうぶんな点が多いのである．

今度，コンレイ-400(Na iothalamate 66.8%)を大阪市立大学医学部附属病院泌尿器科における外来および入院患者の尿路および血管の造影に応用したのであるが，これらについての成績をまとめたので報告する．

コンレイ-400(Na iothalamate 66.8%)について

コンレイ-400の化学名は sodium-5-acetamido-2・4・6triiodo-N-methylisophthalamate であって，その主

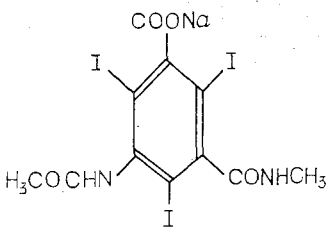

Fig. 1　DR-108 (Na iothalamate) の主成分
Sodium-5acetamido-2・4・6triiodo-N-methylisophthalamate.

成分を示す構造式は Fig. 1 に示すとおりである．次に本剤の物理化学的性状を簡単に述べれば，塩含量66.8%，ヨード含量 400mg/ml，37.5°C における粘稠度は 4.4cps，比重は 25°C で 1.423～1.424，そして pH は 7.1～7.5 である．これら物理化学的な性状のうち塩含量，ヨード含量および粘稠度を従来より市販の尿路・血管造影剤のアンギオコンレイ，ウログラフィン76，ハイペックM75，およびカルデイオグラフィンと比較してみると Table 1 のとおりとなる．

Table 1　各種尿路血管造影剤の物理化学的性状の比較

	DR-108	アンギオコンレイ	ウログラフイン 76	ハイペック 75	カルデイオグラフィン
塩含量 (mg/ml)	66.8	80	76	75	85
ヨード含量 (mg/ml)	400	480	370	385	400
粘稠度 (37.5°C) cps	4.4	8.4	8.0	8.0	14.0

対象ならびに方法

（A）対象：既述のように，1967年9月より，同年11月末まで来院せる患者を対象としたが，その総数は76例である．これらの症例の年令は5才より84才にわたっており，性別では男性39例，および女性37例である．そしてこれらの症例のいずれもが何らかの泌尿器科的疾患を有しており，その詳細に関しては後述する．

（B）方法：

(1) 経静脈性投与すなわち排泄性腎盂レ線撮影法では，本剤 20ml を 60～100秒（平均70秒）にて緩徐に静注した．もちろん，小児例では年令および体重に応じて適宜減量のうえ使用した．本法を施行するに際し，原則として静注後5分および10分に腎部を腹部を圧迫することなく撮影し，さらに30分で下部尿管像ならびに膀胱像を得るため骨盤部を撮影した．なお一部の症例では10分の撮影後直ちに立位による腎部撮影を行なった．

(2) 動脈内投与すなわち腹部大動脈レ線撮影法では，経腰的撮影法の場合はイソゾールによる静脈麻酔のもとに直接動脈に穿刺針を刺入，セルデインガー氏法の場合は局所麻酔のもとに大腿部皮膚小切開をおき，カテーテルを動脈内に挿入し，いずれも本剤40～60ml を可及的迅速に手動により注入撮影した．

以上の諸方法は，従来よりわれわれが他種造影剤例えば，ウログラフィン76またはアンギオコンレイなどを使用した場合の方法に準じるものであって，造影剤の種類によって異なるものでないのはもちろんである．

結果ならびに効果判定

われわれはまず本剤を使用した76例に対する成績をできるだけ正確に判定するために，読影条件を一定にするように心がけた．すなわち，症例をそれぞれの身体の幅（臍部を中心にして）により3群に分類しえた．そしてそれぞれの群に応じて撮影条件を変更したのはもちろんのこと，尿路または血管の造影状態を読影の可否に重点をおいて，濃淡の差は参考条件にとどめて判定したのである．レ線撮影ではブッキーブレンデ使用電流は 100mA で，第Ⅰ群（身体の厚さ 21cm 以上）では電圧 60kV，1.5秒以上とし，第Ⅱ群（18～21cm）では 56kV 平均1.2秒，および第Ⅲ群（17cm 以下）では 54kV 平均0.7秒とした．またその造影効果を優，良および可の3段階に分けて記載したが，その基準を示せば次のとおりとなる．

優：尿路（特に腎盂および腎杯）または血管が明瞭に造影されており，しかもそれぞれの末梢部分も均一な濃度で，読影上全く障害を認めない．

良：一部の腎盂（腎杯）または血管を描出しえないか，描出しえてもその影像がきわめて淡く，不均一ではあるが読影上判定可能である．

可：腎盂（腎杯）または血管はほとんど描出されず，その形態判定は読影上不可能である．

(1) 排泄性腎盂・尿管・膀胱レ線像

（a）結果ならびに効果判定

Table 2 第Ⅰ群（11例）の診断名ならびに効果判定

番号	症例	年令	性	診断名	造影効果			注射時間（秒）	副作用	備考
					腎盂	尿管	膀胱			
1	後藤イクエ	67	♀	尿道カルンケル 膀胱炎	可	可	良	70	なし	
2	小笠原彦太郎	68	♂	膀胱頸部硬化症	可	可	良	70	なし	
3	中川菊枝	48	♀	膀胱腫瘍	良	可	良	70	なし	
4	山崎勝一	68	♂	膀胱頸部硬化症	可	可	可	70	なし	
5	平木昇	52	♂	膀胱頸部硬化症	良	良	優	70	なし	
6	西畑一子	30	♀	左腎結核	良	良	優	70	悪心のみ	
7	井上英雄	44	♂	腎盂腎炎（単腎）	優	良	良	70	なし	
8	角倉構造	52	♂	膀胱外腫瘍	優	良	優	70	なし	
9	松井猛	49	♂	左腎腫瘍	良	良	優	70	なし	
10	前川太郎	61	♂	前立腺肥大症	可	良	良	70	なし	
11	横山正憲	40	♂	右腎結核	優	優	優	70	なし	

Table 3 第Ⅱ群（32例）の診断名ならびに造影効果

番号	症例	年令	性	診断名	造影効果			注射時間（秒）	副作用	備考
					腎盂	尿管	膀胱			
1	神田伸之	21	♂	膀胱炎	優	優	優	70	なし	
2	加藤清子	32	♀	右遊走腎	優	良	良	70	なし	
3	土肥良男	60	♂	前立腺肥大症	良	良	優	70	なし	
4	谷川謙一	49	♂	右腎結石	優	優	優	70	悪心のみ	
5	木村道夫	41	♂	膀胱炎	優	優	優	70	なし	
6	長浜万次郎	84	♂	前立腺肥大症	可	可	良	70	なし	
7	徳宮金造	32	♂	膀胱頸部狭窄	可	可	優	90	悪心 嘔吐	
8	松葉実	34	♂	左腎結石	優	優	優	70	なし	
9	渡辺勇	43	♂	神経因性膀胱	優	優	良	70	なし	
10	東啓蔵	53	♂	右腎結石	優	優	良	70	なし	
11	高橋賢三	32	♂	右尿管結石	可	可	良	70	なし	
12	永田毅雄	35	♂	右腎出血	優	良	優	70	なし	
13	白上義隆	25	♂	左尿管結石	優	優	優	70	なし	
14	山村正子	39	♀	両側水腎症	優	優	優	70	なし	
15	森早智子	45	♀	右腎結核	優	優	優	70	なし	
16	泉田政代	26	♀	右腎結核	優	優	優	70	なし	
17	林延太	37	♂	膀胱炎	優	優	優	70	なし	
18	山崎太朗	23	♂	右腎・尿管結石	優	優	優	70	悪心	
19	木島清二	22	♂	膀胱炎	優	優	良	70	なし	
20	脇田孝文	30	♂	腎盂腎炎	優	優	優	70	なし	
21	山本玉子	38	♀	腎結核（単腎）	優	良	良	70	悪心	
22	池田経子	38	♀	尿道カルンケル 膀胱炎	良	良	優	100	悪心 嘔吐	
23	石塚五郎	58	♂	腎盂腎炎	優	優	優	70	なし	
24	西村淑子	38	♀	膀胱炎	良	良	良	70	なし	
25	佐川澄子	24	♀	左尿管結石	優	優	優	70	なし	
26	植田輝三	37	♂	神経因性膀胱	優	優	優	70	悪心	
27	藤井寅三	68	♂	膀胱頸部硬化症	可	可	可	70	なし	
28	奥原洋子	31	♀	膀胱炎	優	優	優	70	なし	
29	松井節子	20	♀	膀胱炎	優	優	優	70	血管痛	
30	東誠一	59	♂	左腎結石	優	優	優	70	なし	
31	尾野為三	33	♂	腎盂腎炎	優	優	優	70	悪心	
32	為岡克己	30	♂	腎結石（単腎）	優	優	優	70	なし	

Table 4　第Ⅲ群（21例）の診断名ならびに造影効果

番号	症例	年令	性	診断名	造影効果 腎盂	造影効果 尿管	造影効果 膀胱	注射時間（秒）	副作用	備考
1	近藤文子	37	♀	膀胱炎	優	優	優	70	なし	
2	三田井和子	28	♀	右腎結石	優	優	優	70	なし	
3	前田昭男	30	♂	左腎結石	良	良	優	76	悪心	
4	前田祥男	23	♂	腎盂腎炎	優	優	優	70	なし	
5	平田富美子	23	♀	左尿管結石	優	優	優	70	なし	
6	富浦安江	54	♀	右腎出血	良	良	優	70	なし	
7	久我安子	54	♀	右遊走腎	優	優	優	70	なし	
8	吉井かずえ	43	♀	左尿管結石	優	優	良	70	なし	
9	浅田美智代	14	♀	膀胱炎	良	良	優	70	悪心	
10	大平迪夫	34	♂	左尿管腎結石	良	良	良	70	なし	
11	楠崎ふさ	72	♀	膀胱腫瘍	優	優	優	70	なし	
12	杉村満子	34	♀	右遊走腎	良	良	優	70	なし	
13	阪口隆男	31	♂	腎性高血圧(単腎)	優	良	優	40	なし	
14	松永栄	27	♂	膀胱腫瘍 右尿管結石	優	優	優	70	なし	
15	川端石松	79	♂	前立腺肥大症	優	良	良	70	なし	
16	宮武良明	34	♂	左腎盂腎炎	優	良	優	70	なし	
17	田中啓子	20	♀	左腎結核	良	良	優	70	なし	
18	中川啓三	18	♂	左腎結石	優	優	優	70	なし	
19	岡田マサ	65	♀	膀胱腫瘍	優	優	優	70	なし	
20	谷岡寿美子	51	♀	右腎出血	優	優	優	70	背痛	
21	斎藤佐代子	5	♀	膀胱炎	優	優	優	70	なし	

4例の単腎者を含むので，64例124腎を観察しえた．第Ⅰ，ⅡおよびⅢ群の成績を一括すると，それぞれ Table 2, 3, 4 のとおりとなる．まず，第Ⅰ群11例の造影効果を腎盂について検討してみたところ，11例（21腎）中優が3例（5腎），良は4例（8腎），および読影不能のもの4例（8腎）となった．Fig. 2, 3 は症例第8例および第11例の排泄性腎盂レ線像で，いずれもきわめて鮮明な像を描出しており，造影効果は優と判定しえたものである．第Ⅱ群32例では優が25例（48腎），良は3例（6腎）および読影不能のもの5例（10腎）となっている．Fig. 4, 5, 6 は症例第2，9および25例の排泄性腎盂レ線像であるが，いずれも造影効果は優と判定しえたものである．最後に第Ⅲ群では，21例（41腎）中優は15例（29腎）および良は6例（12腎）となり，読影が不能であったものはなかった．Fig. 7, 8 は症例第4および16例の排泄性腎盂レ線像であるが，いずれも優と判定されたものである．以上，腎盂（腎杯），尿管および膀胱に関してそれぞれの群で造影効果をまとめてみると，Table 5, 6, 7 となる．

（b）副作用について

従来，尿路・血管造影剤の望ましからぬ薬理作用の発現には薬剤の注入速度が大いに関係するといわれているが，本法施行に際してコンレイ-400（Na iothalamate 66.8%）の注入速度は Table 2, 3, 4 に示したとおりで，4例を除いてほとんど大多数の症例に

Table 5　第Ⅰ群（11例）の効果判定ただし（　）内は腎数を示す

	造影効果の判定 優	良	可
腎盂	3(5)	4(8)	4(8)
尿管	1	6	4
膀胱	5	5	1

Table 6　第Ⅱ群（32例）の効果判定ただし（　）内は腎数を示す

	造影効果の判定 優	良	可
腎盂	25(48)	3(6)	4(8)
尿管	22	6	4
膀胱	23	8	1

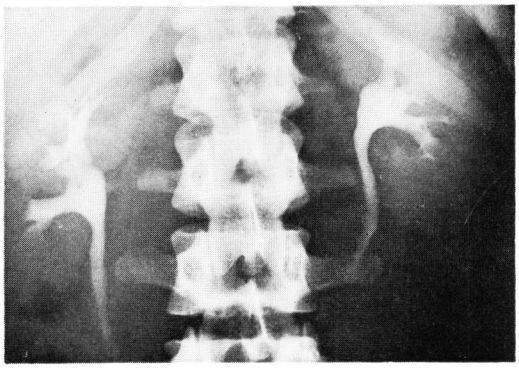

Fig. 2　第Ⅰ群第8例の IVP像（10分）
腎盂（腎杯）および上部尿管が鮮明に造影されている．

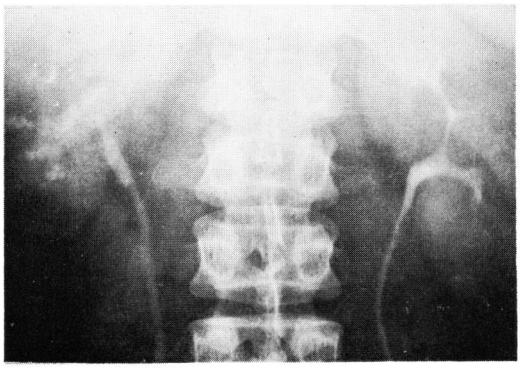

Fig. 3　第Ⅰ群第11例の IVP 像（10分）
右腎病変部および尿管を鮮明に描出している．

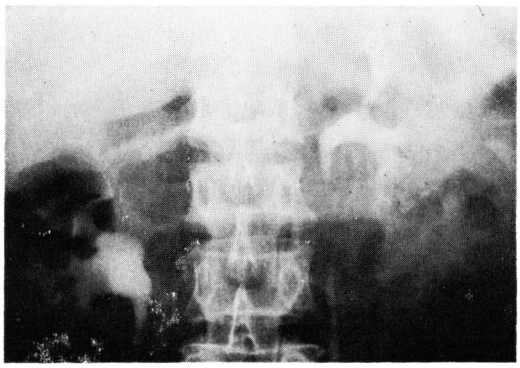

Fig. 4　第Ⅱ群第2例の立位 IVP 像（10分）
腎盂および尿管の造影はきわめて良好．

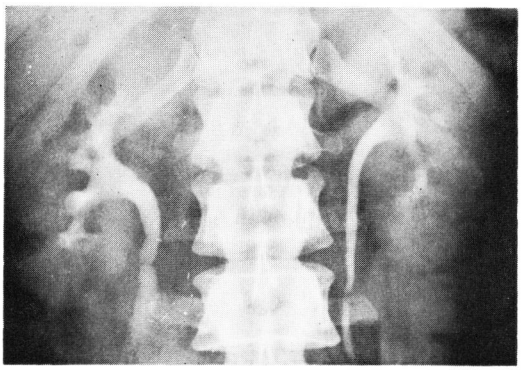

Fig. 5　第Ⅱ群第9例の IVP 像（10分）
腎盂および尿管は鮮明に造影されている．

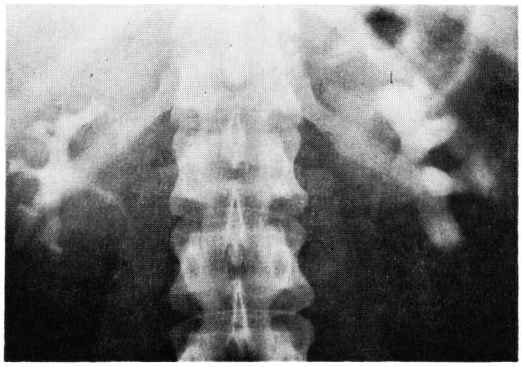

a：IVP 像（10分）

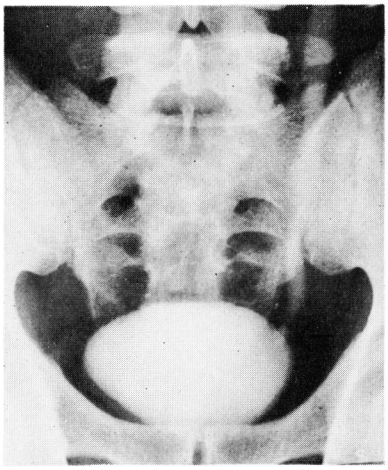

b：排泄性膀胱レ線像（30分）

Fig. 6　第Ⅱ群第25例の IVP 像（10分）
a：左腎盂腎杯の拡張傾向は中等度．
b：左尿管の通過障害像を認める．
矢印は結石の尿管嵌頓を示す．

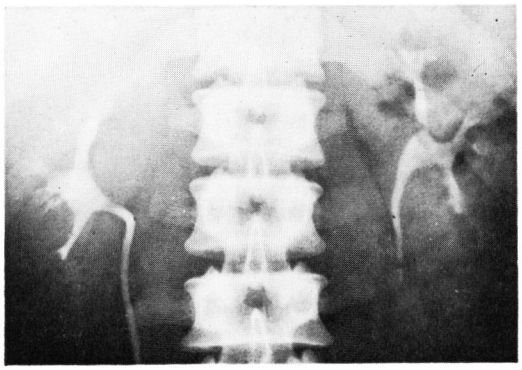

Fig. 7　第Ⅲ群第4例の IVP 像（10分）
左上腎杯の軽度の拡張像を認める．
造影効果：優．

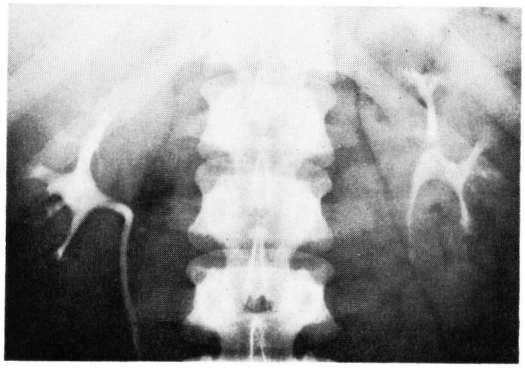

Fig. 8　第Ⅲ群第16例の IVP 像（10分）
腎盂および尿管ともにきわめて良好に造影されている．

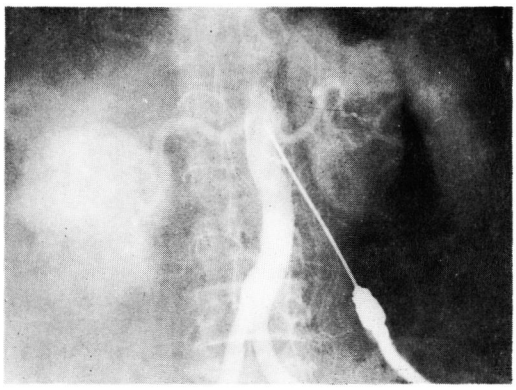

Fig. 9　腹部大動脈レ線像（第2例）
左側腫瘍部に一致して造影剤の著明な貯留を示す．

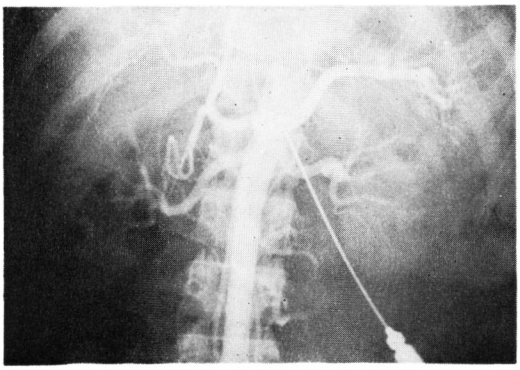

Fig. 10　腹部大動脈レ線像（第10例）
主腎動脈ならびに腎内末梢部血管の造影はきわめて鮮明である．

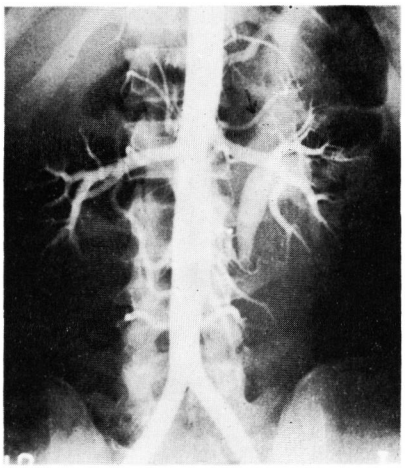

Fig. 11　腎動脈レ線像（第7例）
腎内動脈分枝の造影はきわめて鮮明，上極に副行血管像の存在を示す（矢印）．

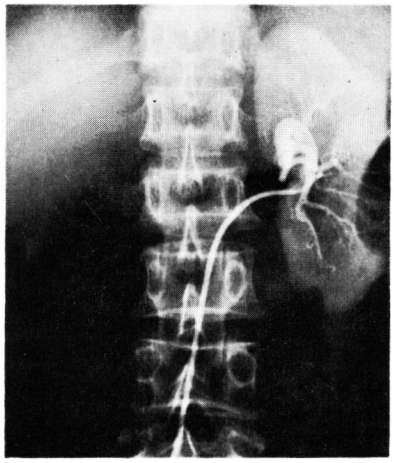

Fig. 12　選択的左腎動脈レ線像（第11例）
主腎動脈の分岐異常ならびに腎内分枝のいわゆる熊手状分岐および狭小化を鮮明に描出する．

Table 7　第Ⅲ群（21例）の効果判定
ただし（　）内は腎数を示す

	造影効果の判定		
	優	良	可
腎盂	15(29)	6(12)	0
尿管	12	9	0
膀胱	18	3	0

同じ速度で注入している．一般的にこれらの表からもわかるように，その副作用の発現は従来より使用している薬剤に比べて，きわめて軽微と考えられる結果をえた．すなわち，64例中悪心ならびに嘔吐反射を伴ったものは2例をみるのみで，残りは軽い悪心のみのもの6例，軽度の血管痛または背痛を訴えたものおのおの1例ずつとなっており，全身熱感を含めて蕁麻疹様皮膚発疹または粘膜刺激症候（クシヤミまたは鼻汁分泌増加など）をみたものは全くなかった．さらにショック症状を伴う重篤な末梢血管不全の徴候を示し，検査不能となったものは1例も認めず，以上，とりまとめると Table 8 のとおりとなる．

Table 8　副作用（排泄性腎盂レ線撮影法 64例）

	第Ⅰ群（11例）	第Ⅱ群（32例）	第Ⅲ群（21例）	計
悪心ならびに嘔吐	0	2	0	2
悪心のみ	1	5	2	8
全身熱感または皮膚発疹	0	0	0	0
クシヤミまたは鼻汁分泌増加	0	0	0	0
背痛または血管痛	0	1	1	2
ショック	0	0	0	0
計	1	8	3	

このように，排泄性腎盂レ線像にみられるコンレイ-400（Na iothalamate 66.8%）の造影効果は満足すべきものがあり，副作用発現に関しても，嘔吐反射を伴った2例を除いてはきわめて軽微なものであり，従来より，尿路・血管造影剤の副作用として最も高頻度に認められた粘膜刺激症状または皮膚の発疹などは全く認められず，一般的にはこれら副作用発現の頻度がきわめて少ないことは特記すべきことと考えるのである．

Table 9　腹部大動脈レ線撮影法施行例（12例）

番号	症例	年令	性	診断名	造影効果 主腎動脈	造影効果 末梢部	注入量および注射時間（秒）	副作用	備考
1	犬伏 義信	28	♂	左膿腎症	優	優	40ml 2.1	なし	経腰法
2	竹内 辰蔵	81	♂	右腎腫瘍	優	優	40ml 2.0	なし	経腰法
3	坪野 ミツエ	63	♀	膀胱腫瘍	優	優	40ml 1.6	なし	経腰法
4	森田 金司	48	♂	左腎結石	優	優	44ml 2.0	なし	経腰法
5	早田 昌子	28	♀	左腎結石	優	優	40ml 2.0	なし	経腰法
6	吉原 松吉	40	♂	左腎結石	優	優	40ml 2.4	なし	経腰法
7	上島 誠之助	22	♂	左水腎症	優	優	40ml 2.2	なし	カテーテル法
8	上田 とし子	19	♀	左腎結核	優	優	40ml 1.8	なし	カテーテル法
9	本田 泰雄	30	♂	右腎結核	優	優	40ml 2.0	なし	カテーテル法
10	秋山 謙	21	♂	右水腎症	優	優	40ml 2.6	なし	経腰法
11	土肥 サカエ	47	♀	高血圧	優	優	40ml 3.0	なし	カテーテル法
12	松井 猛	49	♂	右腎腫瘍	優	優	60ml 3.0	なし	カテーテル法

る．

（2）腹部大動脈および腎動脈レ線像

経腰的に穿刺針を直接腹部大動脈に刺入したもの7例，およびセルディンガー氏法に準じてカテーテルを挿入したものは5例であった．これら12例はすべて第Ⅱ群に属する身体の厚さをもっており，今これらの一括を示せば Table 9 のとおりとなる．

（a）結果ならびに効果判定

全例においてきわめて鮮明な影像を認め，診断上からも満足すべき結果をえた．特にこれらのうち，症例

第2，10，5および9例の大動脈および腎動脈レ線像を供覧すると，Fig. 9, 10, 11 および 12 となる．

（b）副作用について

12例全例にこれという副作用は認めず，きわめて満足すべきものであった．注入速度が可及的迅速で，かつ経静脈性投与に比べて大量であるにもかかわらず，全く副作用を発現しなかったことは特記すべきことと考える．

以上のように，腹部大動脈レ線撮影法においては，コンレイ-400 (Na iothalamate 66.8%) の造影効果は，その投与方法がいかんであっても，きわめて優れたものであった．そしてわれわれはいずれも手動にて操作しているが，比較的高濃度であるにもかかわらず，粘稠度は低いため，注入に際しても従来の造影剤に比べて容易であって，これという障害もなかった．

総括ならびに考按

われわれはこのたび，新しい尿路・血管造影剤であるコンレイ-400 (Na iothalamate 66.8%) を各種の泌尿器疾患患者に応用したのであるが，排泄性腎盂レ線撮影法では64例（124腎）および腹部大動脈レ線撮影法では12例に対してその造影効果を各種の面から検討したのである．Steinberg, I. & Evans, J. A. (1964) または Marshall, T. R. et al. (1964) なども指摘しているごとく，本剤は比較的高濃度であるにもかかわらず，その粘稠度は現在市販の尿路・血管造影剤に比べてはるかに低く，経静脈または動脈性の投与がきわめて容易と考えられた．また，その造影効果も，Koch, A. W. et al. (1965) が100例ずつの症例について特に排泄性腎盂レ線像で本剤と他の造影剤 (Renografin 60) とを比較検討しているが，読影不能と考えられたものは前者ではわずかに9例（9%）であるのに対して，後者では24例（24%）が読影不能となっており，本剤の造影効果の優れていることを実証している．われわれは従来より主としてウログラフィン76を使用してきたのであるが，過去1カ年間に排泄性腎盂レ線撮影法を施行した症例から無差別的に70例を抽出して，コンレイ-400 (Na iothalamate 66.8%) 使用の64例と比較検討してみた．(Table 10) すなわちウログラフィン76使用例中，読影不可能であったものは15例（21.4%）であるのに対して，コンレイ-400 使用例では9例（14.0%）となり，明らかに造影効果の優れていることが判明したのである．しかして，われわれが今回検討した第Ⅰ，ⅡおよびⅢ群に関して，その造影効果を比較してみると，Table 5, 6, 7 からもわかるように明らかな差が認められるのである．すなわち，第Ⅰ群はⅡおよびⅢ群に比べてその効果は劣等であるが，この理由は第Ⅰ群では (1) その平均年令が高く，(2) 下部尿路の閉塞性疾患が半数以上を占め，(3) 腎機能低下を予想しうるためと考えられた．したがってその効果判定も第ⅡおよびⅢ群と同義的に解釈することは困難であって，単純に造影剤の効果として判定することにはやや疑問が生じると思われる．

Table 10　DR-108 とウログラフィン76との造影効果の比較（排泄性腎盂レ線像）

		DR-108	ウログラフィン76
効果判定	優	41	34
	良	14	21
	可	9	15
計		64例	70例

次に，繰返し述べてきたところであるが，特徴的な物理化学的性状を有する本剤は血管内注入がきわめて容易であって，他の尿路・血管造影剤に比べてその操作は迅速かつ安全と考えられた．また，造影剤投与のさいにしばしば遭遇する望ましからぬ薬理作用の発現に関して検討を進めてみると，Marshall, T. R. et al. (1964) の報告のように，検査の中止を余儀なくさせられたと考えられる症例は，コンレイ-400 (Na iothalamate 66.8%) では300例中3%にみたに過ぎず，われわれの結果では64例中2例のみが嘔吐を伴ったが，検査を中止するまでには至らず，その発現についてはほとんど考慮するにおよばなかった．すなわち，本剤は造影効果においてはきわめて優れた造影剤であり，使用にさいしても容易でかつ安全であることが明らかとなったのである．

結　　語

1967年9月より同年11月末までに来院せる患者76例に対して，新しい尿路・血管造影剤コンレイ-400 (Na iothalamate 66.8%) を使用して，その造影効果に関していささかの検討を試みた．その結果，排泄性腎盂レ線像をえた64例(124腎) のうち読影可能で，造影効果が優秀と判定されたものは55例 (106腎) であった．腹部大動脈および腎動脈レ線像をえた12例では全例きわめて満足すべき効果を認めることができた．副作用は，前者では検査を中止するほどの重篤なものは1例もなく，全般的にきわめて軽微と考えられ，後者では全くその発現を認めなかった．

文　　献

1) Koch, A. W., Cooper, E. M., Eyler, P. W. and Scott, W. S. : Pennsylvania Med. J., **68** : 45, 1965.
2) Marshall, T. R., Ling, J. T. and Buchanan, J. : Am. J. Roentgenol., **89** : 423, 1963.
3) Steinberg, I. and Evans, J. A. : Am. J. Roentgenol., **92** : 267, 1964.

(1969年7月14日受付)