

## Fraley 症候群の1例

京都大学医学部泌尿器科学教室（主任：加藤篤二教授）

友 吉 唯 夫

## FRALEY'S SYNDROME: REPORT OF A CASE

Tadao TOMOYOSHI

*From the Department of Urology, Faculty of Medicine, Kyoto University**(Chairman: Prof. T. Katō, M. D.)*

A 44-year-old housewife was seen with episode of frequent attacks of severe pain in the right flank which usually persisted 12 to 13 hours. Her pain was somewhat relieved by lying on her left side. Urinalysis was negative. Physical examination was essentially negative except for CVA-tenderness and palpable kidney on right side. Excretory pyelography demonstrated persistent filling defect of the superior calyceal infundibulum on right side (Fig. 1 and 2). An erect film showed delayed emptying of dye from the superior calyx as well as ptosis of the right kidney. The patient was lost for follow-up from the outpatient clinic and further examinations or treatments were not carried out. Diagnosis was made, however, as Fraley's syndrome (vascular obstruction of superior infundibulum) advocated in 1966.

1966年 Fraley (Harvard 大学) は、腎内血管による圧迫が上腎杯頸部の通過障害をもたらし、つよい腎痛をおこすとともに特有の腎盂像を呈する症例に注目して、これを新しい症候群として報告した。これを Fraley 症候群と称してもよいと考える。著者は最近、症状、IVP 所見からみて典型的な Fraley 症候群とおもわれる症例を経験したので簡単に報告する。

## 症 例

患者：大概〇〇，44才女子，家庭主婦

初診：1968年12月5日

主訴：右側腹部痛

既往歴：虫垂切除（10年前）

家族歴：とくにない。

現病歴：1967年5月ごろより右側腹部に疝痛様発作がたびたびおこるようになった。1968年8月23日正午ごろ激烈な疼痛発作があり、翌日の午前1時まで続いた。この間2回の鎮痛剤注射も奏効しなかった。発作のさいは、冷汗を伴って顔面蒼白となり、右 CVA 方向へ放散したが、からだを前屈し患側を上にして臥床

しているといくぶんらくであった。肉眼的血尿、発熱、結石排出などに気づいたことはない。

現症：体格・栄養中等度の中年女性で、腹部は視・触診上異常なく、右腎は下極をじゅうぶん触知しうるが左腎は触れない。右側 CVA に圧痛を証明した。

尿所見：肉眼的にまったく清澄で pH 8, 沈渣に異常を認めない。

レ線所見：KUB で結石陰影その他の異常をみない。IVP 7分像で左右とも排泄良好であるが右上腎杯頸部を横走する帯状の陰影欠損をみとめた (Fig. 1)。同様所見は15分像でもえられた (Fig. 2)。さらにそのあと立位像では腎は L<sub>2</sub>→L<sub>3</sub> の下垂を示すと同時に上腎杯のみは排泄遅延があり、造影剤が腎杯内にとどまっている像を観察できた (Fig. 3)。

以上の病歴、所見から1966年 Fraley が報告した右上腎杯頸部圧迫症候群と診断した。

そのご患者を入院させて RP, 腎血管撮影などの諸検査をおこなって治療方針を決める予定であったが遠方であるためか再三の連絡にも応ぜず今日に至った。

## 考 按

1966年 Fraley<sup>1)</sup>は原因不明の腎痛 (nephral-

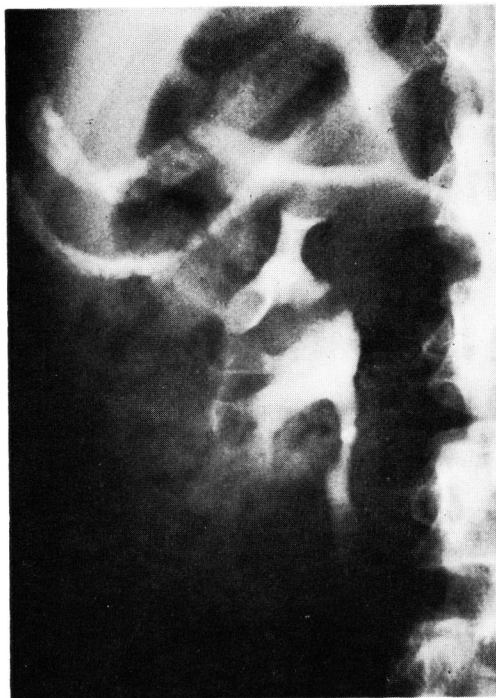

Fig. 1 IVP 7分後 (右腎)

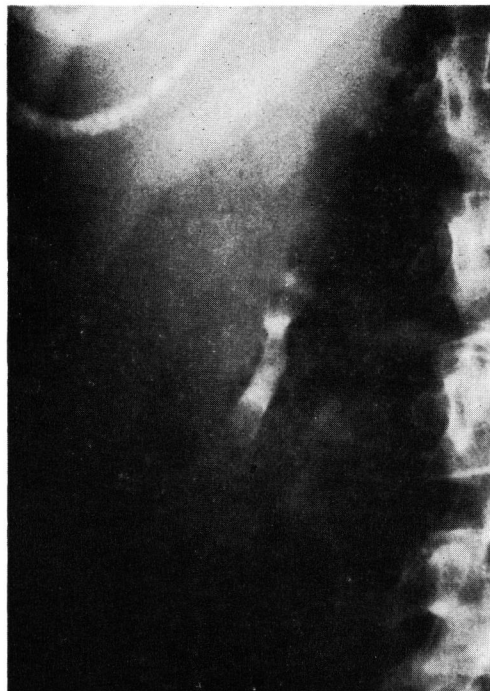

Fig. 3 IVP 立位像 (右腎)

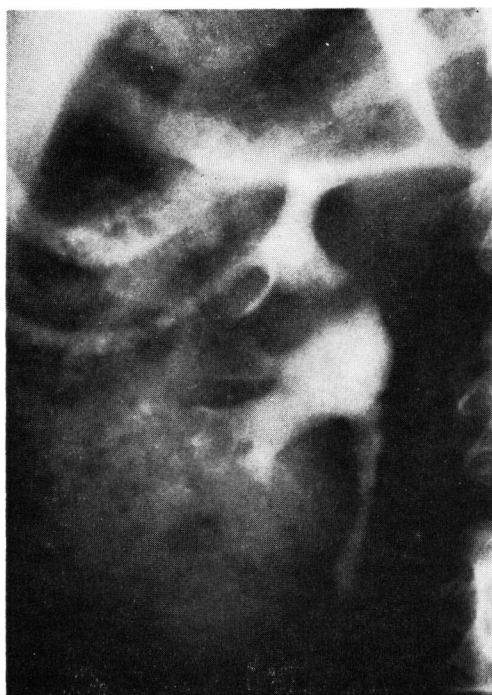


Fig. 2 IVP 15分像 (右腎)

gia) があり、IVP や RP で上腎杯頸部\* (superior infundibulum) に特有の陰影欠損を示すものをひとつの新しい症候群と規定した。そしてそれが腎動脈の腎内分枝による圧迫に起因することを指摘した。以下 Fraley の報告<sup>1,2)</sup> を参考にしてこの症候群の概要をしるす。

病因：腎動脈の腎内分枝が腎杯頸部にくいこむように外から圧迫すると腎杯頸部は UP junction と同様生理的にも狭いので通過障害をきたしやすい。そこで尿停滞がつづくとう上腎杯の拡張をおこしてくる。このさい、腎杯頸部を圧迫している血管の解剖的関係についてみると、Fraley の症例では腎動・静脈の後枝がいっしょに前方より圧迫する場合と、静脈後枝が腎杯頸部のまえ、動脈後枝がうしろを走り、前後よりはさむように圧迫する場合とあるようである。それとは別に、Baum & Gillenwater<sup>4)</sup> は上腎杯頸部にみられた動脈性圧痕を 21例 経験

\* infundibulum は腎杯漏斗部とすべきであろうが、あまり日常臨床で用いられないので、腎杯頸部とした。

し、8例は前枝、8例は前・後枝、1例は後枝によるものとし、4例は不明であったとしている。かれらはレ線像上の観察をただで臨床症状については述べていない。すなわちここでいえることは、血管性圧痕のすべてが臨床上有意義なのでなくて、症状をひきおこすのはそのごく一部であろうということである。圧迫現象を誘発する要因として Fraley は腎下垂ないし腎の移動性の増加を挙げている。腎が下降すると血管が伸展し腎杯頸部を圧迫したり、ときに動脈と静脈がはさみで前後からしめつけるような効果を發揮するといひ、事実かれの症例の中には腎下垂合併例が多い。著者の症例も腎下垂傾向をみとめている。

症状：原因不明の側腹部痛ないし腎痛 (ne-phralgia) が主症状である。激しい持続性の鈍痛であることが多いが、発作性にきた場合も長時間持続するようである。現在までの報告例はすべて右側であり、患側を上にして臥床すると疼痛が軽快するという病歴が本症例をも含めて2例にみられる。また午後になると疼痛が悪化するという報告も1例みられる。これらは圧迫血管の tension と関係のある現象と考えられる。また患者は側腹部から CVA にかけて圧痛を示すのがふつうである。

レ線所見：IVP で上腎杯頸部の陰影欠損を常時証明する。欠損部の辺縁は整で、輪郭鮮明、水平位ですこし傾斜走向をとる。この部分以外のところは全く正常である。該当する上腎杯は拡張ないし排泄遅延をみとめる。このような点は cine-fluoroscopy を行なえばよくわかるとおもわれる。Fraley はその上腎杯には造影剤が早く出現すると述べているが、著者例では早期フィルムを撮っていないので不明である。RP を行なうと上腎杯の過伸展により疼痛を誘発することがあり、また IVP におけると同様造影剤の落下遅延を証明するという。さらに腎動脈撮影を行なえば、腎動脈後枝が圧迫の原因となっていることが示されるであろう。

合併症：尿の上腎杯内停滞のため結石が発生したり、局部的に腎盂腎炎のおこる可能性が容易に想像できる。

鑑別診断：腎杯頸部に陰影欠損を呈するものはすべて鑑別診断の対象になる。腎盂腫瘍、レ線陰性結石、結核性狭窄、凝血などが挙げられるが、前述した本症特有のレ線像から容易に区別がつく。とくに結核性狭窄は欠損が不規則でタテ方向にのびているのがふつうである。Meng & Elkin<sup>3)</sup> は血管撮影で腎静脈が造影され、その腎内本幹が IVP 上の陰影欠損に一致することがあると述べている。この静脈性圧痕はレ線上の偶然所見であって本症特有の症状はないとされている。同じく単にレ線像のうえから鑑別を要するものとして腎杯の生理的蠕動運動による陰影欠損がある。この場合はくり返してみられることはまれである。

治療：Fraley は手術療法としてつぎのようなものをおこない、すぐれた効果をおさめている。

1) 腎杯頸部成形 (infundibuloplasty)：血管と腎杯との前後の位置関係はそのままにしておき、腎杯頸部をタテに切開してヨコに縫合すると同時に腎を回転して血管が腎杯頸部を圧迫しないような位置に固定する。

2) 腎杯・腎盂再吻合術 (calyceoneopyelostomy)：腎杯頸部を切断し、血管の前方で吻合をおこなう。

3) 腎部分切除術：上腎杯を含む部分の切除をおこなう。

腎内の血管分布については多くの研究があるが、腎内血管と腎杯頸部との関係については Graves (1954)<sup>5)</sup> が、腎動脈の前枝が上腎杯頸部中央を圧迫することがあると述べたのを例外としてながらく注意されることがなかった。しかも Graves はこれを通過障害の原因とは考えていなかった。Fraley によると Wabrosch (1963) が最初に側腹部痛の患者で上腎杯頸部の通過障害と血管性圧迫との関係を指摘したが、明らかな腎杯拡張または排泄遅延を証明することはできなかったという。著者の症例では血管撮影や手術によって腎内血管の走向を確認することをしなかったが、激烈な右腎痛を呈し、右上腎杯頸部の特有の陰影欠損、上腎杯の排泄遅延を証明し、Fraley の criteria を満た

すものと考えられた。

### 結 語

44才女子で右の側腹部痛（腎痛），IVP で右上腎杯頸部の恒常的な陰影欠損，当該上腎杯の排泄遅延を呈した症例を経験し，1966年Fraleyの提唱した新しい症候群（上腎杯頸部圧迫症候群）に相当するものと考えた。こんごこれをFraley 症候群と呼称してよいとおもうし，このような明確な疾患概念の出現により腎杯痙攣（calyceal spasm）のごときあいまいな診断名の使用頻度が少なくなることを期待したい。

本論文の要旨は1969年5月31日，大阪市における日本泌尿器科学会第52回関西地方会において発表した。

加藤教授のご校閲に感謝する。

### 文 献

- 1) Fraley, E. E. : New Eng. J. Med., 275 : 1403, 1966.
- 2) Fraley, E. E. : J. Urol., 98 : 54, 1967.
- 3) Meng, C-H. and Elkin, M. : Radiology, 87 : 878, 1966.
- 4) Baum, S. and Gillenwater, J. Y. : J. Urol., 95 : 139, 1966.
- 5) Graves, F. T. : Brit. J. Surg., 42 : 132, 1954.

(1969年7月18日受付)

### 9月号正誤表

著 者	ページ	箇 所	訂 正
友吉・ほか	636	左下から2行目	できない→できない
同	同	右上から11～12行目	発症育→発育，本例→本症例
大沢・ほか	651	文献 6)	Ross, E. J. and Lloyd-Thomas, H. G. L.