〔泌尿紀要29巻2号
1983年2月〕

尿道脱を初発症状とした小児膀胱横紋筋肉腫の1例

京都府立医科大学泌尿器科学教室（主任：渡辺　決教授）
中尾　昌宏・三品　輝男・小林　徳朗
前川　幹雄・中川　修一
京都府立医科大学小児科学教室（主任：楠　智一教授）
今　宿　晋　作

A CASE OF RHABDOMYOSARCOMA OF THE BLADDER IN A CHILD WITH URETHRAL PROLAPSE

Masahiro NAKAO, Teruo MISHINA, Tokuroh KOBAYASHI,
Mikio MAEGAWA and Shuichi NAKAGAWA
From the Department of Urology, Kyoto Prefectural University of Medicine, Kyoto, Japan
(Director: Prof. H. Watanabe)
Shinsaku IMASHUKU
From the Department of Pediatrics, Kyoto Prefectural University of Medicine, Kyoto, Japan
(Director: Prof. T. Kusunoki)

A case of rhabdomyosarcoma of the urinary bladder in a child with urethral prolapse is reported. The patient was an 18-month-old girl and was admitted to our clinic with complaints of micturition pain, hematuria and tumor of the vulva. Histological examination revealed that this tumor was urethral prolapse. A grape-like tumor was demonstrated at bladder bottom by cystogram and cystoscopy. The histological pattern was embryonal type of rhabdomyosarcoma of the bladder. Combined chemotherapy with actinomycin D, adriamycin and cyclophosphamide has been started.

A survey of Japanese literature on rhabdomyosarcoma of the bladder in children was done with reference to age, sex, site of tumor, symptom, histological findings, treatment and prognosis.

Key words: Urinary bladder, Rhabdomyosarcoma

緒　　言

最近私たちは，尿道脱を初発症状とした小児膀胱横紋筋肉腫の1例を経験した．そしてこの自験例を含めた小児膀胱横紋筋肉腫の本邦報告例49例[1~42]につき統計的観察をおこなったので報告する．

症　　例

患者：大○佳○，1歳6ヵ月，女児

初診：1982年1月29日．

主訴：排尿痛，血尿および外陰部腫瘤．

家族歴および既応歴：特記事項なし．

現病歴：1980年7月29日出生．出産，発育は正常であったが，1981年12月頃より排尿痛および血尿が出現し同時に外陰部腫瘤が認められたので，近医を受診し膀胱炎および尿道腫瘍の疑いにて1982年1月29日京都府立医科大学附属病院泌尿器科へ紹介された．

入院時現症：理学的所見にては，膀胱部に一致して手拳大，弾性硬の腫瘤を触知し，外陰部に Fig. 1 に示すごとく大豆大より小指頭大の腫瘤が多発しているのを認めた．腫瘤の中央部よりカテーテルを挿入すると，尿の流出を認め，後日これらの腫瘤を切除し病理組織学的検索をおこなうと，外尿道口より脱出した尿道組織であることが判明し，尿道脱と診断した．

一般検査成績：尿検査：黄褐色軽度混濁，蛋白(＋＋)，RBC (＋＋)，WBC (＋＋)．血液一般検査：WBC 17,900/

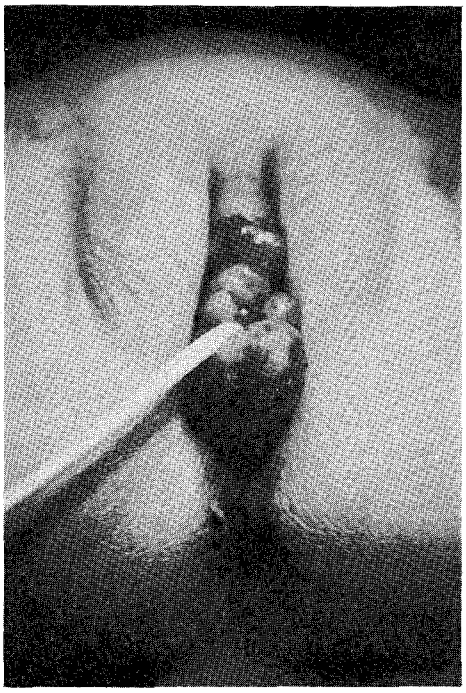

Fig. 1.　Urethral prolapse

Fig. 2.　Cystogram of rhabdomyosarcoma

mm³．血液生化学検査：BUN 44 mg/dl．そのほかの検査ではとくに異常を認めなかった．

レ線検査：胸部には異常を認めなかった．膀胱造影では，Fig. 2 に示すごとく膀胱底部は著明に挙上し，ポリープ状あるいはブドウ房状の陰影欠損が認められた．静脈性腎盂造影では，両側の軽度水腎症が認められた．CT では，Fig. 3 に示すごとく仙骨前面に小骨盤腔をほとんど占拠する巨大な腫瘍が存在し，尿道への著明な浸潤を認めた．

膀胱鏡検査：膀胱底部にブドウ房状の腫瘍性病変を認め，腫瘍の生検も同時におこなった．

病理組織学的検査：生検腫瘍片の表面は正常の移行上皮で被われており，その下層はクロマチンに富む核とエオジン好性の胞体を有するさまざまの大きさの紡錘形細胞より構成されていた．これらの細胞はしばしば平行に配列しており，筋組織への分化を思わせる線維束状の外観を呈していた．また粘液腫様の部位も認められた．一部の大型細胞には HE 染色でも明瞭な横紋を認め，胎児性横紋筋肉腫と診断された（Fig. 4, 5）．

治療：CT などにて腫瘍の尿道への浸潤を認めたため，外科的に腫瘍の摘出をおこなうのは，手術侵襲に比し効果が小ないものとの判断のもとに，化学療法を施行することとなった．すなわち治療第1日目にビンクリスチン 0.5 mg およびアドリアマイシン 5 mg の投与と，第1～第3日目までの3日間サイクロフォスファマイド 100 mg 連続投与を1クールとする，VAC 療法を5月末現在4クール終了している．5月末の膀胱造影では腫瘍の著明な縮小を認め，患児の全身状態も良好である．今後も化学療法を継続し，そののちもし可能ならば腫瘍の全摘出および放射線療法をおこなう予定である．

考　　察

15歳以下の小児膀胱横紋筋肉腫は，本邦では1952年大江ら[1]が第1例目を報告して以来，私たちが収集した範囲内では自験例も含め49例を数える．ただし横紋筋肉腫の診断法は，1950年代以後飛躍的に発展したために，それ以前にも膀胱横紋筋肉腫はかなり存在したはずであるが，十分な診断がなされず，報告されなかったものが多いと思われる．

ここで自験例も含めた本邦報告例49例につき，統計的観察を試みた．

発症年齢・性別：発症年齢は，Table 1 に示すごとく49例中48例までが5歳以前に発症しており，平均年齢は2歳7カ月であった．男女比は30：19で，やや男児に多かった．

発生部位：発生部位の明確な記載のある35例につい

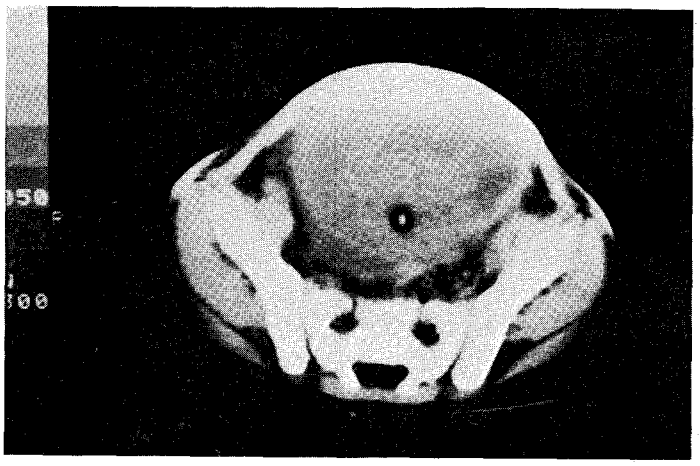

Fig. 3. CT scan of rhabdomyosarcoma

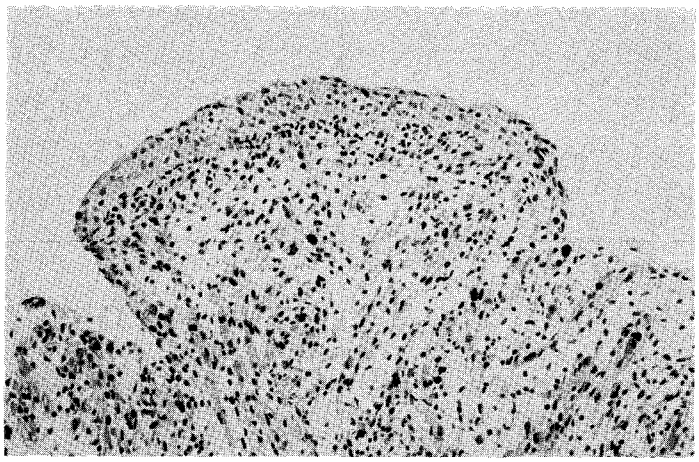

Fig. 4. Histological findings of rhabdomyosarcoma (×200)

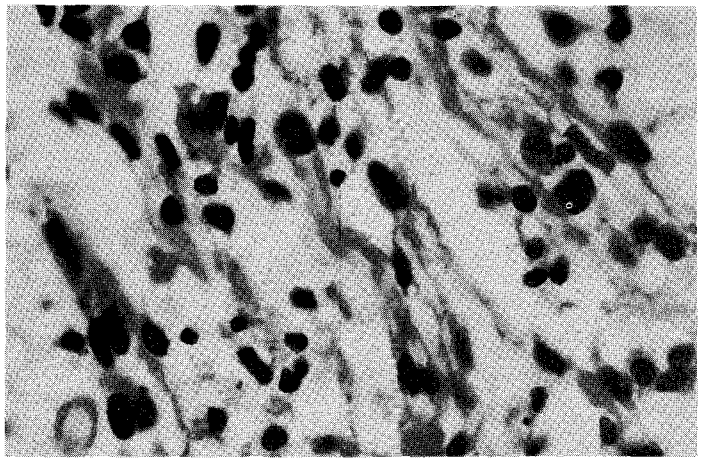

Fig. 5. Histological findings of rhabdomyosarcoma (×1,000)

Table 1.　年齢・性別（49例）

1歳未満	4例
1歳	19例
2歳	9例
3歳	8例
4歳	5例
5歳	3例
6～15歳	1例

Table 2.　発生部位（35例）

頚部～三角部	9(26%)
三角部	7(20%)
底　部	6(17%)
頚　部	3(9%)
前　壁	2(6%)
頂　部	2(6%)
左側壁	2(6%)
右側壁	1(3%)
後　壁	1(3%)
右尿管口付近	1(3%)
膀胱外壁	1(3%)

Table 3.　初発症状（49例）

排尿困難	22例(45%)
血　尿	17例(35%)
頻　尿	9例(18%)
下腹部腫瘤	9例(18%)
排尿痛	8例(16%)
尿　閉	6例(12%)
外陰部腫瘤	5例(10%)
その他	12例(24%)

Table 4.　治　療　法

手術療法	19例(39%)
放射線療法	1例(2%)
化学療法	2例(4%)
手術療法＋放射線療法	4例(8%)
手術療法＋化学療法	13例(27%)
放射線療法＋化学療法	2例(4%)
手術療法＋放射線療法＋化学療法	8例(16%)

てみると，Table 2 に示すごとくそれらの70%は膀胱底部・三角部・頚部に発生していた．自験例も膀胱底部に発生していた．

初発症状：初発症状は Table 3 に示すごとく，排尿困難・頻尿・排尿痛など排尿に関与するものが多いが，これは本腫瘍の好発部位より理解できる．小児でこのような症状を認めた場合は，膀胱腫瘍も念頭におく必要がある．成人の膀胱腫瘍と同様，血尿も比較的多く認められる．外陰部腫瘤を認めた5例はすべて女児であり，自験例をのぞくほかの4例の外陰部腫瘤は，すべて腫瘍が外尿道口より脱出していたものであった．自験例のごとく尿道脱を主症状としていたものは，ほかに認められなかった．

病理組織学的所見：本腫瘍は，肉眼的には明確な記載のある38例中35例（92%）がブドウ房状外観を呈しており，いわゆる膀胱ブドウ状肉腫と診断してもよいものと思われる．竹林ら[44]は，ブドウ状肉腫の組織像は多彩な像を示すが，中でも多形細胞肉腫，粘液腫，円形または紡錘形細胞肉腫，または横紋筋肉腫，血管腫，軟骨腫などの所見が混在することが多いと述べている．また Horn ら[43]は横紋筋肉腫を 1) pleomorphic, 2) alveolar, 3) embryonal, 4) botryoid の4つの type に分類しているが，自験例は embryonal type に属するものと思われる．embryonal type の横紋筋肉腫は組織像より粘液腫や紡錘形細胞肉腫と診断されやすく，疑わしい場合は HE 染色のほかハイデンハイム鉄ヘマトキシリン染色などにて横紋の存在を証明する努力が必要であると思われる．自験例は HE 染色にても明瞭な横紋を認めた．

治療と予後：49例に施行された治療法を Table 4 に示す．手術療法を施行された44例中31例（70%）には，膀胱全摘出術が施行されている．化学療法では，最近ビンクリスチン，サイクロフォスファマイド，アクチノマイシン-D，アドリアマイシンなどが賞用されている．アメリカでは1972年より，小児の横紋筋肉腫のより効果的な治療法を確立するための Intergroup Rhabdomyosarcoma Study[45~47] がおこなわれており，腫瘍を全摘出したのちビンクリスチン，アクチ・マイシン-D，サイクロフォスファマイドによる化学療法の併用が効果的であると報告されている．

予後に関しては，本邦報告例は観察期間が短いため結論づけがたいが，やはり腫瘍を全摘出したのち化学療法を施行した症例の予後が一般に良いように思われる．本腫瘍は効果的な化学療法の施行により，今後予後の改善が期待できる悪性腫瘍のひとつであろう．

結　　語

尿道脱を初発症状とした1歳6ヵ月女児に発生した小児膀胱横紋筋肉腫の1例を報告するとともに，自験例を含めた本邦報告例49例につき統計的観察を試みた．

本論文の要旨は第99回日本泌尿器科学会関西地方会において発表した．

文　　献

1) 大江達一郎・時任純孝：膀胱壁に発生せる横紋筋肉腫の1例．熊本医会誌 **26**: 262～264, 1952
2) 小山達朗・堀　米哲：小児膀胱腫瘍．日泌尿会誌 **48**: 820～827, 1957
3) 金子　仁・大橋成一・武井久雄：幼児膀胱に発生した所謂葡萄状肉腫の2例．癌の臨床 **6**: 750～752, 1960
4) 斉藤　博・加藤文彦・山田集二：小児膀胱の Sarcoma botryoides. 癌の臨床 **11**: 43～46, 1965
5) 近藤　厚・宮崎　重・清水　純・鍬塚　寿：小児の膀胱葡萄状肉腫の2例．泌尿紀要 **12**: 562～568, 1966
6) 久保田邦之：幼児に見られた膀胱横紋筋肉腫の1剖検例．小児科臨床 **19**: 305～308, 1966
7) 菅原奎二・加藤哲郎・三浦忠雄・鈴木騏一・杉田篤生・加藤正和・小野寺　豊：新生児膀胱に発生した胎児性横紋筋肉腫の1例．臨泌 **21**: 635～639, 1967
8) 松村陽右・大北健逸：幼児の Botryoidal sarcoma の1例．日泌尿会誌 **58**: 885, 1967
9) 宮本達也・広井康秀：小児の膀胱ブドウ状肉腫の1例．臨泌 **22**: 227～230, 1968
10) 安達　徹・本間昭雄：1．小児膀胱横紋筋肉腫の1例．2．膀胱異物の1例．日泌尿会誌 **58**: 353, 1967
11) 和田富幸・本田昭雄・鳥居恒明：膀胱肉腫．日泌尿会誌 **59**: 537, 1968
12) 杉浦　弐・犬飼昭夫：乳児の膀胱における Sarcoma botryoides の1例．日泌尿会誌 **59**: 625～638, 1968
13) 片村永樹・新井永植・小松洋輔・福山拓夫：幼児膀胱横紋筋肉腫例．日泌尿会誌 **60**: 347, 1969
14) 宮田宏洋・菅原奎二・加藤正和・鈴木騏一：小児の膀胱に原発した横紋筋肉腫の1例．臨泌 **24**: 449～453, 1970
15) 野村恭溥・田村公一：小児膀胱横紋筋肉腫の1例．日泌尿会誌 **62**: 274, 1971
16) 木村　哲・木下英親・井沢　明：小児の膀胱横紋筋肉腫の1例．日泌尿会誌 **62**: 409, 1971
17) 狩野健一：幼児の Sarcoma botryoides の1例．日泌尿会誌 **63**: 289, 1972
18) 牧野駿一・七沢　武・佐藤富良・土田嘉昭・斉藤純夫・石田正統：小児膀胱原発横紋筋肉腫 (embryonal type) の1例．手術 **27**: 511～518, 1973
19) 瀬野俊治・工藤茂宣：小児に発生した原発性膀胱横紋筋肉腫の1例．日泌尿会誌 **64**: 418, 1973
20) 稲田文衛・本村勝昭・西田　亨：小児の膀胱ぶどう状肉腫の1例．日泌尿会誌 **64**: 510, 1973
21) 島田宏一郎・福島克治・酒井　晃：膀胱ブドウ状肉腫の1例．泌尿紀要 **20**: 331～334, 1974
22) 大山武司・前川正信・新　武三・岸本武利：原発性膀胱横紋筋肉腫の1例．泌尿紀要 **20**: 615～620, 1974
23) 安食悟朗・狩野健一・佐藤昭太朗：排尿困難で来訪した小児の下部尿路悪性腫瘍の3例．日泌尿会誌 **65**: 256, 1974
24) 千葉栄市・水戸部勝幸・古屋聖児・我妻嘉孝：前立腺横紋筋肉腫の1例．日泌尿会誌 **65**: 328, 1974
25) 井口琇吉・藤井　浩・山崎正博・浅野聡平・尾崎雄次郎：幼児膀胱肉腫の1例．日泌尿会誌 **65**: 758, 1974
26) 太田英樹・織畑秀夫・倉光秀麿・島本悦次・斉藤正光・新福栄彦・杉村忠彦・徳川英雄・荻原英夫・岩崎　裕・平山　章・瀬木和子：小児の膀胱に発生した原発性横紋筋肉腫の1例．東女医大誌 **45**: 622～626, 1975
27) 松井克明・湯本東吉・西尾徹也：幼児膀胱に発生した Botryoid Rhabdomyosarcoma の1例．癌の臨床 **21**: 64～72, 1975
28) 高橋　厚・近藤隆男・広野晴彦・中神義三・陳　泮水・川井　博・金　東秀・安田　正・平山恒夫・植田　穣：小児における膀胱腫瘍の1例．日泌尿会誌 **66**: 221, 1975
29) 鈴木靖夫・千田八朗・三宅弘治：小児膀胱横紋筋肉腫の1例．日泌尿会誌 **66**: 438, 1975
30) 今井克忠・鈴木騏一・沼沢和夫：小児の膀胱に原発した横紋筋肉腫の1例．日泌尿会誌 **66**: 376, 1975
31) 大島秀夫・伊東　宏：小児膀胱横紋筋肉腫の1例．日泌尿会誌 **67**: 117, 1976
32) 朝日俊彦・平野　学・吉本　純・大森弘之・松村陽右・岡本　司・小児膀胱横紋筋肉腫症例に対する治療．西日泌尿 **40**: 675, 1978
33) 関根英明・吉田謙一郎・横川正之：膀胱 Sarcoma botryoides の1例．日泌尿会誌 **69**: 501, 1978
34) 岡谷　鋼・井上彦八郎・高杉　豊・中野悦次・藤川英和：小児膀胱横紋筋肉腫の1例．日泌尿会誌 **69**: 814, 1978
35) 北村唯一・柿澤至恕・大田黒和生・秋山　洋・田

口信行・小出 亮・清水興一：小児下部尿路性器横紋筋肉腫の5例. 日泌尿会誌 **69**：926～934, 1978

36) 小林 収・鈴木靖夫・筧 英雄・三宅弘治：小児膀胱横紋筋肉腫の2例. 日泌尿会誌 **69**：945, 1978

37) 広木宣彦：小児膀胱横紋筋肉腫の1例. 日泌尿会誌 **69**: 1522, 1978

38) 篠原良孝・広瀬雅雄・伊東信行・新美明達・大田黒和生：幼児の肺過誤腫を伴った原発性膀胱横紋筋肉腫の1剖検例. 癌の臨床 **25**: 354～357, 1979

39) 勝見哲郎・長野賢一・久住治男・黒田恭一：小児における膀胱および前立腺横紋筋肉腫の治療経験. 泌尿紀要 **25**: 355～361, 1979

40) 松井繁和・浅井 真：膀胱肉腫の1例. 日泌尿会誌 **71**: 1109, 1980

41) 後藤俊弘・大井好忠・岡元健一郎・阿世知節夫・坂本日朗・米沢 傑：小児原発性膀胱横紋筋肉腫の1例. 西日泌尿 **43**: 537～545, 1981

42) 下前英司・小川繁晴・林 幹男・松尾栄之進・進藤和彦・斉藤 泰：膀胱ブドウ状肉腫の1例. 日泌尿会誌 **73**: 256, 1982

43) Horn RC and Enterline HT: Rhabdomyosarcoma: A clinicopathological study and classification of 39 cases. Cancer **11**: 181～199, 1958

44) 竹林茂夫・石津俊一・田中 晋・橋口剛志：幼小児の会陰部に見られる葡萄肉腫（中胚葉性混合腫瘍）について. 癌の臨床 **10**: 501～509, 1964

45) Maurer HM: The Intergroup Rhabdomyosarcoma Study (NIH): Objectives and clinical staging classification. J Pediatr Surg **10**: 977～978, 1975

46) Maurer HM et al: The Intergroup Rhabdomyosarcoma Study. A preliminary report. Cancer **40**: 2015～2026, 1977

47) Maurer HM: The Intergroup Rhabdomyosarcoma Study II: Objectives and Study Design. J Pediatr Surg **15**: 371～372, 1980

（1982年9月27日受付）