

膀胱パラガングリオーマの1例

愛知医科大学泌尿器科学教室（主任：瀬川昭夫教授）

菊池 淑恵・山田 芳彰・佐藤 孝充
本多 靖明・加藤 攻・深津 英捷
瀬川 昭夫

A CASE OF PARAGANGLIOMA OF THE URINARY BLADDER

Toshie KIKUCHI, Yoshiaki YAMADA, Takayoshi SATOH,
Nobuaki HONDA, Osamu KATO, Hidetoshi FUKATSU
and Akio SEGAWA*From the Department of Urology, Aichi Medical University (Director: Prof. A. Segawa)*

A very rare case of paraganglioma of the bladder is reported. The patient was a 51-year-old man. He was admitted to our hospital on June 18th, 1981, with the complaint of gross hematuria. He had no attack of hypertension and we could not find in him any parasympathetic symptom except hematuria. Upon urological examination, he was suspected to have stage B cancer of bladder. He received partial cystectomy with uneventful course during the operation on June 30th, 1981 and was discharged on the 15th postoperative day. The postoperative histological diagnosis was paraganglioma of the urinary bladder. He was confirmed to have normal levels of catecholamine and its metabolites in the urine after 4 months postoperatively.

At present, he is asymptomatic.

Key words: Pheochromocytoma, Paraganglioma, Hematuria, Hypertension

はじめに

1912年、Pick が、褐色細胞腫のうち、副腎髄質由来のものを pheochromocytoma、副腎外のものを paraganglioma と定義して以来、この名称は広く用いられている。今回われわれは、本邦ではきわめてまれである膀胱に発生したパラガングリオーマの1例を経験したので報告する。

症 例

患者：51歳男性

初診：1981年6月16日

主訴：肉眼的血尿

既往歴：1960年虫垂切除術

1976年12月に半月間ほど心窩部より肛門部にかけての腹部仙痛が持続。この時、消化器系の精査を受けるも異常なしと言われている。この半年後にふたたび10

日間程同様の仙痛が続き、以後数分間ではあるが、1日1回位の割合で同様の痛みが続いていた。

家族歴：特記すべきことなし

現病歴：1980年8月16日と9月22日に、いずれもゴルフにいった翌日に肉眼的血尿を認め、近医にて内服治療を受けた。以後血尿は出現していなかった。1981年4月より褐色の尿に気づき、当科を受診した。

現症：体格中等度、栄養状態良好、意識明瞭、発汗状態中等度、脈拍毎分80整、血圧 140～80 mmHg、心濁音界正常、心音純、呼吸音正常、腹部に肝腎脾および腫瘍は触知しなかった。

入院時検査所見：尿：蛋白陰性、糖陰性、沈渣に異常なし。細胞診で細胞の異形はない。

末梢血液像：RBC 524×10⁴/mm³、Ht 49.0%、Hb 16.7 g/dl、WBC 7,600/mm³（好中球37%、リンパ球60%、単球2%、好酸球1%）plt. 26.9×10⁴/mm³

血液生化学：T.P. 6.4 g/dl、A/G2.01（alb. 66.0%、

α_1 5.4%, α_2 10.2%, β 8.1%, γ 10.0%) BUN 11.4 mg/dl, Cr. 1.0 mg/dl, GOT 43 mU/ml, GPT 95 mU/ml, LDH 214 mU/ml, Alp. 149 mU/ml, Na 143 mEq/l, K 4.2 mEq/l, Cl 106 mEq/l, Ca 4.2 mEq/l, T-cho 150 mg/dl, PSP 15分値 43%, β_2 -MG 2.1 mg/dl, CRP (-), FBS 103 mg/dl, CEA 5.07 ng/ml, AFP 2.27 ng/ml, ECG; P-sinistrocardiale

スパイログラム: 肺活量 3,280 ml(93.2%) FEV_{1,0%} 52.4%

膀胱鏡: 膀胱頂部に表面平滑で絨毛構造を欠く拇指頭大の非乳頭状有茎性の単発腫瘍を認めた。

腫瘍の生検所見: 移行上皮で被覆された, 血管の多い粗結合組織を基質とする乳頭状組織のみであった。

胸部単純写真: 肺野の透過性がやや増大。

腹部単純写真: 異常なし。

IVP: 異常所見なし。

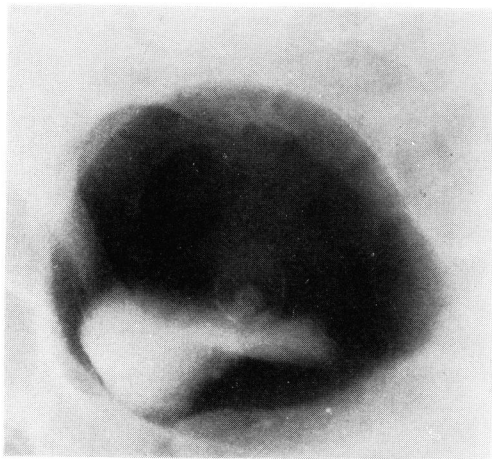


Fig. 1. Double contrast cystography

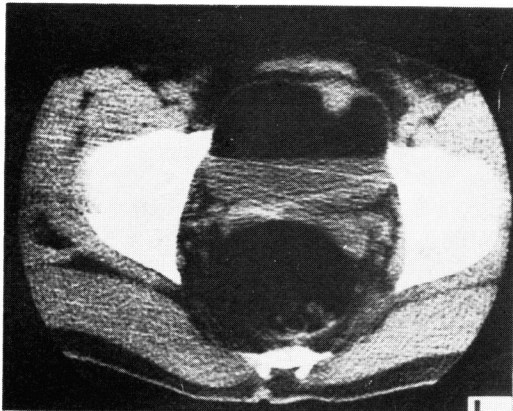


Fig. 2. CT scan

膀胱二重造影: 拇指頭大円形の腫瘍陰影を認める (Fig. 1).

CT スキャン: 腫瘍の膀胱内突出と膀胱筋層への浸潤を認めた (Fig. 2).

以上より stage B の膀胱腫瘍と診断し, 6月30日に膀胱部分切除術をおこなった. 術中血圧の変動もなく, 手術は無事に終了した。

摘出標本: 直径 1.5 cm の球形, 橙黄色, 表面平滑, 弾性軟の有茎性腫瘍であった (Fig. 3).

組織学的所見: 腫瘍が筋層内に浸潤性に増殖し, 腫瘍細胞は多形性で, 胞体は原形質に富み, 好酸性の顆粒が見られた. 核は小型類円形で中心性, あるものは偏在性に存在し, 分裂像は認められなかった. 以上より本腫瘍は膀胱パラガングリオーマと診断された (Fig. 4).

術後経過: 順調に経過し, 7月15日に退院となった. 約4カ月後の検査では, 血中 adrenaline (血中 AD) 31 pg/ml, 血中 noradrenaline (血中 NA) 120 pg/ml,

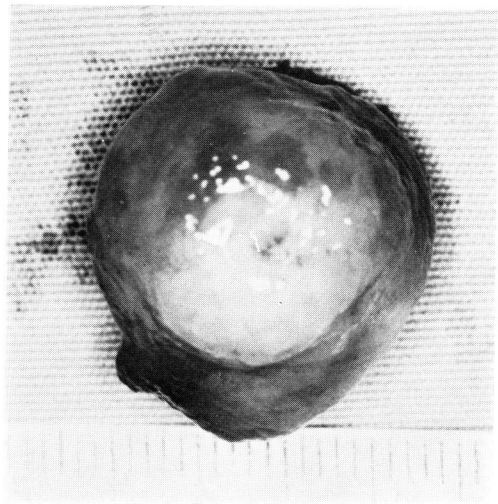


Fig. 3. Surgical specimen

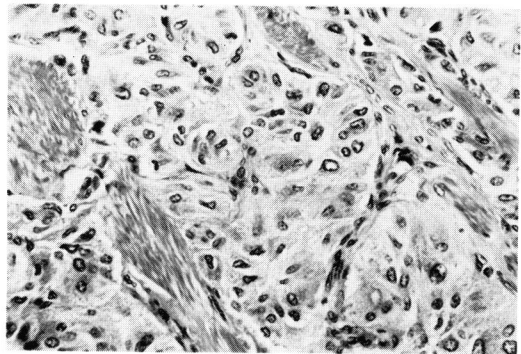


Fig. 4. Histological findings

Table 1. Paraganglioma of the urinary bladder in the Japanese literature

症例	報告者	年齢・性	主訴	血尿	排尿時 症状	血 圧 術前 術中 術後	膀胱鏡上 腫瘍所見	血 中 CA (術後)	尿 中 CA 術 前 術 後	腫瘍発 生部位	術前診断	治 療	摘出腫瘍	経 過	家族歴		
1	勝目	6) 49 女	排尿痛 頻尿 高血圧	-	頻 頭面蒼 白吐	210/150 140/100 204/150	超鶏卵大 表面平滑			前 壁	膀胱バラ ングリ オーマ	膀胱部分 切除術	4.2×4.8 ×2.5cm 65g	術後1週間で高 血圧に、7カ月 後心マヒで死亡	父方 祖父 祖母 父	癌十 子宮癌十 直腸癌十	
2	田崎	10) 66 男	肉眼的血尿	+	-	112/82	半球状 表面平滑		CA 284ug/l	前 壁	悪性腫瘍 (膀胱原発)	膀胱部分 切除術	3.5×3.5 ×3.2cm 21g	病理にて悪性 バラングリオーマ の診断			
3	新山	11) 58 女	肉眼的血尿	+	-	120/76	拇指頭大及び 小指頭大有茎 性・表面平滑 赤褐色			後 壁 右側壁	膀胱腫瘍	膀胱部分 切除術		3年後に再発高 血圧性血管不全 により死亡			
4	新保	12) 17 女	心悸亢進 多汗	-	-	200/85 120/65		NA1260.2ug/day AD35.7 VMA21.20mg/day MN5.24	NA850.2ug/day AD10.7 VMA15.40 MN4.17	前側壁	褐色細胞腫	膀胱部分 切除術	35g	術後より血圧の上昇約4年後再 発で死亡剖検で 全身転移	父方 祖母	子宮癌十	
5	秋田	13) 59 男	肉眼的血尿	+	-	高血圧 (-)					膀胱腫瘍						
6	勝見	14) 59 男	肉眼的血尿	+	-	120/80	拇指頭大 有茎性 表面平滑		NA70.6ug/day AD5.6 VMA12.0mg/day	頂 部	膀胱腫瘍	膀胱部分 切除術	クルミ大				
7	高橋	15) 52 女	肉眼的血尿 排尿・排便 後の胸内苦 悶頭痛	+	胸内苦悶 頭痛	130/82 240/110	6日目より 正常化 超鶏卵大 多房状 有茎性 表面平滑	VMA15.2mg/day (発作時28.4) MN4340.2ug/day	VMA6.6 MN1019	頂 部	膀胱バラ ングリ オーマ	膀胱部分 切除術	6×6× 7cm 45g		父 胃癌十		
8	北川	16) 62 男	完全尿閉	-	-	150/90 150/100			NA228.2ug/day AD11.9ug/day VMA(-)	後 壁	前立腺胞 大 症	電気切除	1.5×1.3 ×1.0cm				
9	副島	17) 21 女	排尿時の空 気頭痛 視力障害	-	発汗 頭痛 悸動	190/150 220/150	鶏卵大(赤色) 表面凹凸不整 静脈怒張	NA1.12 ng/ml AD0.03 ng/ml	NA2838.4ug/day AD(-) VMA17.92mg/day	NA2177.3 AD(-) VMA12.3	右側部	膀胱バラ ングリ オーマ	5.2×4.4 ×3.1cm 36g	8カ月後に褐色 細胞腫切除術施 行(L2L3椎体間 左側)			
10	片岡	18) 43 男	肉眼的血尿	+	排尿後動悸 頭痛 発汗	150/100 254/150 160/100	拇指頭大 非乳頭状		NA495.9ug/day AD40.9ug/day	NA189.9 AD8.4	前 壁 頂 部	膀胱バラ ングリ オーマ	膀胱部分 切除術	5.0×5.5 ×4.0cm 40g	高血圧持続	父 叔母2人 同胞 4人中3人	高血圧
11	今村	9) 24 女	排尿直後の 動悸・頭痛	-	排尿直後 動悸 頭痛	150/180 110/120	膀胱内 隆起	NA108 ug/ml AD20 ug/ml	NA1880.2ug/day AD18 VMA10.9mg/day	NA 37.9 AD 7.4 VMA 4.5	右上部	膀胱バラ ングリ オーマ	膀胱部分 切除術	4×3.4 ×2.5cm 26g	術後40日目で心 機能軽度改善	叔父 脳卒中	
12	今中	19) 15 女	高血圧	-	-	160/230 110/140 100/60 70	非乳頭状 広基性 表面平滑	正常化	NA1780.2ug/day AD6.7ug/day VMA(-)	正常化	後 壁 左側壁	膀胱バラ ングリ オーマ	膀胱部分 切除術	7×7×5 cm 132g			
13	自験例	51 男	肉眼的血尿	+	-	140/80 140/94	有茎性 表面平滑	NA120 ug/ml AD31 ug/ml	NA61.0ug/day AD5.8ug/day VMA8.3mg/day	頂 部	膀胱腫瘍	膀胱部分 切除術	直径 1.8cm の球形	現在follow中			

尿中 adrenaline (尿中 AD) 5.8 $\mu\text{g}/\text{day}$, 尿中 nora-drenaline (尿中 NA) 61.0 $\mu\text{g}/\text{day}$, dopamin 440 $\mu\text{g}/\text{day}$, vanillylmandelic acid (VMA) 8.3 mg/day , homovanillic acid (HVA) 7.3 mg/day , BMR 8%, 眼底所見では軽度の網膜動脈の狭細を認めるのみであった. tyramine test では, 血圧が 234~132 mmHg まで上昇した. 術後1カ月ごとに外来において血圧および膀胱鏡で経過を追っているが, 異常は認められていない. なお術前まで持続していた腹痛は, 術後消失し, 現在にいたるまで認められていない.

考 察

膀胱パラガングリオーマは1953年の Zimmerman ら²⁾の最初の報告以来, 1977年の John H. Texter ら³⁾の報告までに76例を数えるにすぎない.

Leestma ら⁴⁾は, 腫瘍は粘腹下に局限して存在し, 膀胱三角部, とくに尿管口付近にもっとも多く, 腫瘍の大きさは3 mm から5.5 cm にわたり平均して2.2 cm であって, 膀胱パラガングリオーマの膀胱腫瘍に対する割合は, 8,000例中30例(約0.37%)であると報告している. Maloney ら⁵⁾は, 年齢層は14~78歳で平均して43歳, 性差はないと述べている.

本邦における膀胱パラガングリオーマは, 1960年の勝目⁶⁾らの報告以来, 本症例が第13例目にあたる. Table 1 はその集計である.

Table 1 に示したごとく, 本邦においては, 年齢は15~66歳, とくに50歳代に多く, 性差はない. 女性は若年層に多く, 男性は高年層に多い傾向が認められる. 腫瘍は表面平滑で非乳頭状のものがほとんどで, 有茎性のものが4例を占めている. 腫瘍の発生部位は, 前壁から頂部にかけてが7例で一番多く, 後壁から側壁にかけてが4例, 残り2例は部位が不明であった.

本疾患の特徴的な臨床症状として, 高血圧, 血尿, 排尿時発作の三症状がよく知られている. この三症状をすべてそなえているものは, 本邦例ではわずか3例(23%)にすぎない. 血尿は8例(62%), 高血圧は6例(54%), 排尿時発作は5例(38%)に見られ, 初診での主訴は肉眼的血尿がもっとも多い. 術前, 膀胱パラガングリオーマと診断のついたものは6例で, 1例を除く全例に高血圧と排尿時発作を認めた.

褐色細胞腫は, その10%が多発性であり, まれに悪性もあると言われている^{7,8)}. 本邦における膀胱パラガングリオーマのうち, 単発性のものは4例(症例5, 7, 11および自験例), 多発性のものは1例(症例9), 悪性パラガングリオーマと診断されたものが3例(症例2, 4, 12)であった. 残り5例が悪性もしくは多発

性か否かは不明であるが, 本邦では比較的悪性例の多いことがめだつ. 術前の尿中のホルモン学的検索は, 6例におこなわれているにすぎないが, そのいずれもが高値を示している. いっぽう, 術後に尿中 AD, 尿中 NA, VMA などの高値を示した6例の予後は¹⁷⁾, 1例が8カ月後に椎体に近接したパラガングリオーマの切除術を施行^{10,12)}, 2例は悪性パラガングリオーマの診断がつき¹⁸⁾, 1例はひき続き高血圧が持続しており^{14,16)}, 2例は不明であった. 術後これらが正常であった4例の予後は⁹⁾, 1例は血圧の正常化と心機能の軽度改善¹⁹⁾, 1例はリンパ節転移の存在により悪性パラガングリオーマの診断がついたが再発の徴候はなく, 1例¹⁵⁾は予後不明, 残りの1例は自験例であるが, 現在定期的に観察しているも異常は認められていない. パラガングリオーマに特徴的といわれる尿中 catecholamine に占める NA の優位性は, 検索可能であった本邦報告例のすべてにあてはまる. 以上より, 術後も catecholamine およびその代謝産物の測定を施行し, とくにその高値を示す症例では, 残存の有無, もしくは転移の有無の検索を充分おこなうべきであろう. 自験例では, 術後の諸検査において, 多発性または悪性を思わせる所見はなかった. tyramine test は陽性を示したが, これは他疾患においても陽性となる例があり⁸⁾, これのみでは褐色細胞腫の診断根拠とはなりえない.

治療は, ほとんど膀胱部分切除術が施行されている. 本腫瘍は膀胱筋層より発生するため, 経尿道的切除では不完全で, 再発する場合が多いと言われている⁹⁾.

自験例では, 術後, それまで続いていた腹痛が消失しているが, 本疾患との関係は不明である.

結 語

51歳, 男子に見られた膀胱パラガングリオーマの1例を報告するとともに, 本疾患の本邦における12症例に自験例を加えて検討した.

本症例の要旨は, 第133回 日本泌尿器科学会東海地方会(1981年9月)で報告した.

文 献

- 1) Pick: Das Ganglioma embryonale sympathicum (Sympathoma embryonale). Berliner Klinische Wochenschrift 49: 16~22, 1912
- 2) Zimmerman J, Biron E and Macmahon H: Pheochromocytoma of the urinary bladder. N

- Engl J Med **249**: 25~26, 1953
- 3) Texter J, Crane D, Hietala S and Raper A: Paraganglioma of urinary bladder wall. *Urology* **10**: 79~82, 1977
 - 4) Leestma J and Price E: Paraganglioma of the urinary bladder. *Cancer* **28**: 1063~1072, 1971
 - 5) Moloney GE, Cowdell RH and Lewis CL: Malignant pheochromocytoma of the bladder. *Brit J Urol* **38**: 461~470, 1966
 - 6) 勝目三千人・城戸 諄・藤枝順一郎：膀胱褐色細胞腫の一例。癌の臨床 **7**: 395~398, 1961
 - 7) Anton AH, Greer M, Sayre DF and Williams CM: Dihydroxyphenylalanin secretion in a malignant pheochromocytoma. *Am J Med* **42**: 469~475, 1967
 - 8) Engelman K, Horwitz D, Ambrose IM and Sjoerdsma A: Further evaluation of the tyramine test for pheochromocytoma. *N Engl J Med* **28**: 705~709, 1968
 - 9) 今村陽一・有木喜和・浜田希臣・林 雄二・日和田邦男・国府達郎・森田 勝・竹内正文・中條邦昭・田部井亮・越智隆明・村田欣也：膀胱褐色細胞腫の一例。最新医学 **36**: 1595~1601, 1981
 - 10) 田崎 寛・山本泰秀：膀胱 Paraganglioma の1例。日泌会誌 **54**: 561, 1963
 - 11) 新山孝二：副腎外褐色細胞腫の1例。西日泌尿 **31**: 701, 1969
 - 12) 新保慎一郎・真鍋 戊・中野 裕・深瀬政市・室谷大久・井村正明・山根 守・木村忠司・友吉唯夫：膀胱褐色細胞腫。日本臨床 **28**: 2507~2515, 1970
 - 13) 秋田康年・桃井 潔・宮崎 重・中田勝次・藤川幸村：膀胱に発生した褐色細胞腫の1例。日泌会誌 **63**: 996, 1972
 - 14) 勝見哲郎・山口光平・宮崎公臣・松浦 一：膀胱褐色細胞腫の1例。臨泌 **28**: 529~533, 1974
 - 15) 高橋香司・河西宏信・柏井浩三・松田 稔・坂口強・永友知英・藤井和子：膀胱褐色細胞腫 (paraganglioma) の1例。泌尿紀要 **21**: 723~729, 1975
 - 16) 北川清隆・竹前克朗・久住治男・北川正信：膀胱パラガングリオーマの1例。臨泌 **31**: 1019~1022, 1977
 - 17) 副島秀久・小川 修・野村芳雄・上野文磨・武藤真二・紡方二郎・大石誠一：異所性褐色細胞腫：精索および膀胱の各1例。西日泌尿 **41**: 131~139, 1978
 - 18) 片岡喜代徳・藤岡秀樹・北村憲也・柏井浩三：膀胱褐色細胞腫の1例。泌尿紀要 **27**: 709~715, 1981
 - 19) 今中香里・松野 正・山田智二：悪性膀胱褐色細胞腫の1例。西日泌尿 **44**: 315~320, 1982

(1982年11月10日受付)