〔泌尿紀要29巻4号
1983年4月〕

腎平滑筋肉腫と陰茎癌の重複症例

防衛医科大学校泌尿器科学教室（主任：中村　宏教授）
小田島　邦男
馬場　志郎
早川　正道
藤岡　俊夫

RENAL LEIOMYOSARCOMA ASSOCIATED WITH PENILE CARCINOMA: A CASE REPORT

Kunio ODAJIMA, Shiro BABA, Masamichi HAYAKAWA and Toshio FUJIOKA
From the Department of Urology, National Defense Medical College
(Director: Prof. H. Nakamura)

A case of renal leiomyosarcoma in a 55-year-old male is presented. The patient also had penile carcinoma. We believe this is the first report of renal leiomyosarcoma associated with penile carcinoma. Since 1957, thirty four cases of renal leiomyosarcoma have been reported in the Japanese literature. Some diagnostic problems of renal leiomyosarcoma are discussed, and the association of penile carcinoma with other malignant tumors is reviewed.

Key words: Renal Leiomyosarcoma, Penile Carcinoma

緒　　言

われわれは，腎平滑筋肉腫と陰茎癌が合併した，非常に稀有な重複癌の症例を経験したので，ここに報告するとともに重複癌，腎平滑筋肉腫について若干の文献的考察を加える．

症　　例

患者　51歳　男

主訴　亀頭部の有痛性硬結

既往歴　小児期より高度の難聴（原因不明）．40歳時，亀頭部の腫瘤に対し，他院にて腫瘤切除を施行され，また両鼠径部リンパ節の生検を受けている．

現病歴　（患者は高度の難聴があり，また家族もいないため，詳細は不明．）1980年10月亀頭部の疼痛に気がついたが放置していた．そののち，排尿時痛も出現し，亀頭部の硬度，疼痛も増強したため，同年11月当科を受診した．受診時，亀頭部瘢痕の周囲に発赤，圧痛を認め，亀頭炎と診断されたが，化学療法に反応せず，また既往歴も考慮して，同年12月入院となった．

入院時現症　体格・栄養中等度，脈拍・呼吸正常，血圧152/90，胸部　打聴診上異常認めず，腹部　平坦，軟，腫瘤や圧痛など認めず，外陰部では，亀頭部に痂皮形成を伴った有痛性の硬結を認め，感染による悪臭あり．また亀頭部周囲より排膿を認めた．両鼠径部にリンパ節生検時の瘢痕を認めた．

検査成績　尿所見；蛋白(－)，糖(－)，沈渣　赤血球　小数／全視野，白球血 1／数視野．血算；白血球 6,700/mm³，赤血球436万/mm³，ヘマトクリット41%，血色素 13.9 g/dl．血沈；1時間値21 mm，2時間値23 mm．血清化学；総タンパク 7.6 g/dl，アルブミン 4.3 g/dl，BUN 26 mg/dl，クレアチニン 1.3 mg/dl，GOT 27 U/*l*，GPT 19 U/*l*，Al-p 83 U/*l*，LDH 231 U/*l*，CPK 323 U/*l*，Na 145 mEq/*l*，K 4.8 mEq/*l*，Cl 110 mEq/*l*．蛋白分画；アルブミン63.0%，グロブリン α_1 3.2%，α_2 6.7%，β 14.2%，γ 12.3%．

入院後経過　腰麻下にて亀頭部の硬結の生検を施行した．病理組織診断は尖形コンジローマであった．また排泄性腎盂造影（以下 IVP と略記）と逆行性腎盂造影（Fig. 1）にて，左腎は外上方へ偏位し，左腎下

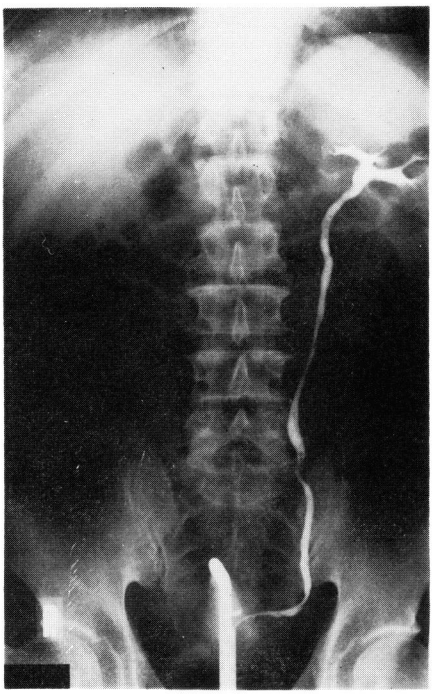

Fig. 1.　Left retrograte pyelogram

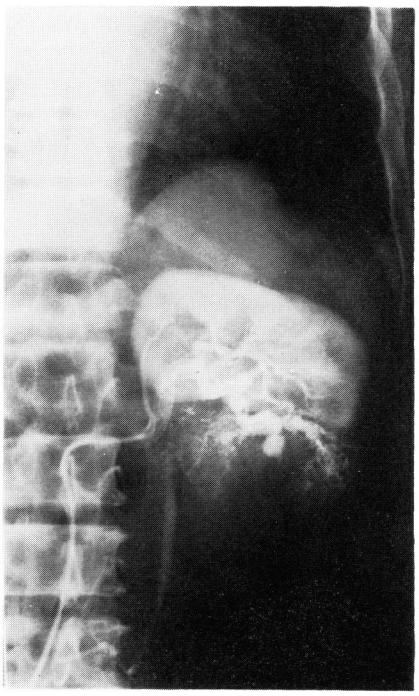

Fig. 2.　Selective left renal angiogram

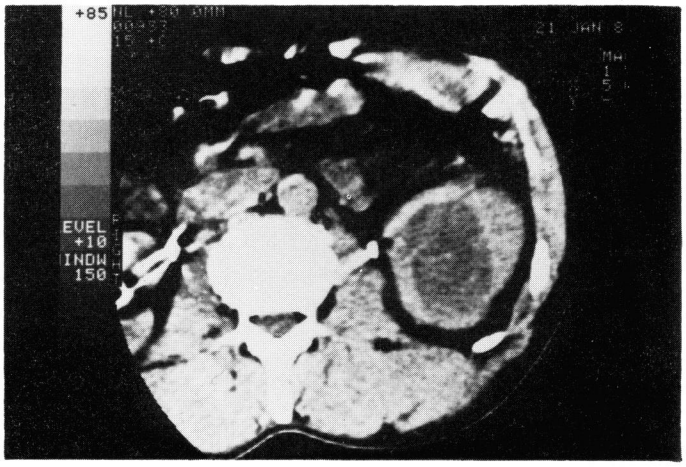

Fig. 3.　CT scan

極の腫瘤性病変を疑わせる所見を得た．このため血管造影，ＣＴスキャンを施行した．選択的左腎動脈造影（Fig. 2）では，左腎下極への比較的太い血管が腫瘤中央部において屈曲断絶し，瘤状となっている．また腫瘤上縁には新生血管と Pooling 像を認め，腫瘤下部には無血管領域を認める特徴的な所見を得た．ＣＴスキャン（Fig. 3）では，腎下部に位置し腎実質にくらべ，比較的低いＣＴ値を示す腫瘤の存在が示唆された．

以上の所見から，左腎下極の血腫が疑われたが，血管造影の所見では，嚢胞壁から発生した悪性腫瘍の疑いも否定できず，1981年２月経腹膜的に左腎摘出術を施行した．手術時，左腎下極は全体的に腫大し，表面平滑で比較的軟らかく，下行結腸間膜と軽度の癒着がみられた．摘出した左腎の割面（Fig. 4）は，腎下部に約５×６cm の暗赤色の器質化した凝血塊を含んだ嚢腫状病変を呈していた．またその壁はやや硬く肥厚していた．病理組織学的診断は腎平滑筋肉腫であった．

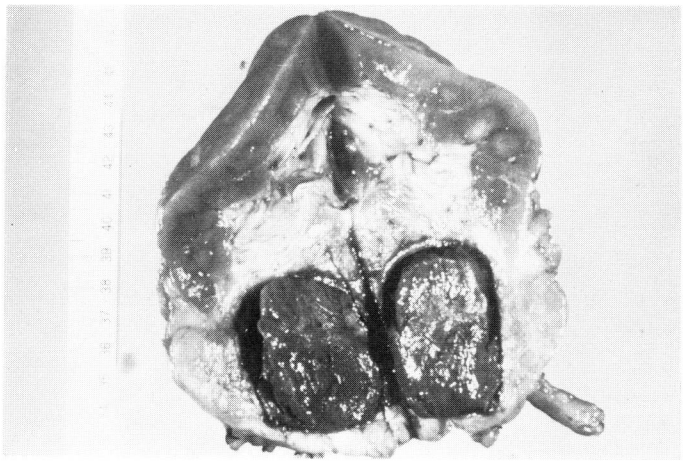

Fig. 4. Cross section of left kidney

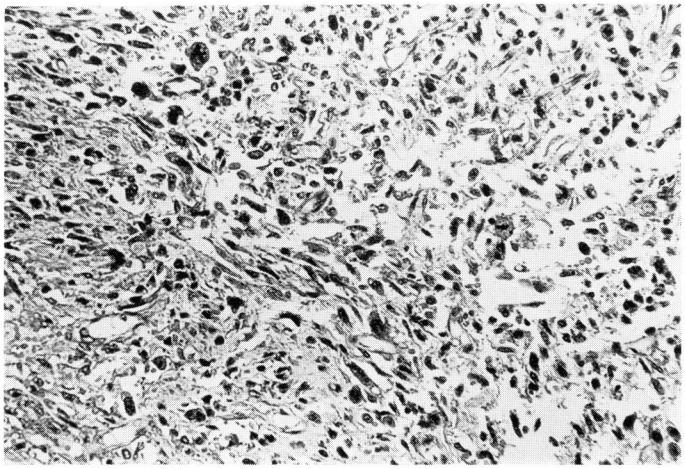

Fig. 5. Leiomyosarcoma of left kidney

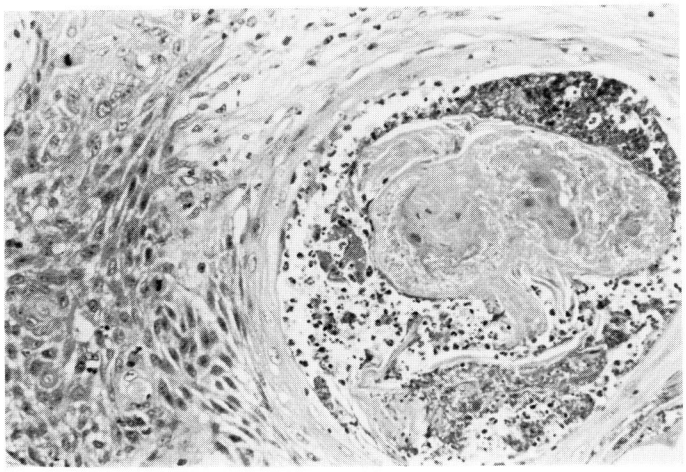

Fig. 6. Specimen of penile tumor showing squamous cell carcinoma

また陰茎部の硬結は，そののちの治療にもかかわらず感染，疼痛が増悪したため，再度亀頭部の生検をおこなった．病理診断は扁平上皮癌であった．このため1981年3月陰茎の部分切除をおこない，一時退院した．退院後，外来にて経過観察していたが，同年10月ごろから，ふたたび陰茎断端部に感染，疼痛が出現した．さらにその断端部に，腫瘍の再発を認めたため再入院となる．そののち，ブレオマイシンの局所塗布，ペプレオマイシンの全身投与，Linac の局所照射をおこなった．しかし炎症症状が増悪し，腫瘍の増大を認めたため1982年6月根治的陰茎切断術を施行した．

現在，腎平滑筋肉腫，陰茎癌ともに再発を認めず，経過観察中である．

病理所見

1　腎（Fig. 5）　血腫を含む嚢腫壁に腫瘍組織を認めた．腫瘍は紡垂形細胞からなり，細胞はエオジン好性で分裂像もみられる．PAS 染色で顆粒状に染まり，Masson 染色では腫瘍の細胞質内に筋原線維と考えられる所見を示す腎平滑筋肉腫であった．

2　陰茎（Fig. 6）　表皮は hyperkeratosis のみられる像であり，多数の腫瘍細胞が浸潤性に増殖しているが，比較的細胞異型に乏しい扁平上皮癌である．

考　　察

近年，生活環境の改善と医療技術の進歩にともない，平均寿命の伸びとともに，腫瘍学領域において，同一患者に発症する多種の悪性腫瘍，すなわち重複癌が重要なテーマのひとつとなった．われわれは腎平滑筋肉腫と陰茎癌が合併した重複癌の症例を経験し，ここに報告した．腎平滑筋肉腫も腎悪性腫瘍のなかでは，比較的まれな疾患であるので，重複癌および腎平滑筋肉腫につき，若干の検討を加える．

重複癌については，現在1932年に Warren, Gates ら[1]が提唱した定義が広く用いられている．その定義は，①おのおのの腫瘍は悪性像を示さなければならない．②互いに離れて存在し，転移の可能性が除外されなければならない．とされている．しかし，おのおのの腫瘍の間に近似の組織像がある場合，転移の可能性を否定するのが困難なことが多い．今回の症例では，発症部位，組織像もそれぞれ異なり，この点ではとくに問題はなかった．

重複癌の発生因子のひとつとして，一方の癌あるいは他の既往疾患に対する〝治療〟にともなった発癌因子（たとえば放射線療法や抗癌剤）の有無を検討する必要がある．われわれの経験した症例では，既往歴に亀頭部の腫瘍があり，その腫瘍切除後にブレオマイシンの投与をうけたことが，患者との筆談および特有の肺線維症の像などから推察されている．しかし投与量，投与期間などは不明である．ブレオマイシンは DNA 鎖を切断し，かつ催奇性を有しているとされている．しかし，腎肉腫を含め，悪性腫瘍との因果関係については不明である．なお放射線療法をうけた既往はない．

重複癌の頻度は，本邦では全悪性腫瘍患者の1％から5％と報告されている[2~4]．また癌腫と非上皮性悪性腫瘍の組合わせは，重複癌の約10％とされている[3,5]．泌尿器科領域における重複癌では前立腺，腎，腎盂・尿管・膀胱とほかの癌の組み合わせが多い．宇山ら[6]は1975年から1978年までの泌尿生殖器癌の関係した重複癌487例を集計しているが，このうち陰茎癌の関係した重複癌は，わずかに1例であった．また和田ら[7]は本邦で報告されている，陰茎癌との重複癌8例について検討している．このうち1例が腎の悪性腫瘍との合併であったが，その組織型は不明である．腎平滑筋肉腫と陰茎癌との重複癌は，われわれが検索した限りでは，本邦では報告されていない．

また腎肉腫については，腎悪性腫瘍の2％から3％と報告されている[8~10]．われわれが検索した限りでは，本邦では155例の腎肉腫が報告されており，このうち腎平滑筋肉腫は自験例を含め，35例（Table 1）ともっとも多く，ついで線維肉腫が多かった．

腎平滑筋肉腫患者の年齢分布は40歳から59歳までが多く，全体の約半数を占めている．また性別では男性13例，女性22例と女性に多い．この性差を年齢別にみると，39歳以下では男性2例，女性10例と圧倒的に女性が多いのに対して，40歳以上では男性11例，女性12例と性差を認めなくなる．

本症による症状では，腹部腫瘤がもっとも多く，全体の60％に出現している．ついで，疼痛が45％，血尿が29％の順である．またこの3つの症状がすべて出現したのは，わずかに2例のみであった．

術前診断は臨床症状，IVP，血管造影などにより得られており，多くは腎腫瘍と診断されている．血管造影は35例中22例に施行されているが，そのなかで所見の記載のある18例について検討してみると，腫瘍が hypervascular mass で，術前に腎癌と診断されたのは1例であった．また逆に腫瘍が avascular mass であり，術前に腎嚢胞と診断された例が2例あったが，この2例はともに大動脈造影のみで，選択的腎動脈造影は施行されていない．そのほかの症例では，腫瘍中心部は hypovascular であるが，その周囲には hypervascularity の部分があり，pooling や血管壁の不整，断裂像などの所見が得られる場合が多い．摘

Table 1.　本邦腎平滑筋肉腫報告例

No	報告者	年齢	性	主訴・症状	術前診断	患側	予後	文献
1	南　武	46	男	発熱，腰痛，腹部腫瘤 全身倦怠感	腎被膜腫瘍	右	術後　40日 生	臨皮泌 11：1063，1957
2	本田信夫	45	男	左偏頭痛、左眼複視 血尿		右		日泌尿会誌 51：674，1960
3	大川璟姫	38	女	腹痛、上腹部腫瘤	子宮破裂	右	術後2年7ヵ月生	産婦人科の世界 13：1377，1961
4	大塚康吉	68	女	側腹部腫瘤		右	術後　1年 生	臨皮泌 16：735，1962
5	岩永保人	32	女	全身衰弱、発熱	脾　腫	左	死亡（剖検例）	医学のあゆみ 50：214，1964
6	白神達志	41	男	腹部鈍痛	腎腫瘍	左	術後1年　生 肺転移	泌紀要 11：66，1965
7	津島恵輔	30	女	右下腹部痛，腫瘤 発熱	腎腫瘍	右	術後2年4ヵ月生 肺転移切除	外　科 31：210，1967
8	田代　彰	18	女	右側腹部腫瘤	腎腫瘍	右	術後　3年 生	臨　泌 24：1029，1970
9	蔡衍欽	44	男	肉眼的血尿				日泌尿会誌 60：93，1969
10	片村永樹	46	女	肉眼的血尿	腎腫瘍	右	術後　1年 生	日泌尿会誌 60：271，1969
11	桐山啓夫	23	女	急性腎盂腎炎様症状	腎嚢腫	左	術後8ヵ月 生	日泌尿会誌 60：352，1969
12	南　孝明	39	男	肉眼的血尿， 右側腹部痛	腎腫瘍	右	術後2ヵ月 生	日泌尿会誌 61：515，1970
13	南後千明	46	女	右側腹部痛，発熱		左	術後1ヵ月 生	日泌尿会誌 62：95，1971
14	浅石和昭	20	男	発熱，腹部腫瘤	後腹膜腫瘍	左	術後1ヵ月 生	外科治療 29：355，1973
15	吉田一郎	42	男	血尿	腎腫瘍	右	死亡（剖検例）	交通医学 25：101，1971
16	広野晴彦	54	女	腹部有痛性腫瘤， 発熱		右	術後8ヵ月 死亡，全身転移	臨　泌 26：379，1972
17	高野信一	65	男	側腹部腫瘤， 発熱，貧血	腎　癌 （ACTH産生の疑い）	左		日腎誌 15：350，1973
18	畑中恒人	33	女	腹部腫瘤，疼痛	腎腫瘍	右	術後10ヵ月 生	外　科 35：637，1973
19	同　上	50	女	腹部腫瘤，疼痛	腎腫瘍	左	術後10ヵ月死亡	同　上

出標本の割面にて，血腫や壊死巣を認めたとの報告が約30%にみられた．このことは腎平滑筋肉腫がその発育過程で，血腫あるいは壊死巣を合併しやすいことを示唆しており，われわれの症例も同様であった．以上より，上記の血管造影の所見は，腎平滑筋肉腫の術前診断に際し，重要な所見と考えられた．

治療法は，腎摘出術が27例で施行されている．非観血的療法としては，Helmbrecht ら[10]が2名の腎平滑筋肉腫の患者に対し，術前術後の放射線療法や遠隔転移に対する放射線療法と，抗癌剤と併用し良好な結果を報告している．また本邦でも，高橋ら[11]が摘出不能であった腎平滑筋肉腫に対して，放射線療法を施行したところ，腫瘍が縮小し，腫瘍の摘出が可能となった症例を報告している．

予後については，剖検例2例，および予後の記載のない3例を除いた30例を対象に検討した．この30例中術後10ヵ月以内に死亡した症例が10例あり，この10例中腫瘍の重量が，1,000 g 以上のものが7例であった．また腫瘍の重量が1,000 g 以上であった症例は14例であるから，この半数は術後早期に死亡している．すな

No	報告者	年齢	性	主訴・症状	術前診断	患側	予後	文献
20	西川源一郎	37	女	発熱，側腹部腫瘤	腎腫瘍	左	術後5ヵ月死亡 右腎・肺転移	日泌尿会誌 65：251，1974
21	島　博基	55	男	血尿，背部痛	腎腫瘍	左	術後5ヵ月 生	日泌尿会誌 67：1008，1976
22	山内民男	31	女	左季肋部腫瘤	腎嚢腫	左	術後1年6ヵ月 生	泌尿紀要 23：427，1977
23	同　上	24	女	側腹部痛，血尿， 腹部腫瘤	腎腫瘍	右	術後3ヵ月 生 局所再発	同　上
24	境　優一	58	女	側腹部腫瘤 体重減少，全身倦怠感	腎腫瘍	右	術後10ヵ月死亡	西日泌尿 39：951，1977
25	松本　修	43	女	血尿，腹痛， 腹部腫瘤	腎腫瘍	右	術後　90日死亡	日泌尿会誌 69：812，1978
26	同　上	49	男	腹部腫瘤 全身倦怠感，体重減少	腎肉腫	左	術後　80日死亡	同　上
27	中林富雄	50	女	血尿，側腹部腫瘤	腎腫瘍	右	術後8ヵ月死亡 局所再発	日内会誌 67：102，1978
28	陳　瑞昌	19	女	腹部疼痛，腫瘤	腎　癌	左	術後2年5ヵ月 生	日泌尿会誌 69：1512，1978
29	同　上	49	女	腹部疼痛，腫瘤	腎腫瘍	左	術後10ヵ月 生	同　上
30	高橋忠久	65	男	側腹部不快感	後腹膜 腫　瘍	左	術後10ヵ月 生	泌尿紀要 27：1223，1981
31	丸山良夫	61	女	血尿，側腹部腫瘤		左		日泌尿会誌 73：231，1982
32	山田陽弘	64	女	左側腹部腫瘤，疼痛		左	術後2ヵ月半 死亡	日泌尿会誌 73：242，1982
33	鈴木さくら	59	女	寝汗，発熱 季肋部腫瘤		右	術後6ヵ月 死亡	日内会誌 71：126，1982
34	石井洋二	58	男	腹部痛 左精系静脈瘤	腎腫瘍	左	術後3ヵ月 死亡，全身転移	臨　泌 36：655，1982
35	自験例	51	男	亀頭部硬結	腎腫瘍 腎外傷後	左	術後1年10ヵ月 生	

わち腫瘍が大きいものほど，転移しやすく，予後不良の例が多い．またほかに予後を決定する因子としては腫瘍細胞の核分裂数があげられるが[12]，われわれの集計した症例にはほとんどこれに関する記載がなく，検討不能であった．一般的には，核分裂像の割合が高い，ほど，転移が多いとされている．

ほかの疾患との合併では，Bourneville-Pringle 氏病と合併した症例が1例[13]，睾丸の teratoma と合併した症例が1例[14]，みられたが，われわれが経験した症例以外では，ほかの悪性腫瘍との合併は報告されていなかった．

結　　語

今回われわれは，腎平滑筋肉腫と陰茎癌の合併した，稀有なる重複癌の1例を経験したので，文献的考察を加え報告した．

本論文の要旨は第406回東京地方会で発表した．

文　　献

1) Warren S and Gates O: Multiple primary malignant tumor. A survey of the literrature and a statistical study. Am J Cancer **16**: 1358～1414, 1932
2) 赤崎兼義・若狭治毅・石館卓三：原発性重複癌について．日本臨症　**19**：1543～1551，1961
3) 馬場謙介・下里幸雄・渡辺　漸・田島知行：重複癌の統計とその問題点．癌の臨床 **17**：424～436，1971
4) 阿南敏郎・宮部雅次・辻　秀男：当科における重複癌31例の検討．外科診療　**22**：697～701，1980
5) 北畠　隆・金子昌生・木戸長一郎・千原　勤・牛島　宥：重複悪性腫瘍の発現頻度に関して．癌の

臨床　**6**：337～345, 1960
6) 宇山　健・山本晶弘・淡河洋一・森脇昭介：泌尿生殖器癌が関連した原発性多重悪性腫瘍. 西日泌尿　**43**：895～899, 1981
7) 和田郁生・佐伯英明・森田　隆・高田　斉：陰茎癌と胃癌を合併した1例. 臨泌　**36**：283～286, 1982
8) Gupta OP and Dube MK: Rare primary renal sarcoma. Brit J Urol **43**：540～551, 1971
9) Bennington JL and Beckwith JB: Tumor of the kidney, renalpelvis, and ureter, Fascicle 12, 201, A.F.I.P., Washington, 1975
10) Helbrecht LJ and Cosgrove MD: Triple therapy for leiomyosarcoma of kidney. J Urol **112**：581～584, 1974
11) 高橋忠久・須藤芳徳・浜田和一郎：腎平滑筋肉腫の1例. 泌尿紀要　**27**：1223～1229, 1981
12) 牛込新一郎・桐野有爾・品川俊人：悪性軟部腫瘍の組織像と予後. 外科診療　**15**：539～547, 1973
13) 田代　彰・小川俊一・三樹明教：Bourneville-Pringle 氏病に伴った腎平滑筋肉腫の1例. 臨泌　**24**：1029～1035, 1970
14) 島　博基・下江庄司・荻野開作：Leiomyosarcoma with testicular tumor. 日泌尿会誌　**67**：1008, 1978

（1982年12月8日受付）

前立腺肥大にともなう排尿障害に

非必須アミノ酸配合による排尿障害治療剤

パラプロスト®

健保適用

〔成　分〕
1カプセル中……L-グルタミン酸　265mg
L-アラニン　100mg
日局アミノ酢酸　45mg

〔適応症〕
前立腺肥大にともなう排尿障害、残尿および残尿感、頻尿。

〔用法・用量〕
通常1回2カプセルを1日3回経口投与する。
なお、症状により適宜増減する。
〔包　袋〕 500cap. 1000cap.

＊使用上の注意は製品添付文書等をご参照ください。

日研化学株式会社
東京都中央区築地5－4－14　〒104