〔泌尿紀要29巻4号
1983年4月〕

排尿後尿洩れ（Postmicturition dribble）の研究

北見赤十字病院泌尿器科
古　屋　聖　児
横　山　英　二

URODYNAMIC STUDIES ON POSTMICTURITION DRIBBLE

Seiji FURUYA and Eiji YOKOYAMA
From the Department of Urology, Kitami Red Cross Hospital

Sixteen patients presenting with a symptom of postmicturition dribble were studied. All the patients were examined by the technique of voiding cysto-urethrography recording on videotape. The findings of the videocysto-urethrography comfirmed that postmicturition dribble resulted from a residue of urine in the bulbar urethra. No urodynamic abnormality was seen in the six patients who had no other symptom or disease.

The patient is instructed to compress the bulbar urethra manually in the perineum after micturition and evacuate the bulbar residual urine. Symptomatic relief is usually obtained.

Key words: Postmicturition dribble, Videocysto-urethrography, Bulbar residual urine

緒　　言

排尿後尿洩れ（postmicturition dribble）という症状は，排尿後一定の時間が経過してから椅子に座ったり，下に落ちているものを拾うために体を前屈したり，自転車に乗ったりしたときに，外尿道口より尿が洩れる症状をいう．急迫性尿失禁や腹圧性尿失禁とは異なる尿失禁のタイプで，男子に認められる．

この症状の病態生理に関する記載は本邦および欧米のテキストブックに見あたらず，われわれの調べた範囲では文献的に Stephenson and Farrar[1]（1977）の論文を見い出すのみである．

われわれのクリニックに比較的若い人で排尿後尿洩れ症状を訴える（尿洩れの程度は，朝晩下着をとりかえるという人から，単に下着が湿っぽいという人までさまざまである）患者が続けて受診したこと，当初は，この症状の原因が排尿後のいわゆる〝ふりきり〟が不十分なためと推定し，患者に十分な〝ふりきり〟をするように指導してきたが効果が見られなかったことなどから，この排尿後尿洩れの病態生理の解明と治療方針の確立の必要性にせまられた．そこで，ビデオ録画システムによる排尿時尿道膀胱造影，および排尿動態検査（膀胱内圧測定，尿道内圧測定，および尿流量測定）をおこない，この排尿後尿洩れ症状の病態生理を検討した．

対象と方法

対象患者は16例で全例男子である（Table 1）．このうち，基礎疾患を認めない症例は6例で，年齢は25～54歳（平均43歳）である．この症例群では，検尿，経

Table 1. Patients with a symptom of postmicturition dribble

基礎疾患を認めない症例：6例	
25歳～54歳（平均 43歳）	
基礎疾患を有する症例：	
膀胱頚部硬化症	2例（60, 69歳）
尿道狭窄術後（内尿道切開術）	4例（34, 54, ⑥⑥, 75歳）
経尿道的前立腺切除術後	3例（70, 75, ⑦⑧歳）
直腸癌術後	1例（80歳）

○：腹圧性尿失禁を有する

静脈性腎盂造影，膀胱造影，逆行性尿道造影などで尿路系に感染や形態的異常が認められなかった．基礎疾患を有する症例は10例で，膀胱頸部硬化症2例，尿道狭窄に対する内尿道切開術後症例4例，経尿道的前立腺切除術後症例3例，直腸癌根治術後症例1例である．全例，逆行性尿道造影では，尿道の狭窄所見は認められない．このうち，内尿道切開術後症例1例と経尿道的前立腺切除術後症例1例は，腹圧性尿失禁を合併していた．

これらの対象患者全例に，排尿時尿道膀胱造影をおこなった．患者を仰臥位とし，経尿道的にネラトンカテーテル（8 F）を膀胱内へ挿入する．造影剤（32% Conraxin）をこのカテーテルから膀胱内へ注入し，最大尿意を訴える量まで入れる．ついで，ネラトンカテーテルを抜去し，排尿させる．この時，患者の体位は立位で45°斜位で撮影する．排尿の開始から終了まで Video recorder (SONY, BUV-200 X) で録画し，検査終了後，画像を再生し，排尿時の尿道，膀胱の動態を経時的に観察した．

排尿動態検査としては，膀胱内圧測定，尿道内圧測定，尿流量測定をおこなった．測定機器は Urolab Model 1154 (Life-Tech, Co,) および DISA Electromedical Equipment Type 05A02 である．膀胱内圧測定は炭酸ガスを使用し，その注入流量は

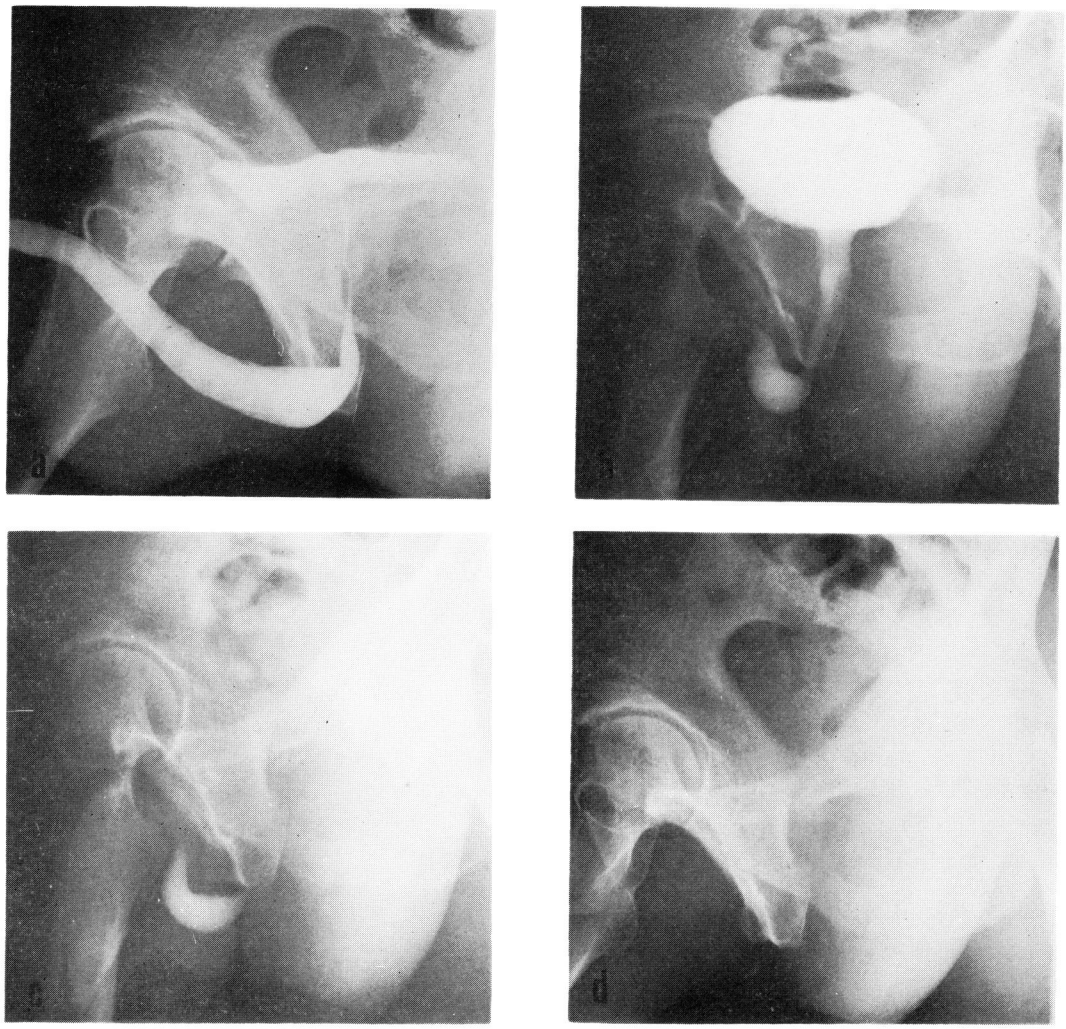

Fig. 1. Postmicurition dribbling patient, in man, 35 years of age (a) Retrograde urethrogram; (b) voiding cystourethrogram during micturition; (c) voiding cystourethrogram immediately after micturition; (d) x-ray film following after compressing the bulbar urethra in the perineum and evacuating the bulbar residual urine which is seen in film of (c)

120 ml/min である．症例によって，Lapides' bethanechol supersensitivity test[2]や肛門括約筋筋電図との同時測定をおこなった．膀胱内圧曲線のパターンは Bradley の分類に準じた[3,4]．尿道内圧測定は Brown and Wickham[5](1969) の方法でおこなった．この時の条件は水の注入流量 6.5 ml/min，カテーテル（8 F）の引き抜き速度は 3.0 cm/min である．

結　　果

排尿時尿道膀胱造影では，排尿が終了し膀胱内が空虚になった時点で，球部尿道に造影剤が停滞する所見を全例に認めた．この停滞した造影剤は，手指で会陰部を強く陰嚢側に圧迫すると外尿道口から滴下し消失した．この時，外尿道口からあふれ出た造影剤の量を測ってみると 0.2～1.0 ml と少量であった．

以下，3 症例の排尿の各時点における尿道膀胱造影所見を供覧する．

〔症例 1〕　基礎疾患を有しない35歳の症例である．Fig. 1a は，逆行性尿道造影像で，尿道の狭窄は認められない．Fig. 1b は，排尿中の尿道膀胱像である．Fig. 1c は排尿終了後のレ線写真で，膀胱と陰茎部尿道内には造影剤が認められないが，球部尿道に造影剤の停滞が認められる．Fig. 1d は，Fig. 1c の時点のあとで，会陰部を手指で圧迫させたもので，造影剤が外尿道口からあふれ出て，球部尿道内に停滞した造影剤が消失してしまった所見を示している．

〔症例 2〕　内尿道切開術後の75歳の症例である．この症例は，尿道狭窄に対して切開のほかに切除ルー

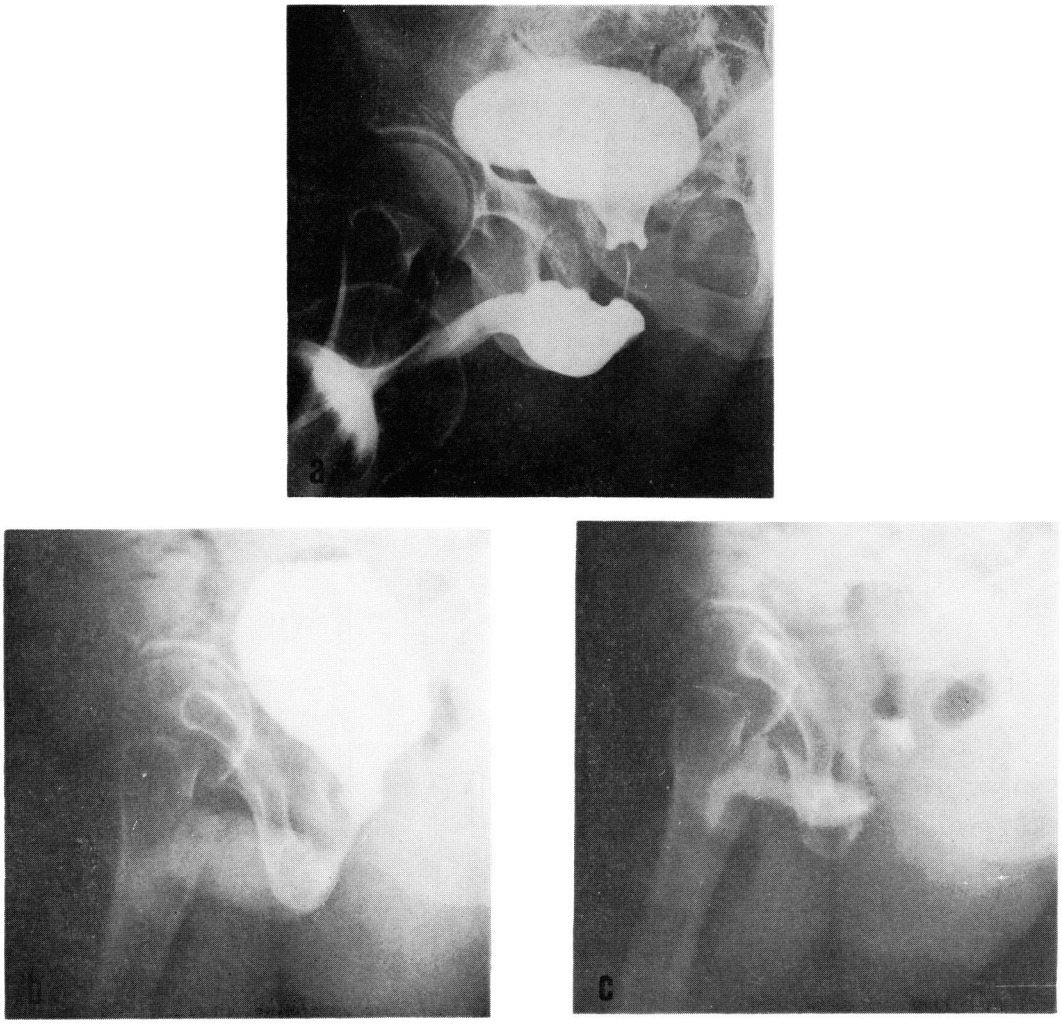

Fig. 2.　Postoperative diverticulum-like dilation of the bulbar urethra in patient of urethral stricture, 75 years-old male (a) Retrograde urethrogram; (b) voiding cystourethrogram during micturition; (c) voiding urethrogram immediately after micturition

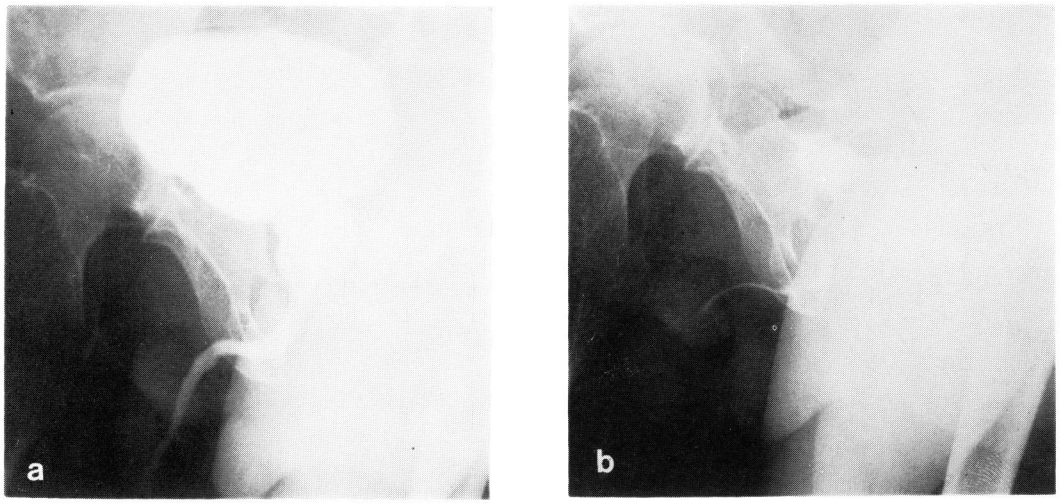

Fig. 3. Voiding cystourethrogram in patient of prostatic cancer, 78 years of age (a) during micturition; (b) immediately after micturition

Table 2. Urodynamic paramenters in six patients presented with postmicturition dribbling as their only symptom
CO_2 CMG: carbon dioxide cystometry, AFR: average flow rate, Max UP: maximum urethral pressure, DSD: detrusor-sphincter dyssynergia

Pt. No.	Age	CO_2CMG	AFR (mℓ/sec)	Max UP. (cmH_2o)	
1	25	Normal	12.4	—	DSD (−)
2	35	Normal	—	78	
3	44	Areflexia	22.7	95	Bethanechol (−)
4	47	Normal	—	—	
5	53	Areflexia	13.8	90	DSD (−) Bethanechol (−)
6	54	Normal	—	—	

プで切除もおこなったため，球部尿道が憩室様に拡張してしまった (Fig. 2a). Fig. 2b は排尿中の尿道膀胱造影レ線写真である．Fig. 2c は排尿終了後のレ線写真であるが，この憩室様拡張の部分に造影剤が停滞している．

〔症例3〕　前立腺癌で経尿道的前立腺切除術後に腹圧性尿失禁を呈する78歳の症例である．Fig. 3a は排尿中の尿道膀胱造影レ線写真である．Fig. 3b は排尿終了後のレ線写真である．球部尿道と切除した前立腺窩に造影剤が認められる．ビデオ画像で経過を観察していくと，この前立腺窩に停滞している造影剤が少しずつ，膜様部尿道をこえて球部尿道へ流れこむのが認められた．この症例の最大尿道閉鎖圧は 38 cmH_2O と低値であった．

基礎疾患を有しない6症例の排尿動態検査の成績は Table 2 にまとめて示してある．炭酸ガス膀胱内圧測定では4例が normal 型で，2例が areflexia 型であった．areflexia 型の2例は bethanechol supersenitivity test は陰性であった．全例排尿困難は自覚せず，3例におこなった尿流量測定は 12.4～22.7 ml/sec と正常であった．尿道内圧測定は3例におこない 78～95 cm H_2O と正常値を示した．2例に膀胱内圧測定と同時に肛門括約筋筋電図を測定したが，排尿筋一括約筋協調不全は認められなかった．

考　　察

ビデオ録画による排尿時尿道膀胱造影の解析により，排尿後尿洩れの原因は，排尿終了後に球部尿道に尿が停滞(われわれはこれを球部尿道内残尿と呼んでいる)し，これが座位や体の前屈などによって圧迫され，外尿道口から洩れるためであることが確認された．

この球部尿道内残尿がなぜ起こるかという病態については，Stephenson and Farrar (1977) は以下のような3つの仮説をあげている．その第1は，排尿終了時に球海綿体筋の収縮が十分におこなわれないために球部尿道に尿が停滞する．第2は，排尿終了時に後部尿道内に存在する尿は，外尿道括約筋の収縮によって膀胱へ戻る．これを "milk back" と呼んでいるが，この milk back が十分におこなわれないため後部尿道に尿が停滞する．そして，外尿道括約筋が弛緩した時にその停滞した尿が球部尿道内へ流れ，球部尿道内残尿となる．第3に，膀胱頸部硬化症では排尿終了時

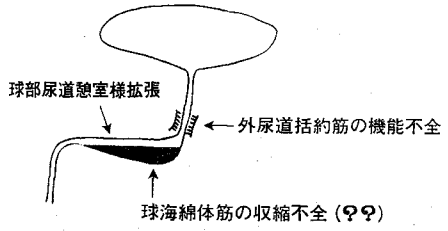

Fig. 4. Schematic drawing of possible factors influencing a postmicturition dribble (1) Failure of the bulbocavernous muscle ; (2) failure of the external urethral sphincter; (3) diverticulum-like dilation of the bulbar urethra caused by transurethral resection of urethral stricture

に外尿道括約筋と不十分にしか閉鎖しない膀胱頸部との間に尿がとり残され (trapped), この尿が外尿道括約筋の弛緩によって球部尿道へ流入する，ためとのべている.

われわれの成績では，前述した症例2のばあいは，球部尿道が器質的に憩室様拡張を示し，そこに尿が停滞するためと考えられる．症例3のばあいは，外尿道括約筋の機能不全のため後部尿道に存在する尿が球部尿道へ流入するためと推定され，これは Stephenson and Farrar の第2の仮説に類似している．この2症例を除いたほとんどの症例の病態は不明であるが，おそらく Stephenson and Farrar の第1の仮説，すなわち球海綿体筋の収縮不全が原因と推定される (Fig. 4). われわれの経験した膀胱頸部硬化症2例では，Stephenson and Farrar の第3の仮説に相当する病態は認められなかった．基礎疾患を有しない症例群でおこなった排尿動態検査ではあきらかな異常は認められず，この検査からは球部尿道内残尿の原因を解明できなかった.

球部尿道内残尿を原因とする排尿後尿洩れの治療は比較的簡単である．すなわち，排尿終了後に，会陰部を手指で圧迫し，その残尿を機械的に排出させてしまうことである (Fig. 5). われわれは，排尿時尿道膀胱造影のビデオ録画を再生する際，患者と一緒に観察し，球部尿道内残尿の存在とその意味を理解させている．ついで患者にレ線イメージ画像を見させながら，会陰部を圧迫させて，その時尿道内残尿が消失するのを視覚的に認識させ，治療法を訓練指導している．こうすれば，比較的容易に患者本人が治療法をおぼえ効果も高いようである.

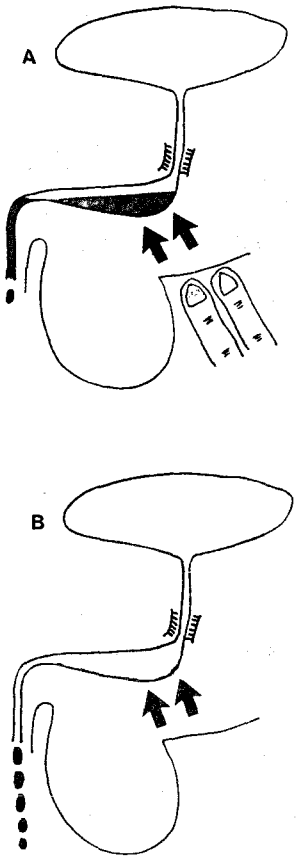

Fig. 5. Draw of the management for a postmicturition dribbling. If the patient is instructed manually to compress the bulbar urethra in the perineum after micturition (A) and evacuates the bulbar residual urine (B), symptomatic relief is obtained

結　　語

排尿後尿洩れを訴える16症例を対象に，ビデオ録画システムを用いた排尿時尿道膀胱造影を施行し，経時的な尿道膀胱の動態を観察した．その結果，排尿後洩れの原因は，排尿終了後に生ずる球部尿道内残尿が座位や体の前屈などによって圧迫され，外尿道口から洩れるためであることが確認された.

治療は排尿終了後，患者自身が会陰部を手指で圧迫し，球部尿道内残尿を排出させてしまうことである.

稿を終るにあたり，検査に協力してくれた橋本育三氏，菊地富子氏に感謝する．なお，この論文の要旨は，第263回日本泌尿器科学会北海道地方会において発表した.

文　献

1) Stephenson T P and Farrar D J: Urodynamic study of 15 patients with postmicturition dribble. Urology **9**: 404, 1977
2) Lapides J, Friend C R, Ajemian E P and Rheus W F: New test for neurogenic bladder. J Urol **88**: 245, 1962
3) Bradley W E and Timm G W: Cystometry. Ⅵ. Interpretation. Urology **7**: 231, 1976
4) 古屋聖児・横山英二・熊本悦明・塚本泰司: Detrusor hyperreflexia の研究. 第1報 臨床像の分析. 日泌尿会誌 **72**: 1585, 1981
5) Brown M and Wickham J: Urethral pressure profile. Brit J Urol **41**: 211, 1969

(1982年12月14日迅速掲載受付)

アレルギー性疾患
慢性肝疾患に……

■グリチルリチン製剤
強力ネオミノファーゲンシー

健保略称　強ミノC

●作用
抗アレルギー作用，抗炎症作用，解毒作用，インターフェロン誘起作用，および肝細胞障害抑制・修復促進作用を有します。

●適応症
アレルギー性疾患（喘息，蕁麻疹，湿疹，ストロフルス，アレルギー性鼻炎など）。食中毒。薬物中毒，薬物過敏症，口内炎。
慢性肝疾患における肝機能異常の改善。

●用法・用量　1日1回，1管（2ml，5ml，または20ml）を皮下または静脈内に注射。
症状により適宜増減。
慢性肝疾患には，1日1回，40mlを静脈内に注射。年齢，症状により適宜増減。

包装　20ml 5管・30管，5ml 5管・50管，2ml 10管・100管
※使用上の注意は，製品の添付文書をご参照下さい。

●内服療法には　グリチロン錠二号
包装　1000錠，5000錠

健保適用

合資会社 ミノファーゲン製薬本舗 (〒160)東京都新宿区四谷3-2-7