泌尿紀要29巻9号
1983年9月

食道と膀胱に発生した同時性重複癌の2例

東京大学医学部付属病院分院泌尿器科（主任：横山正夫助教授）
高井計弘・森山信男
篠原　充・福谷恵子
三方律治・横山正夫

東京大学医学部付属病院分院放射線科（主任：木暮　喬助教授）
木暮　喬

SYNCHRONOUS DOUBLE CANCER OF THE ESOPHAGUS AND THE URINARY BLADDER: REPORT OF TWO CASES

Kazuhiro TAKAI, Nobuo MORIYAMA,
Mitsuru SHINOHARA, Keiko FUKUTANI,
Noriharu MIKATA and Masao YOKOYAMA

From the Department of Urology, Branch Hospital, Faculty of Medicine, The University of Tokyo
(Director: Associate Prof. M. Yokoyama)

Takashi KOGURE

From the Department of Radiology, Branch Hospital, Faculty of Medicine, The University of Tokyo
(Director: Associate Prof. T. Kogure)

An 82-year-old man was seen with the complaints of gross hematuria and dysphagia in September 1979.

An invasive bladder tumor was found and TUR-Bt (Transitional cell carcinoma, G2, pT3NXMO) was performed. Fluoroscopic examination revealed a large esophageal cancer (Undifferentiated squamous cell carcinoma, T2NXMO) and irradiation was performed (Linac 4,600 rads). The patient's condition aggravated rapidly and he died in February 1980.

A 76-year-old man irradiated for an esophageal cancer (Linac 6,540 rads) (undifferentiated squamous cell carcinoma, T1NXMO) in March 1981. Eleven months later, bladder cancer was found and treated with TUR-Bt (Transitional cell carcinoma, G2, PT1mNXMO) followed by intravesical instillation of carboquone and adriamycin. The patient was alive 1 year and 9 months after the diagnosis of the esophageal cancer.

Sixteen cases of double cancer of the esophagus and urinary bladder were found in the Japanese literature. Eighteen cases including the above 2 cases were males and their ages ranged from 51 to 82 years. Sixteen bladder cancers were transitional cell carcinoma and 15 esophagus cancers were squamous cell carcinoma. Of 9 cases whose clinical course were described in detail, 3 were synchronous and 6 were metachronous. Radical surgery was performed for one or both of the two cancers in 5 cases, 4 of which were metachronous. Indication of surgery for the metachronous second cancer does not differ significantly from sporadic cancer when the first cancer has been managed successfully. However, the treatment for the synchronous double cancer of this type of combination is often forced to be restricted, since the prognosis of esophageal cancer is poor and surgical risk may be increased by two radical surgeries in such elderly patients.

Key words: Synchronous double cancer, Esophagus cancer, Bladder cancer

緒　　言

重複癌は，第1癌の治療率の向上や平均寿命の延長とともに，近年いちじるしく増加している．

われわれは，まれな組み合せである食道と膀胱の同時性重複癌を2例経験したので報告し，若干の文献的考察を加えた．

症　　例

症例1　82歳，男，元理髪業

主訴：血尿，残尿感，燕下時異物感

現病歴：1979年6月より主訴出現し，同年9月当科を受診し，膀胱腫瘍の診断で10月26日入院した．

既往歴：若い頃肺結核

家族歴：特記すべきことはない

入院時現症：身長 152 cm，体重 44 kg で，理学的に異常所見はなく，表在リンパ節は触れなかった．

検査成績：尿検査は，蛋白（卅），糖（－）で，沈査に赤血球，白血球を多数認めた．尿細胞診は，class 4 であった．血液検査では血沈 88 mm/1 hr と亢進し，LDH 446 u（正常値 190～440），CEA 8.35 ng/ml（正常値 2.5 以下）であった．胸部 X 線写真に異常陰影なく，DIP で右水尿管および膀胱右側に 4×3 cm の陰影欠損を認めた（Fig. 1A）．膀胱鏡検査では，右尿管口近傍にうずら卵大の乳頭状広基性腫瘍を認めた．

治療経過：10月29日 TUR-Bt を施行した．麻酔下双手診で切除後にもあきらかな腫瘤をふれた．病理組織学的に，移行上皮癌（Fig. 1C），Grade 2，pT3NXMO であった．11月24日に食道透視をおこなったところ，食道下部に長径 6.5 cm の全周性腫瘍を認め（Fig. 1B），生検で低～未分化型扁平上皮癌（Fig. 1D），T2NXMO と診断され，12月13日より食道部に計 4,600 rads の Linac 照射をおこなった．膀胱腫瘍の再発も見られたため，12月25日より膀胱部にも計 1,980 rads の Linac 照射をおこなった．その後急速に全身状態悪化し，1980年2月3日死亡した．

症例2　76歳，男，元運転手

主訴：血尿および排尿困難

現病歴：1981年11月より主訴が出現し，1982年3月当科外来を紹介され入院した．

既往歴：1980年12月より持続性の嘔気があり，食道造影で食道中部に長径 2.2 cm の潰瘍型腫瘍を発見され（Fig. 2B），生検で低分化型扁平上皮癌（Fig. 2D），TINXMO と診断された．1981年3月27日より 6,540 rads の Linac 照射をうけた．

家族歴：特記すべきことなし

入院時現症：身長 162 cm，体重 52 kg で，理学的

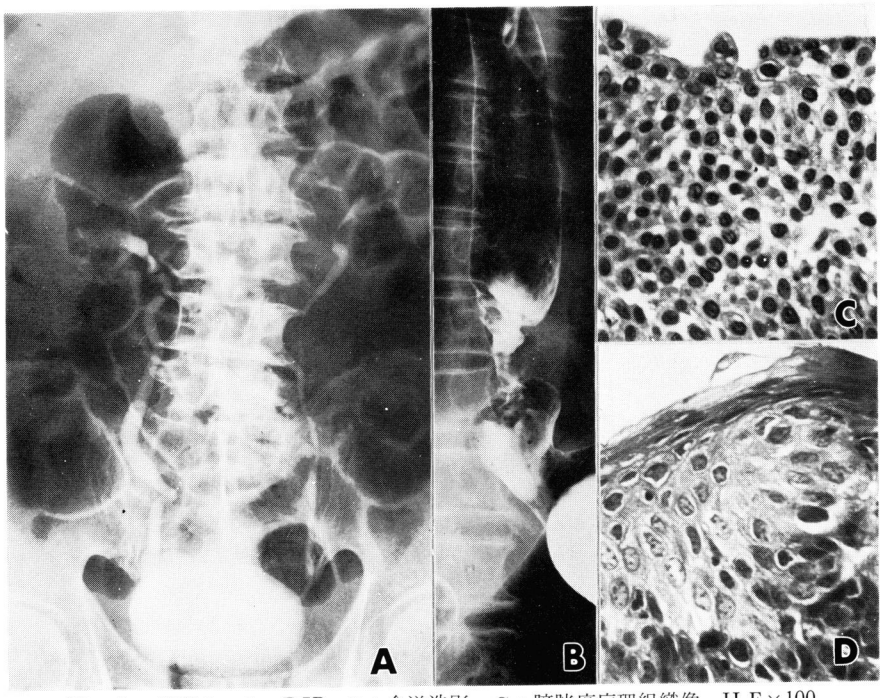

Fig. 1.　症例1．A：DIP，B：食道造影，C：膀胱癌病理組織像，H.E×100，D：食道癌病理組織像，H.E×100

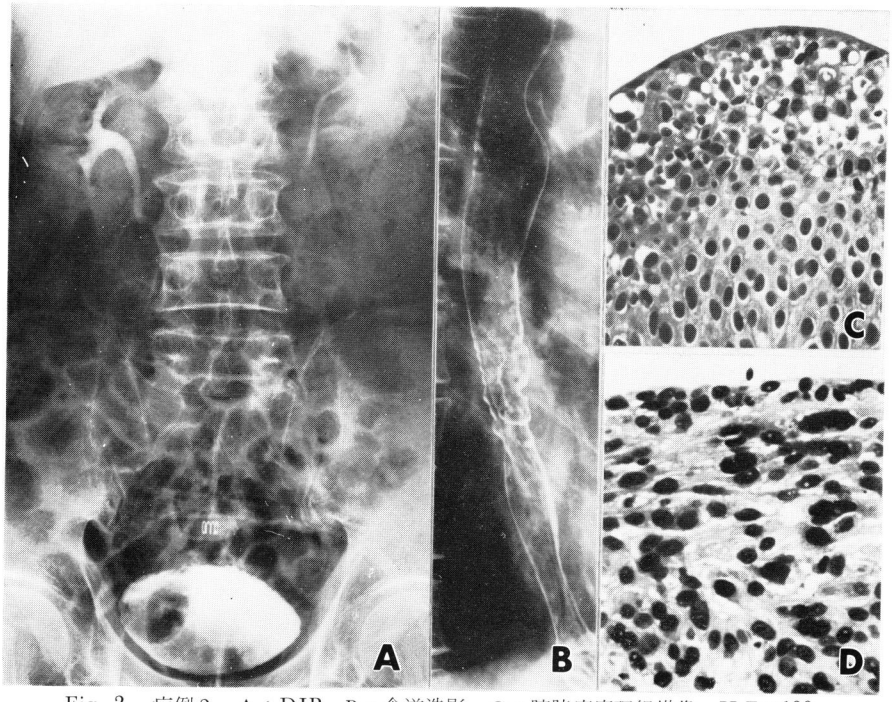

Fig. 2.　症例2．A：DIP，B：食道造影，C：膀胱癌病理組織像，H.E×100，D：食道癌病理組織像，H.E×100

異常所見はなく，表在リンパ節は触れなかった．

検査成績：尿検査は，蛋白（＋），糖（－）で，沈査に赤血球を多数認めた．尿細胞診は class 3 であった．血液検査では，44 mm/1 hr であった．胸部X線写真は正常で，DIP と膀胱造影において，膀胱の右側壁に 4×3 cm，頸部に 3×2 cm の陰影欠損が認められた（Fig. 2A）．膀胱鏡検査では，右側壁より頸部にかけて多発性の乳頭状有茎性腫瘍を認めた．

治療経過：1982年3月24日および4月7日にTUR-Bt を施行し計 12 g を切除した．病理組織学的には，移行上皮癌（Fig. 2C），Grade 2，pTlmNXMO であった．その後膀胱内再発に対しカルボコン，アドリアマイシンの膀胱内注入を施行している．食道癌診断後1年9カ月の現在生存中である．

考　　察

重複癌は，Warren and Gates[1] により，2つの腫瘍に悪性像があきらかで，各個は独立で，いっぽうが他方の転移でないものと定義され，一般に採用されている．重複癌は発生間隔により同時性および異時性にわけられ，1カ月[2]，6カ月[3]あるいは1年[4]以内のものを同時性癌とする諸説がある．本論文では1年以内発生を同時性癌としてとりあつかった．自験2例は食道膀胱同時性重複癌となる．

臨床的に重複癌は，全癌の1ないし2％を占めると報告[4] される．中村ら[5] の統計によると全重複癌の中で，いっぽうの癌を食道とするものは10.5％，膀胱を含む組み合せは4.0％で，それぞれの癌が全癌中に占める割合よりも高値である．さらに全食道癌の3.7％[6]，尿路性器癌の6.4％[7] が重複癌であったと報告されている．

しかし，食道と膀胱の重複癌の報告は少なく，今回われわれの検索では本邦文献上16例を見出したに過ぎない．このうち臨床経過のあきらかなもの7例および自験2例を Table 1 に，おもに剖検報告で経過不詳の9例を Table 2 にまとめた．

自験例をふくむ18例はすべて男性で，年齢は51～82歳に分布し，平均68.1歳であり，うち6例が多重癌であった（Table 1, 2）．食道癌の性比は8～10対1[8]，膀胱癌のそれは4.7対1[9] と男に多いこと，両癌とも50歳以上に多く，重複癌は男に多く単発癌より高齢であるという報告[10] と一致していた．18例の病理組織型は食道癌では扁平上皮癌15と圧倒的に多く，腺癌，メラノーマ，不明各1で，膀胱癌では移行上皮癌16，腺癌，不明各1であり（Table 1, 2），各単発癌の組型分布[8,9] と同様であった．

自験例をふくむ臨床経過のあきらかな9例についてみると，同時性癌が3例，異時性癌が6例であった．

Table 1.　食道膀胱重複癌本邦報告例（その1）

No.	報告	年齢 性	部位	組織型*	治療	間隔	転帰**	備考・出典
1	飯塚・ほか 1968	62 男	1 食道 2 膀胱	SCC AC	放射線 放射線	2年2ヵ月	4ヵ月死	三重癌(胃腺癌) 日消病会誌 65：523
2	山崎・ほか 1969	51 男	1 食道 2 膀胱	メラノーマ TCC	放射線 剖検時発見	1年8ヵ月	死	四重癌(胃,結腸腺癌) 癌の臨床 15：501
3	鈴木・ほか 1971	65 男	1 膀胱 2 食道	TCC AC	膀胱部分切除 食道切除	同時	1年1ヵ月死	外科 33：941
4	島・ほか 1978	55 男	1 膀胱 2 食道	不明 不明	不明 食道切除	10年	1年1ヵ月生存	外科診療 20：195
5	中田・ほか 1979	62 男	1 膀胱 2 食道	TCC SCC	膀胱全摘 食道切除	4年	2年7ヵ月生存	日消外会誌 12：345
6	村井・ほか 1979	71 男	1 膀胱 2 食道	TCC SCC	TUR 食道切除	7年	2年7ヵ月死	外科診療 20：195 日泌会誌 70：433
7	菅野・ほか 1980	71 男	1 食道 2 膀胱	SCC TCC	食道亜全摘 膀胱全摘	5年	2年生存	日泌会誌 71：1122
8	自験例1	82 男	1 膀胱 2 食道	TCC SCC	TUR, 放射線 放射線	同時	2ヵ月死	
9	自験例2	76 男	1 食道 2 膀胱	SCC TCC	放射線 TUR	同時	8ヵ月生存	

*SCC：扁平上皮癌，AC：腺癌，TCC：移行上皮癌　**期間は第2癌発見後を示す

Table 2.　食道膀胱重複癌本邦報告例（その2）

No.	報告(年次)	年齢	性	組織型* 食道	組織型* 膀胱	備考・出典
1	日大 1973	81	男	SCC	TCC	三重癌(胃腺癌) 文献 10)
2	九大 1974	71	男	SCC	TCC	文献 10)
3	青森県立 1974	67	男	SCC	TCC	文献 10)
4	国立がんセンター 1974	61	男	SCC	TCC	文献 10)
5	国立国府台 1975	71	男	SCC	TCC	文献 10)
6	東大 1977	73	男	SCC	TCC	日本病理剖検輯報 19：102**
7	慈恵大 1978	78	男	SCC	TCC	日本病理剖検輯報 20：168
8	北里大 1978	71	男	SCC	TCC	日本病理剖検輯報 20：222
9	慶応大 1979	58	男	SCC	TCC	三重癌(膵癌) 日本病理剖検輯報21：158

*SCC：扁平上皮癌，TCC：移行上皮癌　**四重癌(右腎盂移行上皮癌，S状結腸直腸腺癌)

異時性癌6例中第1癌は食道3，膀胱3と同数で間隔は最長10年であった．治療内容をみると同時性癌3例の食道癌は，切除1，放射線治療2で，膀胱癌は部分切1，TUR 2（うち放射線治療1）であった．これに対し異時性癌6例12癌には，食道切除4，膀胱全摘2例と根治手術が多く認められた点が対照的である．第2癌に対し根治手術がおこなわれた症例は5例で，うち4例は異時性でいずれも第1癌は治癒状態にあった（Table 1).

食道癌の治療成績は近年向上し，放射線照射[11]や切除術[12]により5年生存率25～30%が得られるようになったが，今なお予後の悪い癌に属する．食道癌をふくむ重複癌の予後はさらに悪く，異時性癌でも食道癌治療時から算定すると5年生存率は約10%にすぎず，同時性癌ではとくに不良で72%が1年以内に死亡したと報告されている[13]．このことは，今回われわれの集計した食道膀胱重複癌についてもあてはまるものと思われる．

重複癌に対する治療は，両癌の根治を目ざすことが原則である．異時性癌では，第1癌は単発癌にほかならず特別の問題はないが，第2癌に対しては，第1癌との間隔，1癌治療状態を考慮に入れて対処する必要がある．同時性重複癌では，悪性度進展度の高い一方の癌が患者の生命予後を規定するため，治療方針決定に特別の考慮を必要とする[14]．両癌に対し根治術をおこなうことが理想であるが，原則に固執し侵襲の大きな根治手術を施行しても，患者の予後が改善されないばかりか，治療に起因する肉体的，精神的，社会的負担が患者を苦しめることすら起こりうるからである．このため食道と膀胱の組み合せでは，比較的予後の良い膀胱癌の治療法を縮小選択する必要が生じる．事実，われわれの第1例においては浸潤性膀胱癌に対し根治術を施行する余裕はなかった．第2例は，大きい多発性膀胱腫瘍を膀胱保存的に治療しつつ，根治的治療の機会をうかがっているという状態にある．以上の観点と経験から同時性重複癌に対しては，両癌の進行

度ないしは予後を十分に考慮した上，両癌の予後に大きな差のある場合には，予後不良癌に沿った治療法を合併癌に対して選択すべきであると考える．

結　　語

82歳男，76歳男にみられた食道膀胱同時性重複癌を報告し，あわせて食道膀胱重複癌本邦報告16例を集計した．全例男で，年齢は51～82歳で，臨床経過のあきらかな9例中同時性重複癌は3例，異時性重複癌は6例で，予後はいちじるしく不良であった．同時性重複癌の治療，とくに食道と膀胱の組み合せでは両癌の進行度ないしは予後を十分に考慮した上，予後不良癌である食道癌の状態に沿って合併癌すなわち膀胱癌に対して治療を縮小選択すべきことを強調した．

本論文の要旨は，日本泌尿器科学会第411回東京地方会（1982年7月8日）において報告した．

文　　献

1) Warren S and Gates O: Multiple primary malignant tumors: A survey of the literature and statistical study. Amer J Cancer **16**: 1358～1414, 1932

2) 龍村俊樹・瀬川安雄・中川正昭・金子芳夫・浅野周二・若狭　清・相野田芳教：当院における重複癌症例の検討．癌の臨床 **25**：1126～1130, 1979

3) Moertel CG, Dockerty MB and Baggenstoss AH: Multiple primary malignant neoplasms I. Introduction and presentation of data. Cancer **14**: 221～230, 1961

4) 矢崎恒忠・内田克紀・菅谷公男・武島　仁・飯泉達夫・梅山知一・根本真一・根本良介・林正健二・高橋茂喜・小川由英・加納勝利・北川龍一・石川　悟：尿路悪性腫瘍を含む重複癌の臨床的検討．泌尿紀要 **28**：517～521, 1982

5) 中村恭二・相沢　幹：組み合わせよりみた重複癌の検討―重複癌1121例の分析―．癌の臨床 **18**: 662～666, 1972

6) 掛川暉夫・森　昌造：第23回食道疾患研究会，主題Ⅰ．食道癌と他臓器癌との重複癌症例，座長まとめ（B, C）．日消外会誌 **11**：443, 1978

7) 三方律治・木下健二：泌尿器科癌が関連した原発性重複癌．癌の臨床 **29**：183～186, 1983

8) 常岡健二：食道癌，内科学，上田英雄・武内重五郎，初版，393～395，朝倉書店，東京，1977

9) 高安久雄・小川秋実・北川龍一・柿沢至怒・岸洋一・赤座英之・石田仁男：膀胱腫瘍の治療成績．日泌尿会誌 **69**：669～678, 1978

10) 山崎浩蔵・上野文磨・上田昭一・高野信一・緒方二郎：尿路癌を含む重複悪性腫瘍の3例．附）本邦報告例243例の集計．西日泌尿 **40**：107～114, 1978

11) 木暮　喬・赤池　陽・平川　賢・小山和行・秋根康之・林　三進・小田瑞彦・板井悠二・赤沼篤夫：食道癌の放射線治療成績．日医放誌 **42**：1088～1099, 1982

12) Akiyama H, Tsurumaru M, Kawamura T and Ono T: Principles of surgical treatment for carcinoma of the esophagus: Analysis of lymph node involvement. Ann Surg **194**: 438～446, 1981

13) 阿保七三郎：第23回食道疾患研究会，重複癌集計報告．日消外会誌 **11**：444～445, 1978

14) 芦沢一喜・森　昌造・渡辺登志男・酒井信光・木村孝哉・栗谷義樹・遠藤　渉・須田　誠・葛西森夫：食道と他臓器との重複癌―とくに治療上の問題点について．外科 **40**：627～631, 1978

（1983年3月7日受付）