〔泌尿紀要29巻9号〕
〔1983年9月〕

陰茎悪性黒色腫の1例

国立横須賀病院泌尿器科
仙賀　裕
古畑哲彦

国立横須賀病院皮膚科
村上通敏
亀山孝一郎

A CASE OF MALIGNANT MELANOMA OF THE PENIS

Yutaka SENGA and Akihiko FURUHATA
From the Department of Urology, Yokosuka National Hospital

Michitoshi MURAKAMI and Koichiro KAMEYAMA
From the Department of Dermatology, Yokosuka National Hospital

We experienced a 53-year-old male with malignant melanoma of the penis. A lentigo was noted in the dorsal penis in 1980. On February 4, 1982, he was referred to our Hospital with the complaint of enlargement of the lentigo of the penis and swelling of the bilateral inguinal lymphnodes. Lymphnode biopsy disclosed metastasis of the malignant melanoma. He was hospitalized for treatment of the lesion.

On physical examination at admission, a black tumor, 3 cm in diameter, with necrosis at the center and unclear demarcation was observed in the dorsal part, very close to the coroneal sulcus, slightly to the left. Many black spots were scattered around the tumor. Curative operation could not be expected because of metastasis to the lymphnodes and the lung. Combination chemotherapy with DTIC, ACNU and vincristine, and immunotherapy were carried out. CT scan, lymphangiography and intravenous pyelography confirmed right hydronephrosis due to compression of enlarged retroperitoneal lymphnodes. Agenesis of the left kideny was confirmed through these evaluations. Right ureterostomy was performed and a metastatic lesion was identified in the resected ureter. After the operative treatment, chemotherapy and immunotherapy were performed again, but their effects were limited, and he died on May 6, 1982.

Metastatic lesions in the lungs, liver, brain, skin and agenesis of the left kidney were confirmed by autopsy. Eleven malignant melanomas of the penis including our case have been reported in the Japanese literature. This case is considered to be secondary to an ureter tumor.

Key words: Malignant melanoma, Penis, Metastatic ureter tumor

緒　言

近年悪性黒色腫は増加しつつある．しかし泌尿生殖器に発生する悪性黒色腫は比較的まれである．今回われわれは陰茎に原発したと考えられる悪性黒色腫の1例を経験し，剖検の機会を得たので報告する．

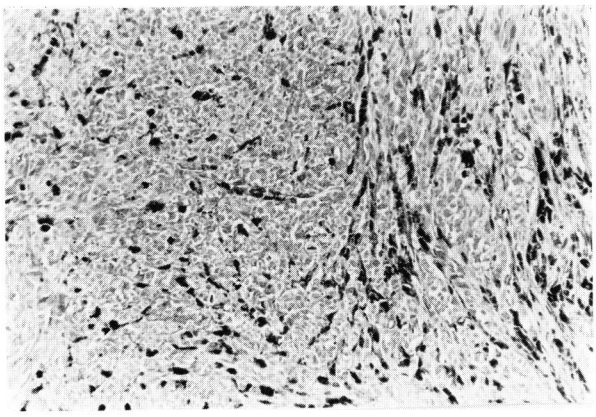

Fig. 1

症　　例

患者：酒○雄○　53歳　会社員

主訴：陰茎背面から左側面にかけての黒色斑，および両側鼠径部腫瘤

初診：1982年2月4日

既往歴，家族歴：特記すべきことなし

現病歴：1980年頃より陰茎背面冠状溝近くの黒色斑に気づいた．その後左側面にも黒色斑が広がってきたが放置．1981年12月になり両側鼠径部の腫脹に気づいたため，1982年2月4日当科を受診．ただちに鼠径部および右腋下リンパ節生検を施行し，2月8日入院した．

入院時所見：身長 160.5 cm．体重 60 kg．栄養良．胸部および腹部理学的所見は異常なし．睾丸，副睾丸，前立腺異常なし．冠状溝近くの陰茎背面から左側面にかけて直径 3 cm 大，中央一部自潰をともなう膨隆した境界不整の黒色斑と，その周囲に散在する粟粒大の黒色斑を認めた．同時に両側鼠径部および右腋下に手術創と大豆大の多数のリンパ節を触知した．

摘出リンパ節病理組織学的所見：核小体のはっきりした小円形細胞が広がり，褐色の色素を含んだ細胞も多数散在している．一部紡錘形細胞も混じえているが，組織診断は末端部黒子型黒色腫，小円形細胞型であった（Fig 1）．

入院時検査所見：

末梢血；RBC $442\times10^4/mm^3$，WBC $6300/mm^3$，Hgb 13.5 g，Ht 38%，Plat $17.7\times10^4/mm^3$ 血液生化学；TP 6.5 g/dl，ALB 3.8 g/dl，GOT 46 IU/l，GPT 37 IU/l，ALP 15.4 KA，LDH 1148 IU/l，BUN 18.5 g/dl，Cre 1.6 g/dl 尿沈査；正常　メラニン尿反応　陰性　血沈；35 mm/hour，69 mm/2 hour　免疫学的検査；ツベルクリン反応陽性，DNCB　反応　陰性，IgG 1285 mg/dl，IgA 279 mg/dl，IgM 114.5 mg/dl　心電図；正常　胸部レントゲン写真；転移あり

臨床経過：すでに両側鼠径部リンパ節と右腋下リンパ節および肺に転移しており，TNM 分類にて pT 4 N1 M1，stage 4 と考えられたため，手術は施行しなかった．ただちに全身的に DTIC 500 mg，ACNU 100 mg，vincristine 1mg の3者を併用した化学療法と，免疫療法としてクレスチンを投与した．局所的にはソルベースに溶解した adriamycine と DNCB を外用したが転移リンパ節は増大した．CT，リンパ管造影，IVP（Fig 2）を施行したところ，右単腎症

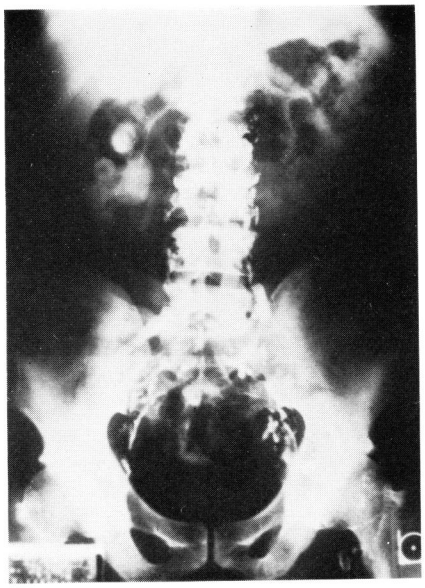

Fig. 2

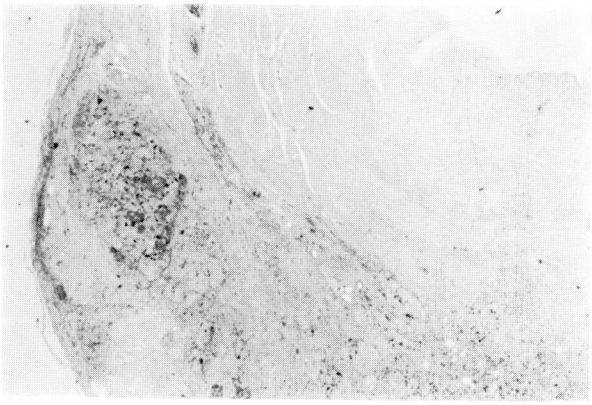

Fig. 3

後腹膜リンパ節転移が右尿管を侵襲したための右水腎症と診断され，3月23日右尿管皮膚瘻術を施行した．

手術所見：右尿管は第4，第5腰椎間で狭くなっており，尿管漿膜下に腫瘍転移を認めた（Fig 3）．周囲に転移リンパ節は認めなかった．

術後経過：その後同様の化学療法を施行したにもかかわらず，局所の腫瘍，肺転移増大，肝腫大，黄疸，意識障害が出現し，徐々に全身状態悪化．1982年5月6日死亡．剖検を施行した．

剖検所見：陰茎はほぼ前半分黒色腫瘍化し，鼠径部転移リンパ節は一塊となり鶏卵大にまで腫大していた（Fig 4）．腫瘍は，肺，肝，脳を中心に広く全身におよび，多数の皮膚転移も認めた．なお左腎は存在せず，先天的に右単腎症であったことが確認された．

考　　察

1.　発生頻度

悪性異色腫の発生頻度は近年増加しているとはいえ，日本人は白人に比べ少なく年間10万人あたり0.3人である[1]．また外陰部の発生率は3％程度[2]であり，陰茎悪性黒色腫に限ってみれば年間数例の発生をみる程度であろう．本邦ではわれわれの調べた限り現在まで自験例を含め11例の報告[3~12]しかみない（Table 1）．

2.　発症年齢

報告例についてみると，31～74歳までの広い年齢層にわたり平均55.6歳である．悪性黒色腫全体の年齢分布と差はないようである．

3.　発生部位

11例のうちわけは，亀頭および冠状溝7例，陰茎背面2例，包皮1例，不明1例である．陰茎背面発生が比較的まれなのは，亀頭にくらべて刺激をうけにくいためかもしれない．

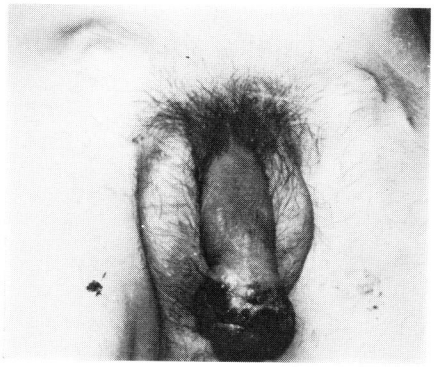

Fig. 4

4.　症状と診断

発生母地は黒アザ，黒子，正常皮膚でこれらのメラノサイトまたは母斑細胞が悪性黒色腫に変化するとされているが，初期症状を知ることは早期診断および予後を考えるうえでも重要である．石原[1,2]は腫瘤の大きさの変化，不均一な色の変化，表面よりの出血，瘙痒，潰瘍形成，疼痛などが悪性化の早期診断の決めてになると報告している．しかし陰茎悪性黒色腫の場合，陰茎皮膚は周囲皮膚に比べ黒っぽく，また他人に見せにくい部分であるため，色の変化などの初期症状は見逃されやすいと考えられる．実際に発症から治療までの期間をみると菅田ら[11]の1カ月を除くほかは4カ月以上で，平均1年3カ月も放置されている．自験例も最初に気づいたのは1980年であり，その後約2年間放置され，1982年2月鼠径部リンパ節に転移してからはじめて来院している．

5.　病型と細胞型

悪性黒色腫は周囲への拡大と下方への侵襲の程度から一般に4つの病型に分類されている[1~3]．悪性黒子

Table 1. Malignant melanoma of the penis in Japan

No.	報告者	年度	年齢	初発部位	治療までの期間	治療	転移	予後
1	岡安	1924	67	亀頭	2年	切断	鼠径リンパ節	不詳
2	永野	1955	40	冠状溝	4ヵ月	リンパ節摘出 化学療法	鼠径リンパ節 腸間膜	23日
3	中野・ほか	1957	56	亀頭，冠状溝	5ヵ月	切断，焼灼， 放射線，化学療法	鼠径リンパ節	生存
4	松田	1957	72	亀頭，冠状溝	1年6ヵ月	切断 鼠径リンパ節郭清	鼠径リンパ節	3ヵ月
5	赤松・ほか	1958	31	不詳	不詳	不詳	鼠径リンパ節	不詳
6	後藤・ほか	1966	74	亀頭	9ヵ月	腫瘤切除	なし	1年生存
7	高安・ほか	1970	50	陰茎	不詳	陰茎皮膚切除	なし	不詳
8	勝目・ほか	1970	67	亀頭	4年	放射線，化学療法	鼠径リンパ節	1年生存
9	菅田・ほか	1974	69	包皮	1ヵ月	切断，化学療法	なし	1年4ヵ月生存
10	高木・ほか	1981	33	亀頭，外尿道口	4ヵ月	切断，免疫化学療法 鼠径リンパ節郭清	鼠径リンパ節	6ヵ月生存
11	自験例	1982	53	陰茎背面	2年	免疫化学療法	鼠径リンパ節 全身	3ヵ月

黒色腫（LMM），表在拡大型黒色腫（SSM），結節型黒色腫（NM），末端部黒子型黒色腫（ALM）である．日本人では予後不良とされる ALM と NM が9割近くをしめており，予後良好とされる LMM と SSM は少ない．陰茎悪性黒色腫では ALM が多いといわれており，自験例も ALM に該当し予後は非常に悪かった．

細胞型については複雑であるが[1,2]，おおよそ4種類に分類されている．紡錘細胞型，小円形細胞型，類上皮細胞型，多形型である．一般には紡錘細胞型の予後が比較的良好とされている以外，細胞型により予後を推定するのは困難だとされている．自験例は一部紡錘細胞を含んだ小円形細胞型であるが，陰茎悪性黒色腫の細胞型には特徴的なものはないようである．

6. 転移部位

陰茎悪性黒色腫では転移のなかった3例を除いた8例についてみると，自験例も含めすべて陰茎の第1次リンパ節である鼠径リンパ節に転移している．予後不良の例はその後全身に広がっている．

7. 治療

悪性黒色腫は発生部位，年齢，臨床症状，病型，局所病変の状態，stage などを考えて治療しなければならない．陰茎悪性黒色腫では報告例11例中 stage 2 以上が8例と初診時すでに進行している場合が多いため，陰茎切断術，リンパ節郭清以外に補充療法が必要となる．補充療法として化学療法，放射線療法，免疫療法がある．化学療法には最近では，hydroxyurea 内服，または DTIC, vincristine, ACNU ないしは BCNU, CCNU の3者併用療法[1,2,14]がおこなわれている．自験例は初診時すでに stage 4 であったため，手術は施行せず上記の化学療法と免疫療法をおこなったが効果はみられなかった．

8. 予後

陰茎悪性黒色腫の各 stage 別の予後を論ずるのは症例数が少ないため困難である．stage をわけないで考えてみると，術後23日から1年は生存しており，本例も約3カ月である．石原[1]によると悪性黒色腫 stage 2 の平均生存期間は1年3カ月であるため，陰茎悪性黒色腫であっても他の悪性黒色腫とあまり予後の差はないものと考えられる．

9. 悪性黒色腫尿管転移について

転移性尿管腫瘍の定義は Presman と Ehrlich[15]により，尿管壁にリンパ行性あるいは血行性に他臓器から腫瘍細胞が入りこむ場合で，近接臓器から直接浸潤したものは除かれるとされる．悪性黒色腫の尿管転移は末期にはしばしば認められるとされるが[2]，詳細には検討されていない．本例はリンパ行性か血行性かははっきりしないが，尿管漿膜下に転移巣を有し狭窄化していた．狭窄部付近には転移リンパ節を認めなかったため，上述の定義から考えても転移性尿管腫瘍のひとつと考えられた．

結　　語

陰茎に原発したと考えられる悪性黒色腫の1例を報告した．あわせて若干の文献的考察をおこない，早期発見，早期治療の必要性を強調した．自験例は本邦報告例としては11例目にあたり，転移性尿管腫瘍のひとつでもあった．

なお，本論文の要旨は第410回日本泌尿器科学会東京地方会にて報告した．

文　　献

1）石原和之：メラノーマ治療の現況．癌の臨床 **25**：741～746，1979
2）石原和之：悪性黒色腫，ほくろの癌，石川七郎編集，第1版，医療の門社，東京，1979
3）岡安直治：陰茎に原発せる黒色肉腫の稀有なる1例．皮性誌 **24**：935～946，1924
4）永野典哉：陰茎悪性黒色腫．皮膚と泌尿 **17**：766～769，1955
5）中野政男・荒井秀雄：陰茎悪性黒色腫の1例．臨床皮泌 **11**：97～99，1957
6）松田収蔵：陰茎悪性黒色腫の1例．日外会誌 **58**：1149，1957
7）赤松　秀・武尾重孝：悪性黒色腫症例．医療 **12**：80，1958
8）後藤　薫・伊藤鉦二・磯貝和俊：陰茎悪性黒色腫の1例．日泌尿会誌 **57**：413，1966
9）高安久雄・小川秋実・宮村隆三・三方律治：陰茎悪性黒色腫の1例．日泌尿会誌 **61**：99，1970
10）勝目三千人・藤枝順一郎・大室　博・佐々木孝雄：陰茎悪性黒色腫の1例．臨泌 **25**：75～80，1970
11）菅田敏明・田谷　正・稲葉　穂：亀頭に発生したamelanotic melaoma の1例．日泌尿会誌 **65**：464，1974
12）高木隆治・小川　力・田中正明：陰茎に発生した悪性黒色腫の1例．臨泌 **35**：689～693，1981
13）神崎　保：悪性黒色腫の展望．皮膚病診療 **1**：492～497，1979
14）Mckelvey EM, Luce JK, Talley RW, Hersh EM, Hewlett JS and Moon TE: Combination chemotherapy with bis chloroethyl nitrosourea (BCNU), vincristine and dimethyl triazeno imidazole carboxamide (DTIC) in disseminated malignant melanoma. Cancer **39**: 1～4, 1977
15）Presman D and Ehrlich L: Metastatic tumors of the Ureter. J Urol **59**: 312～325, 1948

（1983年2月23日受付）