泌尿紀要29巻10号
1983年10月

# 腎盂自然破裂の1例

金沢大学医学部泌尿器科学教室（主任：久住治男教授）
打林忠雄
久住治男
庄田良中
山本肇

# SPONTANEOUS RUPTURE OF THE RENAL PELVIS : A CASE REPORT

Tadao UCHIBAYASHI, Haruo HISAZUMI, Ryochu SHODA and Hajime YAMAMOTO
*From the Department of Urology, School of Medicine, Kanazawa University*
*(Director: Prof. H. Hisazumi)*

A 63-year-old man who had undergone gastric resection for gastric carcinoma in June 1981, had a dull pain in the right flank and nausea on June 2, 1982. Excretory urograms showed spontaneous rupture of the right pelvis. Metastasis or invasion of the gastric carcinoma to the right ureter was suspected. On June 9, 1982, percutaneous nephrostomy guided by ultrasound was performed. After the nephrostomy, antegrade pyelogram revealed no extravasation of the contrast medium.

**Key words**: Spontaneous rupture, Renal pelvis, Gastric cancer, Percutaneous nephrostomy

## 緒言

腎盂破裂のうちでも，あきらかな外傷を認めずに発生したと考えられる，いわゆる腎盂自然破裂はきわめてまれな疾患と考えられる．われわれは胃癌術後1年を経過した時点で，腎盂自然破裂を来たした1例を経験したので，若干の文献的考察を加え報告する．

## 症例

患者：63歳，男性

初診：1982年6月9日

主訴：右側腹部痛および悪心

既往歴：62歳胃癌にて胃全摘除術

家族歴：父および母が心疾患で死亡

現病歴：1982年6月上旬より，右側腹部鈍痛および悪心を認めるようになった．症状はとくに夜間に強く，約2時間程度持続し自然に消失していた．胃癌手術後の状態でもあり精査を求めて当院外科受診．KUB, DIPにて右水腎症を指摘され，精査目的で当科へ紹介された．外科にて施行したDIP 20分像である(Fig. 1)．右腎の拡張した腎杯と腎盂および尿管が透亮像として得られ，その周囲に造影剤の溢流像が認められた．当科でのDIP 5時間後のKUBでは右尿管の描出はなく，腎盂から尿管走行部にかけての造影剤の溢流がみられた(Fig. 2)．逆行性腎盂造影では尿管カテーテルは右尿管口より5cm以上挿入不能であり，この位置にて造影をおこなった(Fig. 3)．カテーテル先端より約3cmにわたり尿管の狭窄像および辺縁の不整がみられ，その最上部に高度の狭窄とともにあきらかに拡張した尿管像が得られた．DIPの影響も残っているが，腎盂の一部よりあきらかな溢流像が描出された．以上より胃癌再発による尿管または総腸骨リンパ節転移または尿管周囲への浸潤による腎盂自然破裂と考え，即日入院した．

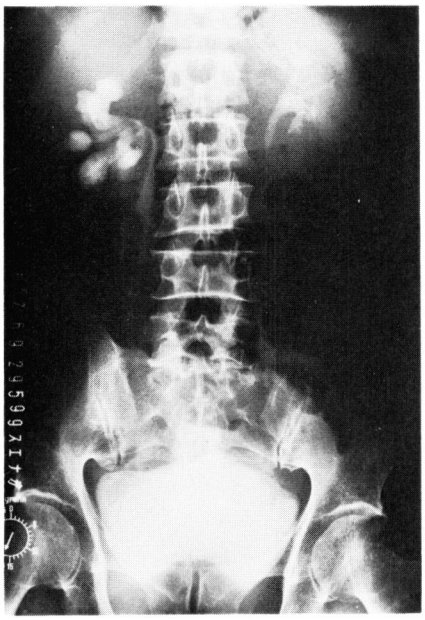

Fig. 1. DIP shows dilated calyces and extravasation of contrast medium from the right pelvis

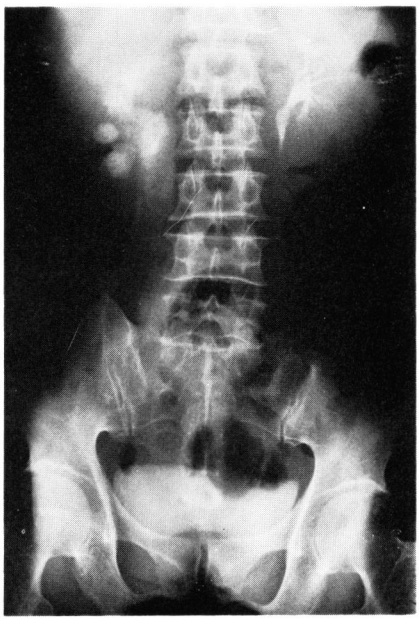

Fig. 2. KUB obtained 5 hours after injection of contrast medium demonstrates marked retroperitoneal extravasation of the medium

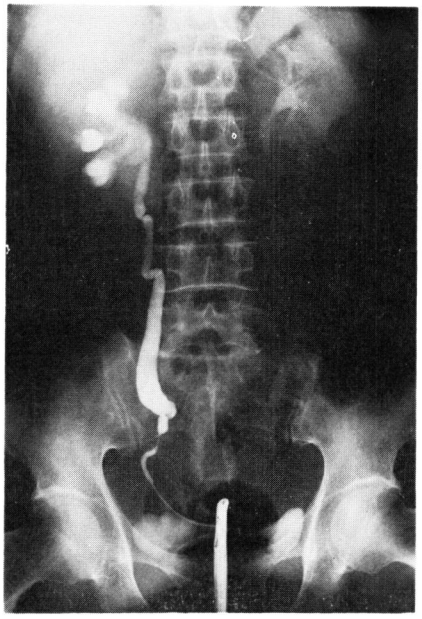

Fig. 3. Retrograde pyelogram demonstrates a mild ureteral obstruction associated with the resulting hydroureter

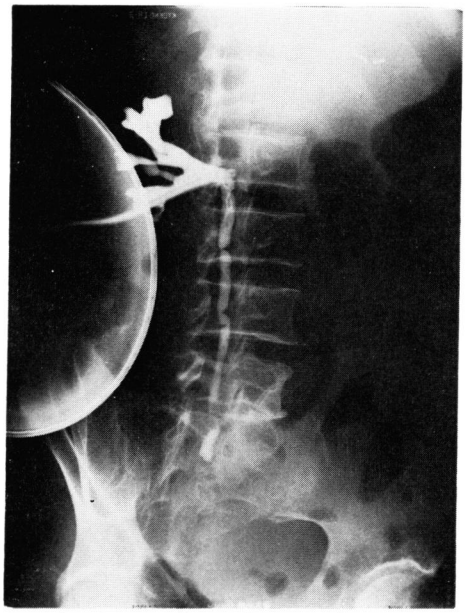

Fig. 4. Antegrade pyelogram shows a normal pyelogram and no extravasation of contrast medium

現症：体格中等度，栄養状態やや不良，眼瞼結膜，球結腹に貧血および黄疸は認めず，頸部および鎖骨下リンパ節は触知せず，鼠径部リンパ節は小豆大のものを多数触知したが，圧痛は認めず．腹部平担，右悸助下部から脇右側にかけ筋性防禦および圧痛を認め，そのため右腎は触知不能で左腎，肝，脾を触れず，また腫瘤も触知されえない．胃癌手術瘢痕を認める以外，外陰部および直腸内触診ではとくに異常を認めず．

入院時検査成績：走沈1時間値 12 mm，2時間値 29 mm，RBC $434\times10^4/mm^3$，Hb 14.2 g/dl，Ht 42.9％，WBC $10,300\times10^4/mm^3$，plt $23.3\times10^4/mm^3$，T.P. 7.0 g/dl，A/G 1.30，Alb 56.6％，Globulin 分画 $\alpha1$ 4.3％，$\alpha2$ 10.7％，$\beta$ 8.7％，$\gamma$ 20.1％，GOT 27 IU/l，GPT 10 IU/l，Al-p 245 IU/l，LDH 346 IU/l，$\gamma$-GTP 47 IU/l，BUN 13 mg/dl，Cr 0.9 mg/dl，Na 137 mEq/l，K 2.7 mEq/l，Cl 85 mEq/l，尿所見 pH 7.0，蛋白（－），糖（－），沈渣 WBC 0～1/F，RBC 0～1/F，上皮（－），細菌（－），CRP 0.6 mg/dl，血漿 Fibrinogen 270 mg/dl，CEA 1.4 ng/ml，$\alpha$-fetoprotein 18.4 ng/ml，PSP 17.5％（15分），Ccr 60.7 ml/min，ECG，胸部X-P とくに異常認めず．

入院後経過：開放手術による腎瘻術または場合によっては腎摘除術を一応考慮したが，胃癌再発による腎盂自然破裂の可能性がもっとも高く，まず経皮的腎瘻造設術を試みた．使用装置は Aloka mechanical secta 式 hand scanner を用い，観測には Aloka USI-51 を用い，穿刺用補助装置を scanner に取りつけ，穿刺部を局所麻酔後超音波監視下に 18 Gage 穿刺針を補助装置に取りつけ，イメージで観察しながら針を腎盂内に進める．Seldinger 法に準じ gide wire を挿入し，dilator にて拡張後 8.3 F 6 孔式 pigtail catheter を留置し，皮膚に固定した．これらの gide wire，dilator および catheter は Cook 社より percutaneous pigtail nephrostomy set として市販されているものを用いた．術後14日目に catheter 交換をおこない，最終的に Fr. 16 baloon catheter にて管理をおこなった．術後21日目の antegrade pyelography である（Fig. 4）．水腎症は改善し，腎盂外への造影剤の溢流像も消失していた．以後外来的に腎瘻管交換の予定で退院．現在経過観察中である．

## 考　　察

腎盂破裂は排泄性腎盂撮影で腎盂外への造影剤の溢流がみられるのみでなく，逆行性腎盂造影にても同様の溢流像がみられるものと一般には理解されている．これに対し解剖学的にもっとも弱い部位，すなわち一般には腎杯円蓋部であるとされており，この部より造影剤が溢流したものが腎盂外溢流である．

Schwartz ら（1966）は 1）確実な外傷や体外からの尿管圧迫の既往がなく，2）尿管への器械的操作ないし腎，尿管周囲への手術を受けておらず，3）かつ破壊的な腎，尿管病巣がなく，4）圧迫を加えた尿路撮影でないという症例に限って腎盂自然破裂，自然腎盂外溢流と定義されるものとしている[1]．

腎盂外溢流または腎盂破裂の生ずる原因としては，急性または慢性の通過障害により腎盂内圧が上昇することが大きな要因と考えられ，Bernardino (1976)[2] によれば急性腎疝痛患者に排泄性腎盂造影をおこなうと，5.0～24.4％に腎盂外溢流が認められるとしており，また慢性の尿流障害によっても生ずることは Powell ら（1977）により報告され[3]，周知の事実である．Ross (1959)[4] は 1,000 例の逆行性腎盂造影により，健常の腎で forniceal rupure をひきおこし extravasation を生ぜしめる腎盂内圧は平均 50.2 mmHg であったと報告しているが，腎盂内圧が 15～20 mmHg の低圧状態で backflow を生じたものがある一方，100 mmHg でも backflow を生じなかった症例もあると報告している．また Kill (1957)[5] によれば最終腎盂内圧ではなく，腎盂内圧の上昇率がこれらの原因であるとしている．発生原因に関しては以上のごとく現在のところ統一された見解は得られていない．実験的には Angel (1979)[6] がベンガル猿を用い腎盂内圧の上昇率と backflow との頻度が相関することを実験的に説明している．

いずれにせよこれらの腎盂破裂，腎盂外溢流の原因として腎盂内圧または腎盂内圧の上昇率が少なくとも関係していることは確実と考えられる．したがって以上の腎盂破裂および腎盂外溢流が腎盂内圧の変化により二次的に発生するものであり，考え方として内圧の変化に対応する生理的機構として自然的に生ずる生体の防禦作用と考えた方が納得しやすいともいえる．腎盂外溢流についてはこの考え方が妥当と思われるが，腎盂破裂に関しては生体の防禦作用と考えるには生体にとってあまりにも不利な状態となるためこの考え方にも問題があると思われる．

これまでの報告を調べると腎盂破裂と腎盂外溢流の定義が判然とせず，混乱したままで報告された症例もみられ，今回これまでの報告を総合してみると以下のごときものと考えられる．すなわち腎盂破裂および腎盂外溢流の定義として，腎盂破裂は肉眼的に破裂が確

認され，外傷または腎の破壊的基礎疾患により誘発されることが多い(山本（1976）[7]．これに対し腎盂外溢流は腎杯円蓋部からの逆流により種々の pyelorenal reflux が起り，尿が腎杯，腎盂外に溢流する現象 (Hinman F Jr (1961)[8] である．また Schwartz ら (1966)[1]，Forsythe ら (1958)[9] はレ線上の鑑別として次のような報告をしている．すなわち腎盂破裂では 1) IVP 上，腎盂腎杯系には拡張がなく，尿管は描出されないことが多い，2) 造影剤が Gerota の筋膜を起えることがしばしばみられ，3) 逆行性腎盂造影にても IVP と同様の造影剤の溢流像がみられる．いっぽう，腎盂外溢流では1)腎盂，腎杯系に中等度の拡張がみられ，尿管は中等度に拡張して多くは閉塞部位まで描出される．2) 腎杯周囲に造影剤の溢流がみられる．以上のほかに日をあらためて IVP をおこなえば，腎盂破裂では所見としては不変であり，これに対し腎盂外溢流では大部分の症例で造影剤の尿路外溢流が消失していることも鑑別点の1つに挙げている．

腎盂自然破裂または自然腎盂外溢流といった“自然”という場合はすでに述べたごとく，Schwartz らのいう4項目を満たすものをそのように呼称するのが妥当と考えられる．

以上の定義に従えば，われわれの症例は胃癌の尿管転移または浸潤による腎盂自然破裂を生じたもので，従来おこなわれていた開放腎瘻術や腎摘除術にかわり percutaneous nephrostomy の設置をおこない，それにより腎盂破裂は自然治癒したものと考えられる．なお尿管狭窄の原因についてはＣＴスキャン，逆行性腎盂造影その他の検査にても確定診断は得られなかったが経過より考え，胃癌再発による尿管転移または尿管および尿管周囲への浸潤によるものがもっとも可能性として高いものと考えられた．

## 結　　語

腎盂自然破裂をきたした胃癌術後1年目の症例に対し，超音波監視下経皮的腎瘻術を施行．術後経過良好にて腎盂破裂は自然治癒したが，尿管狭窄の原因として胃癌の尿管および尿管周囲への転移または浸潤によるものがもっとも考えられ，現在外来的に腎瘻管交換施行し経過観察中である．

## 文　　献


1) Schwartz A, Caine M, Hermann G and Bittermann W : Spontaneous renal extravasation during intravenous urography. Am J Roentgenol **98** : 27～40, 1966

2) Bernardino ME and McClennan BL : High dose urography : Incidense and relationship to spontaneous peripelvic extravasation. Am J Roentgenol **127** : 373～376, 1976

3) Powell T, and Stevenson GA : Spontaneous urinary extravasation in non-acute ureteric obstruction : a report of four cases. Brit J Radiol **50** : 793～795, 1977

4) Ross JA : One thousand retrograde pyelograms with manometric pressure records. Brit J Urol **31** : 133～140, 1959

5) Kiil F : 文献 7) より引用

6) Angel JR, Smith TW, and Roberts JA : The hydrodynamics of pyelorenal reflux. J Urol **122** : 20～26, 1979

7) 山本尊彦：尿管結石による自然腎盂外溢流の1例 西日泌尿 **38** : 540～544, 1976

8) Hinman F Jr : Peripelvic extravasation during intravenous urography, evidence for an additional route for backflow after ureteral obstruction. J Urol **85** : 385～395, 1961

9) Forsythe WE, Huffman WL, Schildt PJ and Persky L : Spontaneous extravasation during urography. J Uro **180** : 393～398, 1958


(1983年4月26日受付)