

## 辜丸類表皮嚢胞の1例

京都大学医学部泌尿器科学教室（主任：加藤篤二教授）

小 松 洋 輔  
友 吉 唯 夫

## EPIDERMOLD CYST OF THE TESTIS: REPORT OF A CASE

Yōsuke KOMATSU and Tadao TOMOYOSHI

*From the Department of Urology, Faculty of Medicine, Kyoto University  
(Chairman: Prof. T. Katō, M. D.)*

Epidermoid cyst found in the left testis of a 16-year-old boy was reported.

The patient has been in the pediatric service because of albuminuria. He was asymptomatic and not aware of any mass in his testis. A mass in the testis was incidentally palpated on routine physical examination by us before IVP. He was transferred to the urological department for exploration of the left testis. On opening the scrotum, two nodules were palpated in the testis, and orchietomy was performed because of possible malignancy. Histological examination showed epidermoid cyst.

## 緒 言

辜丸に発生する腫瘍のうち、良性のものはまれで、全辜丸腫瘍の2~4%<sup>1)</sup>といわれ、間細胞性腫瘍、成熟奇形腫（類皮嚢胞、類表皮嚢胞）、被膜性の線維腫、血管腫、脂肪腫、神経線維腫などが、その種類として挙げられる。

類表皮嚢胞自体は全身の臓器、組織に比較的しばしば認められる良性腫瘍で、四肢末端の皮下組織に存在することが最も多く、その他、脳、骨、筋、卵巣、脾、膀胱、脳下垂体、心などにも発生することが記載されている<sup>2,3,4)</sup>。

しかし辜丸に発生することはきわめてまれで、欧米では、1942年 Dockerty<sup>5)</sup> の報告以来29例、本邦では1954年西原<sup>6)</sup>以降、最近の小川<sup>7)</sup>まで13例が報告されているにすぎない。

われわれも最近、左辜丸の2カ所にみられた、類表皮嚢胞と考えられる1症例を経験したので報告する。

## 症 例

患者：外○俊○ 16才 高校生  
初診：1968年9月14日

主訴：顕微鏡的血尿を指摘され、泌尿器科学的精査を希望して来科。

既往歴、家族歴：特記事項はない。

現病歴：約2年前に顕微鏡的血尿を指摘され、某院に腎炎を疑われて入院したことがあった。その後、1年間は尿に異常を認めなかったが、1968年6月ごろにふたたび顕微鏡的血尿を指摘され、本院小児科を受診し、排泄性腎盂撮影などの泌尿器科学的検査のため、当科に紹介された。陰嚢内容の腫脹、疼痛には患者自身、全く気づいていない。

現症：体格はやせ型、長身。胸腹部、鼠径部、陰茎、前立腺には理学的に異常を認めない。左辜丸の副辜丸尾部に接する部分に硬結を触れ、辜丸と副辜丸尾部との境界が明らかでない。左副辜丸頭部、体部および左精索には異常を認めず、右辜丸、副辜丸は正常である。

諸検査成績：血圧120/76。血沈1時間値 1mm。尿清澄、蛋白(-)、赤血球(±)、0~1/×400、白血球(-)、上皮細胞(-)、円柱(-)。赤血球数 $458 \times 10^4$ 、Ht 値42%、血色素量 15.1g/dl、白血球数 4,700、栓球数  $18 \times 10^4$  凝固時間11分。CRP 陰性、ASLO 50単位、RAT 陰性。血清総蛋白 7.0g/dl、尿素窒素 18.0mg/dl、排泄性腎盂撮影正常。

術前診断：左辜丸腫瘍の疑い。

手術所見：左鼠径陰嚢皮切を加え、左陰嚢内容を露出し、検索すると、左副辜丸には異常を認めず、辜丸上極近くに、硬結を触知した。ここで、皮切を上方に伸ばし、鼠径管を開いて、内鼠径輪の近くで、精索を結紮切断し、左除辜術を行なった。

摘除標本：辜丸と副辜丸で重量 25 g、辜丸の大きさ  $4.0 \times 2.8 \times 2.7$  cm (Fig. 1).

剖面では、辜丸上極近くおよび中央部の実質内に、それぞれ、灰黄色、えんどう大の腫瘤が2個あり、これらは辜丸実質とは、薄い被膜によって、明確に境されていた。腫瘤の剖面は嚢胞状で、内部は薄片状、灰

黄色の粘土様物質が層状、求心性に堆積し、密に詰まり、嚢胞壁の内面より容易に剥離した (Fig. 2).

組織学的所見：腫瘤の大部分を占めるものは、表皮より剥離し、重積した角質層に類似したケラチン様物質と考えられ (Fig. 3)、その外側で嚢胞壁を形成しているものは膠原線維に富む線維性結合組織で、毛細血管および小円形細胞が散在しているが、汗腺、皮脂腺、毛根などの皮膚付属器官は認められない (Fig. 4)。この真皮に該当する層とケラチン層の間には上皮は認められず、一部に上皮が剥離したと思われる部分が認められる (Fig. 5)。壁の一部に石灰沈着が存在する

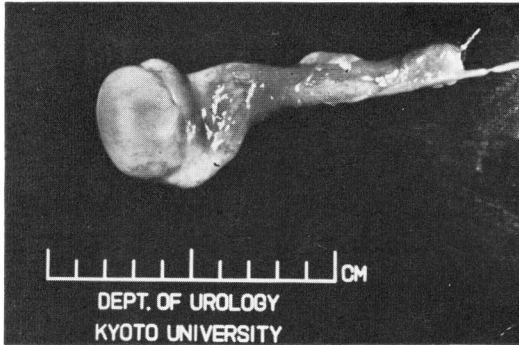


Fig. 1 摘除した辜丸・副辜丸

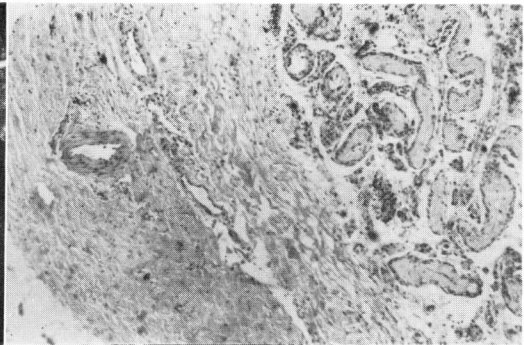


Fig. 4 皮膚付属器官を認めない

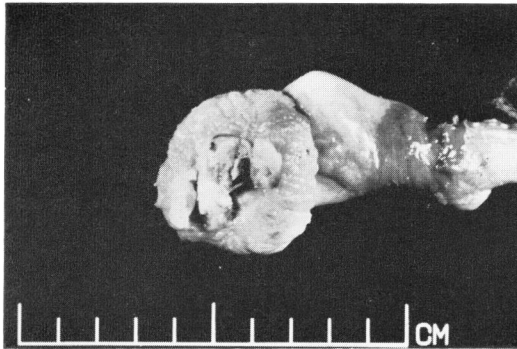

Fig. 2 辜丸および類表皮嚢胞剖面

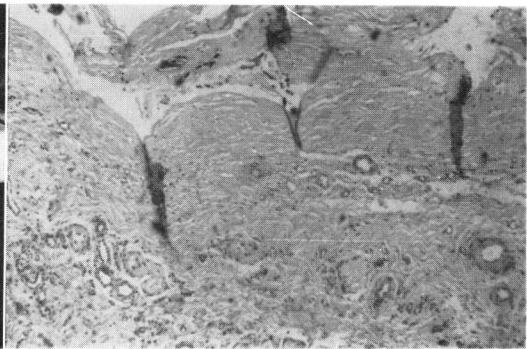


Fig. 5 表皮層を認めない

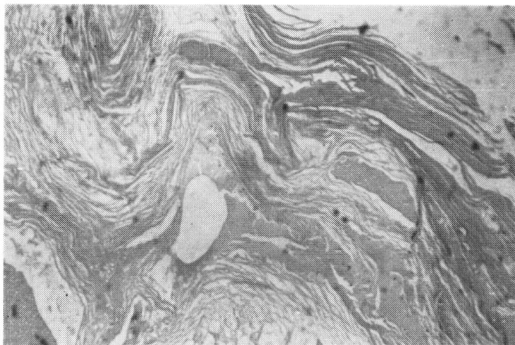


Fig. 3 ケラチン層

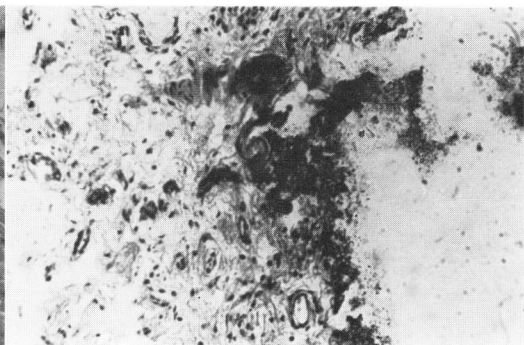


Fig. 6 嚢胞壁内の石灰沈着

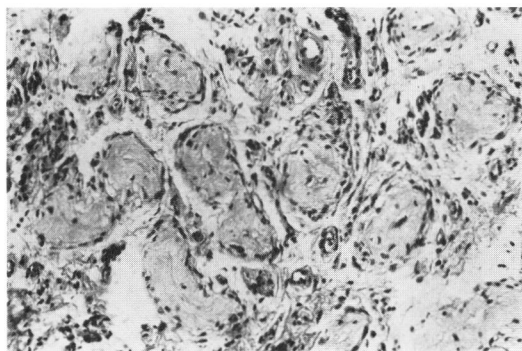


Fig. 7 嚢胞周辺の萎縮した精細管

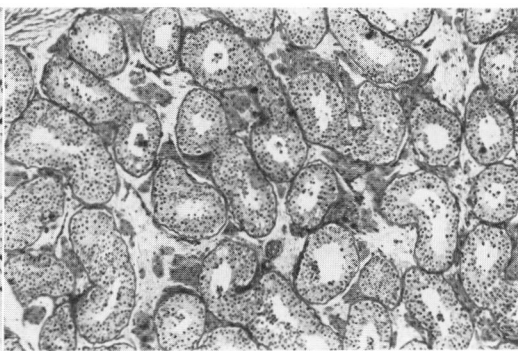


Fig. 8 嚢胞遠位の正常辜丸組織

(Fig. 6). 嚢胞周辺の辜丸組織では精細管の萎縮が著しく、内腔は硝子化している (Fig. 7). 腫瘍より遠位の辜丸組織には異常を認めない (Fig. 8).

以上の肉眼的に特徴的な所見と組織学的に層状に堆積したケラチン様物質の存在、嚢胞壁における皮膚付属器官の欠如は類表皮嚢胞に該当する所見と考えた。

術後、創治癒は順調に経過し、術後11日目に腎炎の疑いで、小児科に再転科退院した。術後1年3カ月を経過するが、再発の徴候は全くない。

### 考 按

辜丸類表皮嚢胞は成熟奇形腫の範疇に入るものと考えられ、肉眼的には、周囲の辜丸実質とは明確に区分された球状～卵形の小腫瘍として存在し、薄片状、灰黄色の物質が求心性に層をつくって内部につまり腫瘍を構成し、灰色の薄壁でよく被膜されている。単房性で毛髪、歯牙を認めない。大きさは直径 0.4<sup>9)</sup>～5.0<sup>10)</sup> cm までの報告があるが、1.0～3.0cm のものが多い。腫瘍の辜丸実質内の位置は70%が中心部にあり、残りは周辺部ないしは白膜下に存在するという<sup>3)</sup>。腫瘍の数は、これまでの報告例は全例1個であり、2個存在したのは本例のみである。

組織学的には嚢胞内部の薄片状の無定形物質は表皮より剝離重積した角質層に類似したケラチン様物質であり、嚢胞壁の内面は重層扁平上皮で被覆されており、そのまわりを真皮に相当する線維性結合織によって辜丸実質より区分され、周辺の精細管は萎縮に陥っている。嚢胞壁には毛嚢、皮脂腺、汗腺などの皮膚付属器官および中胚葉性、内胚葉性成分を認めないのが、類表皮嚢胞の特徴的所見であり、類皮嚢胞およ

び狭義の良性奇形腫との鑑別点となっている<sup>2), 3, 8, 9, 11~14)</sup>。

皮下組織に発生する類表皮嚢胞では真皮に相当する部分に乳頭層を欠くことが指摘されているが<sup>4)</sup>、辜丸類表皮嚢胞に関しては、表皮下の乳頭層の有無についての記載は見当たらない。著者が調べた、じゅうぶんな組織所見が記載されている辜丸類表皮嚢胞19例<sup>1~3, 5, 7~9, 11, 12, 14~17)</sup>について、乳頭層の有無を検討したが、表皮の胚芽層に相当する部分と真皮にあたる結合織の間に乳頭はいずれの例においても認められなかった。皮膚でも眼瞼、乳輪、陰茎などの薄い部分では乳頭を持たないので、肉眼的に本症の嚢胞壁が菲薄である事実と一致するものと考えられる。

本症例では組織標本中に重層扁平上皮を証明できなかったが、一般に嚢胞上皮が非常に菲薄である点から、標本作製時に剝離逸出してしまったこと、Cook<sup>1)</sup>の症例1、Gage<sup>11)</sup>の症例で大部分の嚢胞壁で上皮が欠損消失していた事実から、本例においても嚢胞壁上皮が大部分、消失していたことも推測され、組織標本に供した部分が上皮保存部に的中しなかったことなどが、その理由として考えられる。

また、本症例では嚢胞壁内の一部に石灰沈着がみられたが、Gageの例で、やはり壁の一部に石灰沈着を認めている。その由来に関しては不明である。

辜丸類表皮嚢胞の発生病理について、種々の説明が加えられているが、Nagel<sup>16)</sup>の説を支持する人が多い。すなわち、辜丸類表皮嚢胞は良性奇形腫起源のもので、このものが一方向に極

に發育し、表皮成分のみ成長を遂げ、他の要素は消滅したと考える説である。

臨床的事項に関しては、これまでの報告によると、本邦では3～34才におよんでおり20才台に最も多い。外国例は14～59才に分布し、やはり20才台に多い。患側は本邦例、外国例とも右側にやや多い。症状は陰嚢内容の無痛性腫瘤、硬結ないし腫脹を訴えるものが大部分を占めている。本症例のごとく、患者自身が全く気づかず、routineの現症観察時に偶然発見された症例は外国で9例<sup>1,3,9,11,18,19)</sup>、本邦で2例<sup>13,15)</sup>が報告されている。

治療は除辜術と保存的に嚢胞のみの切除の二通りの方法が、これまで行なわれているが、嚢胞が辜丸実質の中央部に存することが多いこと、辜丸実質への手術侵襲によって辜丸がのちに萎縮に陥りやすい傾向、嚢胞上皮の取り残しによる再発の可能性などを考慮すれば除辜術が行なわれるべきと考える。

### 結 語

16才の左辜丸類表皮嚢胞の症例を報告した。患者自身は辜丸の腫瘤には全く気づかず、現症観察時に偶然、発見されたもので、除辜術を行ない、辜丸実質内に2個の嚢胞を認め、組織学的に類表皮嚢胞に該当するものと考えられた。

稿を終るにのぞみ、加藤篤二教授のご校閲を深謝する。

### 文 献

1) Cook, M. F. E. et al. : J. Urol., 72 : 236,

1954.  
 2) Samuel, A. et al. : J. Urol., 85 : 311, 1961.  
 3) Gilbaugh, J. H. et al. : J. Urol., 97 : 876, 1967.  
 4) 宮地 徹 : 臨床組織病理学, 杏林書院, 東京, P.546, 1959.  
 5) Dockerty, M. B. : J. Urol., 48 : 392, 1942.  
 6) 西原・ほか : 日泌尿会誌, 45 : 109, 1954.  
 7) 小川・ほか : 臨泌, 23 : 845, 1969.  
 8) Trites, A. E. W. : Brit. J. Urol., 35 : 184, 1963.  
 9) Weitzner, S. et al. : J. Urol., 91 : 380, 1964.  
 10) Mooslin, K. E. et al. : Calif. Med., 74 : 435, 1951. (2より引用)  
 11) Gage, A. A. et al. : J. Urol., 63 : 539, 1950.  
 12) 近藤・ほか : 臨床皮泌, 14 : 793, 1960.  
 13) 勝目 : 泌尿紀要, 9 : 326, 1963.  
 14) 岸本・ほか : 臨床皮泌, 20 : 199, 1966.  
 15) 森脇・ほか : 臨床皮泌, 15 : 899, 1961.  
 16) Nagel, L. R. et al. : J. Urol., 73 : 124, 1955.  
 17) Wohumani, M. : J. Urol., 88 : 527, 1962.  
 18) Mathe, C. P. et al. : J. Int. Coll. Surg., 27 : 694, 1954. (9より引用)  
 19) Nowlin, P. J. et al. : South. M. J., 52 : 473, 1959. (9より引用)

(1970年1月5日受付)