泌尿紀要16巻5号
1970年5月

特発性腎出血に見られた腎自然破裂の1例

大阪警察病院泌尿器科（部長：矢野久雄博士）
林　知　厚
大阪大学医学部泌尿器科学教室（主任：園田孝夫教授）
栗　田　孝

SPONTANEOUS RUPTURE OF THE KIDNEY WITH ESSENTIAL RENAL BLEEDING

Tomoatsu HAYASHI

From the Department of Urology, Osaka Police Hospital
(Chief: Dr. H. Yano, M. D.)

Takashi KURITA

From the Department of Urology, Osaka University Hospital
(Chairman: Prof. Dr. T. Sonoda, M. D.)

A case of spontaneous rupture of the left kidney resulting in nearly fatal massive retroperitoneal hemorrhage in a 40-year-old woman with essential renal bleeding has been experienced.

She had been suffered from gross hematuria for one year and given some hemostatics for renal bleeding. She was admitted with severe hematuria and left flank pain without any previous trauma. Nine days later, she developed marked shock and immediate left nephrectomy was performed. The kidney had a 4 cm laceration in the upper part of parenchyma. But microscopic findings of the kidney revealed neither malignancy nor specific vascular disease.

Most cases of spontaneous rupture always have some pathologic conditions, however this case indicates that renal rupture can occur even in almost normal kidney.

いわゆる特発性腎出血なる疾患は，本態の解明されぬままに，その病状の軽微なるがゆえに単に保存的療法のみが行なわれてすまされることが多い．

すなわち，一般的には血尿がさほど高度ではないから腎摘除術などを行なうべきではないとされているのである．しかし，ときにきわめて高度な血尿をきたす場合もあり，われわれはこのためについに致命的な腎破裂にまでおよんだ症例を経験したのでここに報告する．

症　例

田〇〇子，40才，女，主婦

主訴：無症候性肉眼的血尿

家族歴および既往歴：特に変りなく，外傷を受けたこともない．

現病歴：1966年8月ごろより無症候性の肉眼的血尿に気づいたので近医を受診し，止血剤の投与を受け，一進一退の状態であったので，西宮市立中央病院を受診し，検査の結果左特発性腎出血と診断された．1967年12月にはいり，肉眼的血尿は高度となり，同時に左腎部疝痛発作も発現してきたために同病院泌尿器科へ入院し，同年12月30日当科へ転入した．この間何らの外傷も受けたことはない．

現症：体格は中等度で栄養状態は普通，顔面は蒼白で眼瞼結膜は強く貧血状である．胸部理学的所見に異常を認めず，腹部は肝および脾臓は触知しない．腎臓

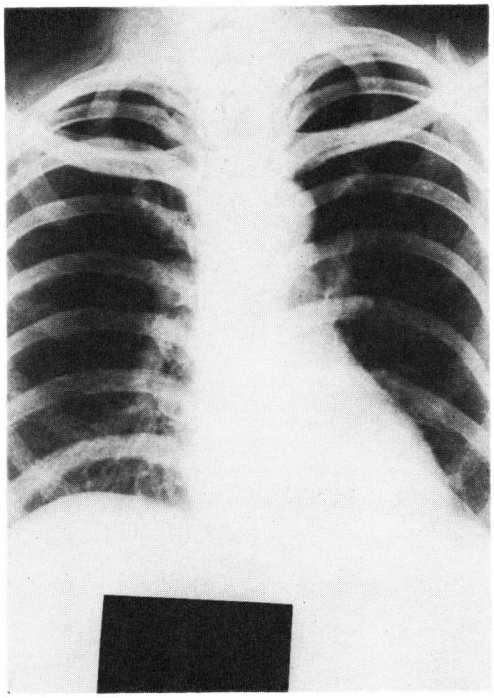

Fig. 1.　胸部レ線像：とくに異常はない．

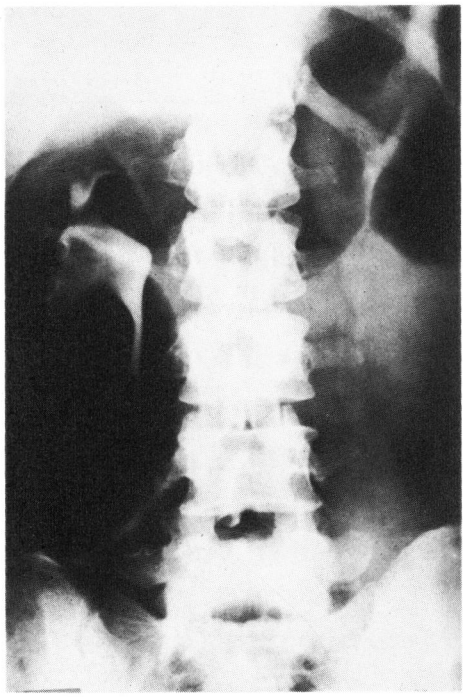

Fig. 2.　排泄性腎盂撮影像：左側の腎陰影は認められるが造影剤の排泄はみられない．

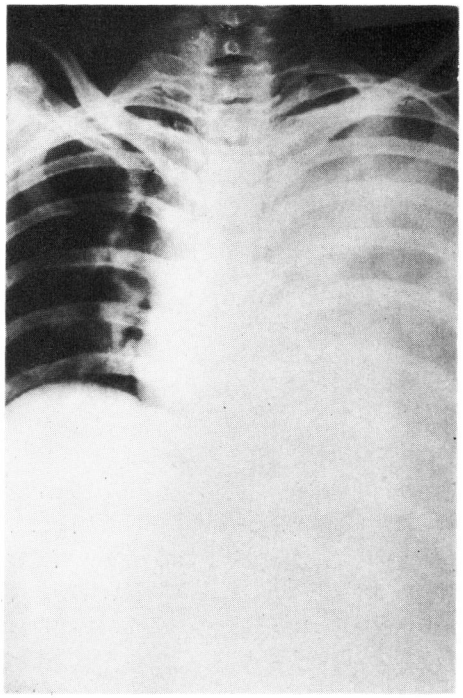

Fig. 3.　術直前の胸部レ線像：左側肺野全域にびまん性の陰影をみとめる．

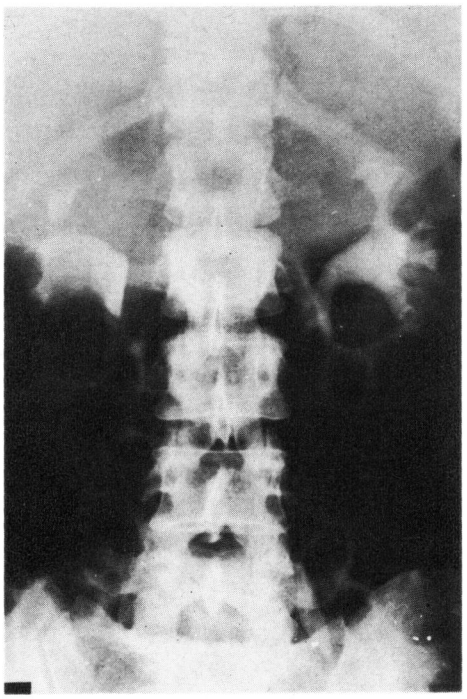

Fig. 4.　1966年9月の排泄性腎盂撮影像：両側とも形態および排泄に異常はなかった．

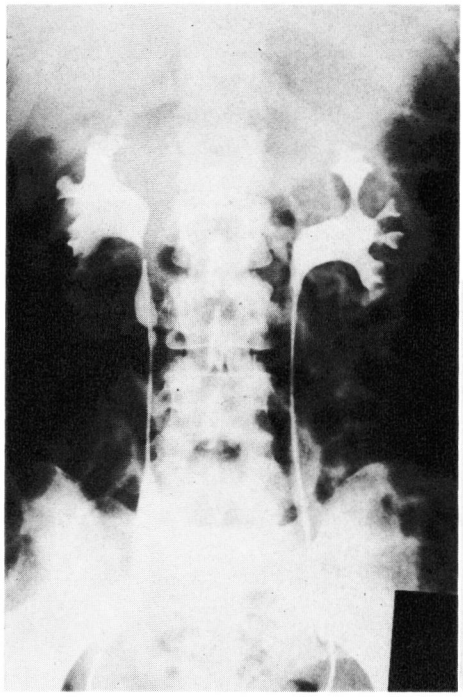

Fig. 5.　1966年9月の逆行性腎盂撮影像：両側ともに異常はなかった．

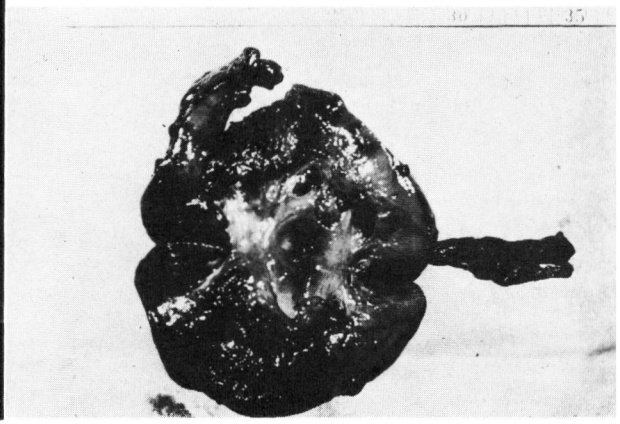

Fig. 7.　腎割面，全体に暗紫色であり，破裂部は嚢胞状に拡大している．

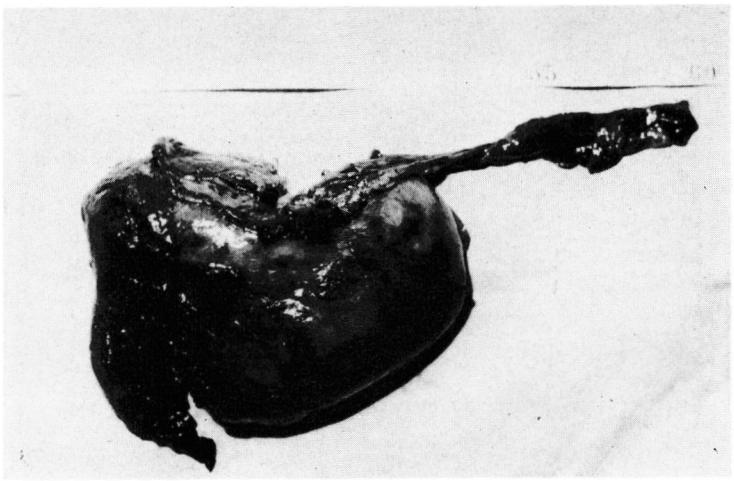

Fig. 6.　摘除した左腎，上極部外縁に裂創がある．



Fig. 8. 腎組織標本，全層にわたる出血巣があり一部凝固壊死に陥っている

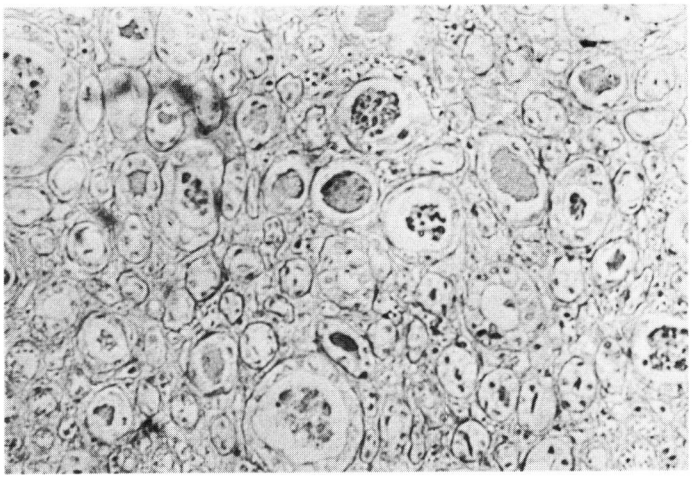

Fig. 9 a.

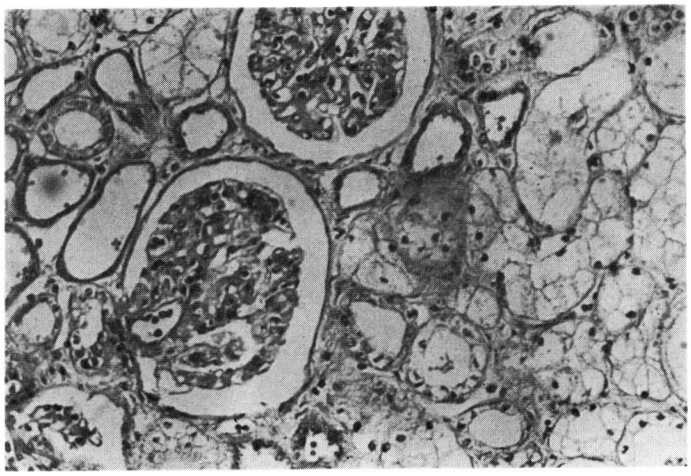

Fig. 9 b. 腎組織標本，ボーマン氏嚢，尿細管の拡大がみられ赤血球円柱蛋白円柱を認める．とくに近位尿細管上皮は膨化している．

は両側ともその下極を触れ，圧痛はなく呼吸性によく移動した．四肢には異常がない．

検査成績：血圧 108/74 mmHg，血沈 1 時間 49 mm 2 時間 96 mm，赤血球 184×10^4，白血球 7,500，血色素 11.1 g/dl，白血球分類 好中球63% 好酸球 1% リンパ球33%，BUN 20 mg/dl，creatinine 1.2 mg/dl，Na 136 mEq/L，K 4.3 mEq/L，Cl 92 mEq/L，Ca 8.2 mg/dl，P 2.0 mg/dl，CO_2 30 mEq/L，血清総蛋白 5.5 g/dl，albumin 2.8 g/dl，globulin 2.7 g/dl，A/G 1.0，Co R_3，Kunkel 5 u，GPT 48 u，GOT 47 u，黄疸指数 9，PSP 15分値 23%．

尿所見：外観純血性，反応酸性，蛋白陽性，糖陰性．沈渣 赤血球無数，白血球少数，上皮(+)，円柱(−)，塩分(−)，細菌(−)．

レ線所見：胸部レ線像はとくに異常がない (Fig. 1)．腹部および骨盤部単純撮影像は異常はないが排泄性腎盂撮影像では右腎は正常であるが左腎は造影剤の排泄がみられずやや拡大した腎陰影のみ認められた (Fig. 2)．

膀胱鏡所見：膀胱内は凝血で満たされ，左尿管口から高度の血尿の流出を認めたがそれ以外は正常であった．

入院後の経過：1966年 9 月当時の排泄性腎盂撮影および逆行性腎盂撮影はいずれも全く正常であったことを確認し (Fig. 3, 4)，左腎が凝血塊により閉塞されたと思われたので，輸血および止血剤の投与を行なってきたが，左側腹部の膨隆と緊張，疼痛とともに著しい血圧の低下がみられたので，左腎破裂を疑って緊急手術を施行した．なお手術直前の胸部レ線像では左肺野全域はびまん性陰影におおわれており，胸水の貯留が疑われた (Fig. 5)．

手術所見：強く伸展し，膨隆した左側腹部の切開で腹膜外的に後腹膜腔に達すると後腹膜腔はすべて巨大な凝血塊にて占められ，胸腔内にも大量の血性貯留液が認められた．巨大な血腫を除去して腎に達すると，腎は暗紫色に腫大し，上極に近い外縁に約 4 cm の裂創があり激しく出血していた．尿管は鉛筆大となり，すべて凝血により占められていた．左腎を摘出した．摘除した腎の上極には裂創があり，割面は全体に暗紫色で，上極に近くのう腫状に拡大した部分もみられたが腫瘍，動脈瘤など肉眼的には認められなかった (Fig. 6, 7)．

術後診断は腎出血に引き続いた腎破裂とした．

病理組織所見：腎は全層におよぶ出血巣があり，凝固壊死様の変化がみられたが，血管には動脈瘤や血管炎の所見は認められなかった．また，ボウマン氏嚢，尿細管は拡大し，蛋白円柱，赤血球円柱を多数認めた．とくに近位尿細管上皮は膨化し，細小動脈の硬化像，基底膜の肥厚も認めたが，いずれも osmotic nephrosis と称される二次性の変化で腎出血の原因は不明であった．悪性所見は全くなかった (Fig. 8, 9)．

考　　按

腎破裂は交通，労働災害の増加の著しい昨今では常に心せねばならない疾患であるが，いわゆる自然破裂なる範疇に入れられる場合は現今でもよほどまれなものである．しかも自然破裂といえども何らかの病的状態にある腎が何らかの原因によって破裂するものであって，ほぼ正常な腎が何ら誘因なく破裂することはありえないと考えられる．Hibner (1969) によれば文献的には腎の自然破裂あるいは非外傷性破裂は 350 例を越えないと報告されており，また，Goachrin & Becker (1965) は自然破裂の病因を Table 1 のごとくに分類している．

一方いわゆる特発性腎出血による腎破裂の報告はまだみられないが，本例のごとく高度の腎出血の続いた場合には，凝血による閉塞によりすでにある程度の腎盂腎杯の拡大の存在が考えられ，その結果病的破裂をきたしたと推定可能である．Hibner の症例は抗凝固剤 (Coumadin —日本名：ワーファリン) の連用によるもの

Table 1. Causes of spontaneous rupture of the kidney.

I. Pelvic:
- A. Hydronephrosis, pyonephrosis
  - 1. Bladder Neck Obstruction
    - a. Benign prostatic hypertrophy
    - b. Carcinoma of the prostate
  - 2. Ureterovesical Obstruction
    - a. Vesical calculus
  - 3. Ureteral Obstruction
    - a. Calculus
    - b. Stricture
    - c. Aberrant renal vessels
    - d. Associated with pregnancy
    - e. Carcinoma of the ureter
  - 4. Pelvic Obstruction
    - a. Calculus
    - b. Papilloma
    - c. Carcinoma
- B. Chronic Pyelitis

II. Parenchymal:
- A. Congenital
  - 1. Polycystic disease
  - 2. Hydronephrosis
- B. Infection
  - 1. Pyelonephritis
  - 2. Tuberculosis
  - 3. Renal disease
- C. Nephritis
  - 1. Acute (type unspecified)
  - 2. "Chronic interstitial"
- D. Obstructive
  - 1. Hydronephrosis…Pyonephrosis
- E. Vascular
  - 1. Periarteritis nodosa
  - 2. Renal infarct
  - 3. Associated with hypertension
- F. Hematologic
  - 1. Hemophilia
- G. Renal Tumors
- H. Normal Kidney
- I. Site Undetermined

Cited from Joachim, 1965.

で，Hodin & Dass (1969) の抗凝固剤による後腹膜腔への出血の報告もあるところから出血に引き続く腎破裂の存在も否定できないところである．正常と思われる腎自然破裂の場合にはおもに疝痛発作が先行するようであって Renander(1941) の症例は腹痛のみ，Irwin(1943) の症例は胃潰瘍の診断であった．また Murphy & Harney (1951) は虫垂炎と考えたと報告しており Valtonen (1966) の症例も急性腹部症の徴候であった．これらの症例に共通していずれも腎摘除術が施行されており，診断の確定のおくれと保存的療法の限界から治療としては腎摘除術以外の手段は考えられないようである．また上記の症例では腎組織は詳細に調べられているが，いずれもほぼ正常腎組織であって，自然破裂の原因が内在していたと報告した例はなく，いずれも論理的に正常腎の破裂の根拠は見いだしがたかった．われわれの症例は腎出血が先行し，その後悪循環でもって腎破裂をきたしたものと考えれば，全く正常腎の自然破裂であると断言できない．

一般にいわゆる特発性腎出血における出血性素因についてはわれわれの経験では特に異常な点を認めておらず，本症例のごときは出血時間の軽度の延長がみられてもすでに存在した出血による二次的な変化が否定できず，この点についての詳細な検索が行ないえなかった点で，病理組織学的には否定できても，はたして特発性腎出血であったか否かの疑問点は解明されえぬままである．

結　　語

40才の主婦に見られたいわゆる特発性腎出血に引き続いて腎自然破裂の症例を報告し，若干の文献的考察を行なった．

参 考 文 献

1) Hibner, R. W.: Am. J. Surg., **118**: 637, 1969.
2) Hodin, E. and Dass, T.: Ann. Surg., **170**: 848, 1969.
3) Irwin, I. G.: U. S. Naval M. Bull., **41**: 818, 1943.
4) Joachim, G. R. and Becker, E. L.: Arch. Int. Med., **115**: 176, 1965.
5) Murphy, G. E. and Harney, C. H.: Ann. Surg., **134**: 127, 1951.
6) Renander, A.: Acta Radiol., **22**: 422, 1941.
7) Valtonen, E. J.: Brit. J. Urol., **38**: 484, 1966.

(1970年3月9日受付)