泌尿紀要16巻12号
1970年12月

巨大な腎嚢腫に発生した腺癌の1例

京都大学医学部泌尿器科学教室
加　藤　篤　二

国立福山病院泌尿器科
藤　本　洋　治

ADENOCARCINOMA ARISING IN A GIANT RENAL CYST: REPORT OF A CASE

Tokuji KATŌ

From the Department of Urology, Faculty of Medicine, Kyoto University

Yōji FUJIMOTO

From the Department of Urology, National Hospital of Fukuyama, Hiroshima-ken

A 33-year-old man who previously had atomic bombardment developed a giant bloody cyst of the right kidney. Nephrectomy was performed, and the kidney weighing 1880 g showed a papillary growth on the cyst wall. The tumor was histologically adenocarcinoma.

はじめに

巨大な血性腎嚢腫で摘出によって腺癌であった1例を報告する.

症例

患者：33才の男. 広島市在住.

初診：1966年4月1日.

主訴：右側腹部の腫瘤.

既往歴：1945年8月6日広島市内で被爆（中心地より1kmの室内において），当時，胸部，右上腕部に切創をうけたが右側腹部に打撲をうけたことはないという.

現症：1965年5月初旬右側腹部に腫瘤のあるのを偶然気づいたが特別に疼痛を訴えなかった. 1966年3月初め排尿時突然黒褐色の大量出血をきたし，その頃より右側腹部の腫瘤は漸次大いさを増す傾きを示したので来院した.

所見：体格中等度，栄養普通，皮膚・可視粘膜に貧血なし. 胸部に異常なく，腹部では右側は臍下2横指におよぶ表面平滑な弾力性の腫瘤をふれる. 圧痛も移動性もない. 左腎はふれず，膀胱部，外陰部に異常なく前立腺も正常. 膀胱鏡検査で膀胱粘膜は正常，青排出は左3分で初発，4分10秒で濃青，右側は10分まで排出なく，IVPでも左は7分で排出良好なるも右側は15分まで排出なく無機能腎が考えられた. 尿はほぼ清澄で顕微鏡的に赤血球(++)，白血球(−)，上皮(+)，円柱（−），蛋白（+），細菌（−）. 右側腫瘤に経皮的に穿刺をおこなうに黒褐色血尿を認め約100cc吸引ののちウログラフイン100ccを注入して撮影するにFig. 1のような腎盂像で上縁，外縁はやや像が不規則であった. 穿刺液の顕微鏡所見では赤血球無数，細菌（−），コレステリン結晶（+），正常腎盂上皮多数のほかやや異型の上皮細胞が認められたが，定型の腫瘍細胞はなく，逆行性大動脈撮影では右腎動脈配下にpooling, puddling, stipplingなどの所見に乏しく，腫瘤に一致してavascularの変化を認めた. 以上により右血性腎嚢腫の診断で1966年6月2日腰麻のもとに腎摘をおこなった. 右腎は巨大で癒着は上極に高度であった. 摘出腎はFig. 2のごとく長さ19×横17×幅20cmで重量は1880g，腎に割面を加えると内容は陳旧性血液で満たされ，これを排除するに腎実質はほとんど消失して不規則な二房性嚢腫を形成し，嚢腫壁は強く肥厚して硬く，内面のとくに上極では顆粒状ないし乳頭状の増殖がみられた. 腎盂粘膜は正常で尿管移行部は強く屈曲して閉塞に近い. 組織学

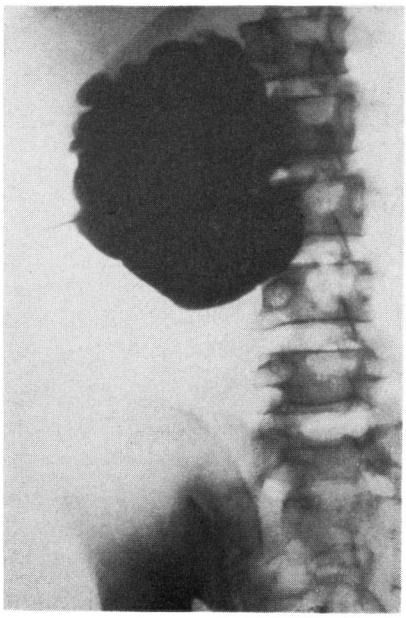

Fig. 1

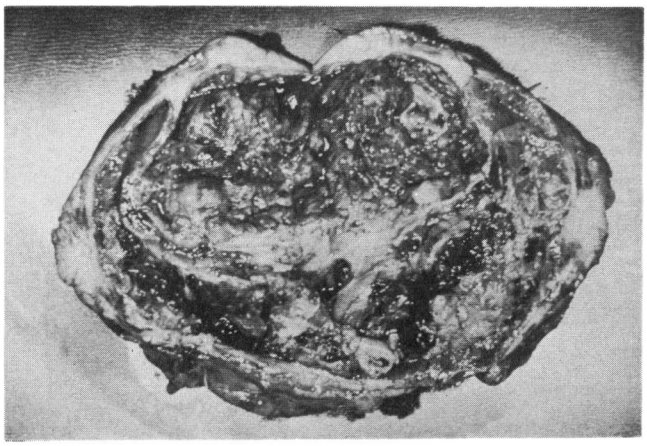

Fig. 3

Fig. 2

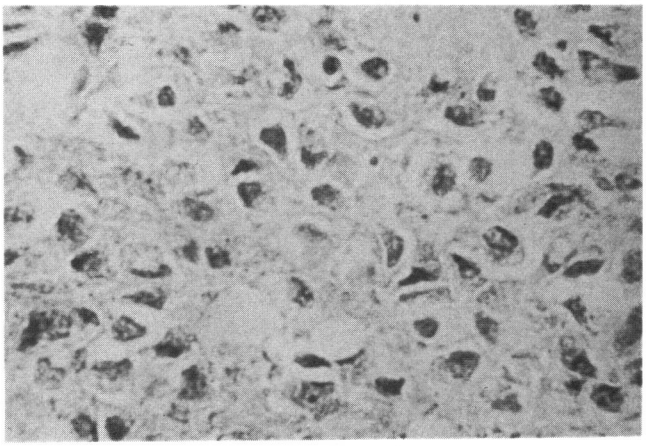

Fig. 4

的な壁を含めた腫瘍部の所見では結合織の増殖強く，ところどころ硝子化尿細管，糸球体の残存がみられる．腫瘍細胞は乳頭状上皮癌のそれと全く異なり，立方状または円柱状で異型度が強くところどころ腺腔を形成しており，病理学的診断は腺癌であった．本患者は術後順調で7月初旬退院．しかし1967年7月右側腹部の手術瘢痕皮下に硬結をきたして来院摘出した．組織学的には腺癌の再発像を示したので術後 ^{60}Co 5000 r の照射をおこなったがそのご右肺尖部に小円形陰影をきたしたという．

ま　と　め

以上巨大な腎嚢腫に腺癌を合併した1例を記載した．

腎嚢腫と腎腫瘍との鑑別は定型的の場合はいちおう明確であるが腎嚢腫に腫瘍が潜在したさいは鑑別がむずかしくなる．その場合内容が血性であれば腫瘍の合併が疑わしくなることは周知のとおりである．文献上 Hepler は嚢胞245例中15例に腫瘍の合併をみており，本邦でも今までかかる症例が約20例報告されており，腺癌が多く，腎盂乳頭腫がこれに次ぐ．腎腫瘍合併の大半は二次的孤立性嚢胞とみなされるが，自験例は嚢胞が巨大で腫瘍が小さい点より既存の嚢胞壁より腫瘍が発生したものと考えられる．このような経験例は以前グラウイツ腫瘍の異型例として筆者が報告した中にも多房嚢腫より発生の1例があげられている．

つぎに原爆被爆との関係であるが，筆者の経験では腎腫瘍で非被爆25，被爆4，奇形腎では巨大な腎嚢腫（470 g）で被爆（1 km 以内）の65才の男，1.2 km の胎内被爆の14才の女子で892 g の嚢腫を形成した Wilms 腫瘍の合併例などがあげられる．本例も33才の男子で1 km 以内の被爆者に発生した嚢腫で腺癌を合併した点で両者の因果関係に興味があるのでここに記載したしだいである．

文　　献

1) Hepler : Surg., Gynec. & Obstet., **50** : 668, 1930.
2) 徳永・近藤：西日本泌尿器科，**32**：288，1970.
3) 加藤：手術，**10**：131，1956.
4) 田辺：泌尿紀要，**12**：45，1966.
5) 加藤・ほか：泌尿紀要，**12**：368，1966.
6) 加藤：広島医学，**20**，356，1967.
7) 赤崎：手術，**6**：727，1952.

（1970年11月2日　超特別掲載受付）

本号正誤表

	ページ	箇　　所	誤	正
宮川・ほか	734	Fig. 5	reseition	resection
古　　武	791	構造式左下端	O_2N がフラン環のなかにある	O_2N は外に出る