泌尿紀要17巻4号
1971年4月

前立腺平滑筋肉腫の1例

京都大学医学部泌尿器科学教室
加藤篤二

LEIOMYOSARCOMA OF THE PROSTATE: REPORT OF A CASE

Tokuji KATŌ

From the Department of Urology, Faculty of Medicine, Kyoto University
(Chairman: Prof. T. Katō, M. D.)

A 55-year-old man was admitted because of difficult urination. Biopsy of the prostate revealed undifferentiated carcinoma, therefore antiandrogenic therapy was instituted. Meanwhile the tumor grew rapidly and caused massive bleeding intravesically. Emergency cystotomy revealed the tumor protruding into the bladder which was subcapsularly removed. Histological study showed leiomyosarcoma.

はじめに

前立腺腫瘍の患者で生検所見が未分化癌で抗男性ホルモン療法施行中急速に腫大し高度血尿をきたし手術により平滑筋肉腫であった1例を報告する.

症例

患者：55才の男子. 韓国生れ広島市在住.

初診：1958年1月10日.

主訴：排尿困難.

個人歴：特記することはない.

現症：1957年7月ごろよりときどき排尿障害があったが12月ごろより急に高度になり，遷延苒延を招き尿線も狭小となるのに気づいたが排尿痛はない. ただし終末血尿をときどききたすという. 全身るいそうや発熱は訴えない 食欲佳良，便通も良好である.

所見，体格は中等度，栄養良好，貧血なく，胸部に著変なく腹部では両腎をふれず，膀胱部に異常なく，外陰部では陰茎，睾丸，副睾丸は特記することなく，触診では前立腺は両葉全体として膨隆し表面平滑であるがはなはだ硬く圧痛はない 膀胱鏡所見では粘膜は正常，青排出も良好，左右前立腺は腫大するも表面の凹凸はない. 腎盂撮影で両腎の排泄は良好，尿道撮影で前立腺両側葉は著明に膀胱内に突出している. 尿は大略正常で検鏡上蛋白（−），白血球約10個，赤血球（−），上皮（+）. 以上により前立腺癌を疑い会陰式生検をおこない病理検査の結果，炎症所見は全くなく通常の前立腺癌と異なり未分化癌であるが一部に肉腫状変化を認めたという病理所見であった. 酸フォスファターゼは検索していない. よつて治療によって経過を観察することとしてまず合成女性ホルモン（ヘキスロン）5 mg を連日投与，中途で両側除睾術をおこなった. しかるところ約1カ月半で急速に腫大して連日しだいに高度の血尿をみるようになり，いわゆる Bluttamponade の状態になったので急きょ膀胱高位切開で観察するに膀胱内には多色の血塊を混じた陳旧血液を多量に蔵し，前立腺部腫瘍は経直腸診とあわせて観察するに小手拳大に腫大しており，腫瘍表面の一部より搏動性出血が認められたのでおよぶかぎり腫瘤を被膜内で摘出，止血してネラトンカテーテルを留置して創を閉じた. しかるに術後の経過あしく約10日間で死の転帰をとった. 摘出腫瘍の病理検査では Fig. 1, 2 のごとく一見線維肉腫の所見を呈するが，紡錘状腫瘍細胞は多型性に乏しくワンギーソン染色により平滑筋肉腫であることがわかった.

まとめ

前立腺肉腫は比較的すくないもので本邦でも報告がまれである. 著者は1例の小児横紋筋肉腫，2例の成人線維肉腫を広島大学泌尿器科で経験しているが京都大学でも3例ほど記録されている（未発表）. いずれもはなはだ悪性であ

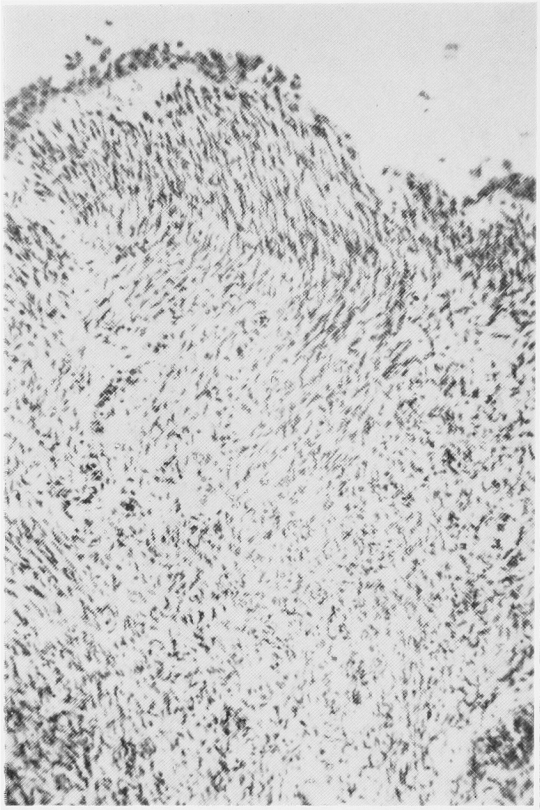

Fig. 1

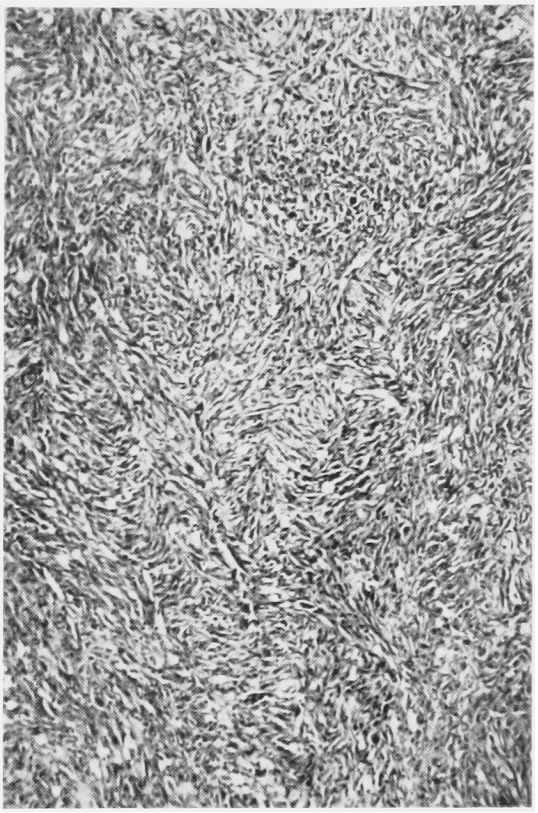

Fig. 2

るが，著者の経験では線維肉腫のほうがむしろ良性で1例は摘出後5年10カ月，1例は1年半生存していた．

さて前立腺肉腫はいかなる年令にも発生するが若年に多く75%は40才以下といわれ，肥大症発病年令以前に多い（Melicow）．本邦でも大越によると53例中50才以下が8割を占めるという．

ところで本例は初診時の生検像が未分化癌で一部肉腫像が認められたので，女性ホルモン投与と去勢術をおこなったところ急速に腫瘤が腫大して Bluttamponade の状態となり摘出手術にもかかわらず不幸死の転帰をとった．一般に前立腺癌では女性ホルモン投与とともに去勢術をすればいちおう効果があるが，未分化癌では無効のことが多い　肉腫となるとどうであろうか．肉腫は概して去勢によって悪化すると森茂樹教授はいわれるが，本症例でも腫瘍そのものの発育のすみやかな性質に拍車をかけて抗男性ホルモン療法は逆効果を示した結果となっている．ともあれ50才以前は肉腫，50才以後は癌という原則は本例であてはまらず，急速な排尿障害を呈し，かつ急に腫大して触診不能となっていることは肉腫を念頭におくべきで最初の生検をさらに検討すべきであったことが反省させられた．以上前立腺平滑筋肉腫の1例を報告した．

主　要　文　献

1）黒田：日泌全書，**7**：1960.
2）岩崎：日泌尿会誌，**41**：62，1950.
3）Melicow：J. Urol., **49**　675, 1943.
4）石本：癌の臨床，**1**：578，1955.
5）大越：日泌尿会誌，**52**：663，1961.
6）嶋田・三浦：臨皮，**19**：255：1965.
7）嶋田・松坂：泌尿紀要，**10**：808，1964.
8）道中・児玉・土肥：癌の臨床，**10**：436，1964.

（1971年3月2日超特別掲載受付）