泌尿紀要17巻5号
1971年5月

先天性陰茎捻転症の2例

川崎新川橋病院泌尿器科
黒土　稔
間宮紀治
公平昭男
神奈川県立成人病センター泌尿器科
近藤猪一郎

CONGENITAL TORSION OF PENIS: REPORT OF TWO CASES

Minoru KUROTSUCHI, Toshiharu MAMIYA and Teruo KODAIRA

From the Department of Urology, Kawasaki Shinkawabashi Hospital, Kawasaki

Iichiro KONDO

From the Department of Urology, Kanagawa Prefectural Seizinbyo Center, Yokohama

Case 1. Y. M. This 24-year-old male was admitted to our clinic with the chief complaint of penile torsion. A 90 degree counter-clockwise torsion of the penis was noticed. There was no other physical abnormality. Plastic surgery was done.

Case 2. S. T. This 36-year-old male was admitted to our clinic with the complaint of hematuria and cramp pain in the left flank. A ureteral calculus was found on the abdominal roentgenogram. On examination the penis was found to be rotated 180 degrees in a counter-clockwise direction, but he had no complaint of penile torsion. No further physical abnormality was noticed. Plastic surgery was not done since the patient had no disturbance of urinary or sexual function.

Torsion of the penis is an extremely rare congenital anomaly. In our country 17 cases have been listed in the literature following the first report made by Matsuda in 1939. A brief discussion on the clinical aspects of congenital penile torsion was made with reference to the literature.

緒　言

泌尿器科領域において，外陰部の奇形は，しばしばみられるが，先天性陰茎捻転症は，きわめてまれな疾患である．本邦においては，1939年，松田[1]の報告以来，わずか15例を数えるに過ぎない．欧米においても，1857年 Verneuil[2]の報告以来，われわれの調べえた範囲では39例の報告をみるにすぎない．

最近，われわれは，本症の2例を経験し，1例に整復手術をおこない，好結果をえたので，若干の文献的考察を加えて報告する．

自験例

症例1：町田某，24才，工員．

初診：1966年2月5日．

主訴：陰茎捻転．

家族歴：特記すべきことなし．

既往歴：特記すべきことなし．

現病歴：4才のとき，左鼠径ヘルニアがあり，1年間脱腸帯を使用し加療をおこなった．そのころ，母親は，陰茎の曲がっていることに気づいたが，脱腸帯使用のためと思い放置しておいた．本人は，12才ころより陰茎の曲がっているのに気づき，排尿障害はないが，陰茎は，勃起時も右に彎曲するので，思春期以後は，

しゅう恥心が強く，性格的にも暗く，自閉的であった．なお，今までに性的経験はなかった．

現症：体格中等度，泌尿器科的診察で，睾丸，前立腺などの異常は認められなかった．陰茎は，発育，大きさは正常なるも，90° 反時計針方向に捻転し，外尿道口は水平位をとり，陰茎縫線は螺旋状となり，勃起時も同様で，さらに右側に彎曲していた（Fig. 1）．

検査所見．血圧 120/70 mmHg，赤血球 418×10^4，Hb 83%，白血球 9,200，総蛋白 7.0 g/dl，GOT 12，GPT 9，尿素窒素 10 mg/dl．尿は清澄，蛋白（−），糖（−），赤血球（−），白血球（−），細菌（−）

レントゲン検査：胸部，腎膀胱部単純，排泄性腎盂撮影，尿道撮影はいずれも正常であった．

診断：先天性陰茎捻転症と診断した．

治療：患者の切なる希望により整復手術をおこなった．

手術所見：1966年2月15日，腰麻下に整復手術をおこなった．皮膚切開は，陰茎根部背面を中心に約 10 cm の縦切開をおこなった（Fig. 2）．ついで，Fascia penis を露出，陰茎根部にて全周にわたって周囲と完全に剥離した．Vena dorsalis penis superficialis の走行，陰茎海綿体および同脚部には，視・触診上異常

Fig. 1　症例1（術前）

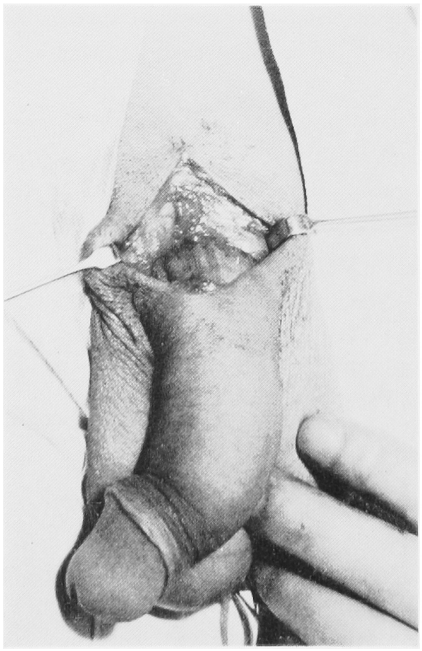

Fig. 2　症例1（皮膚切開）

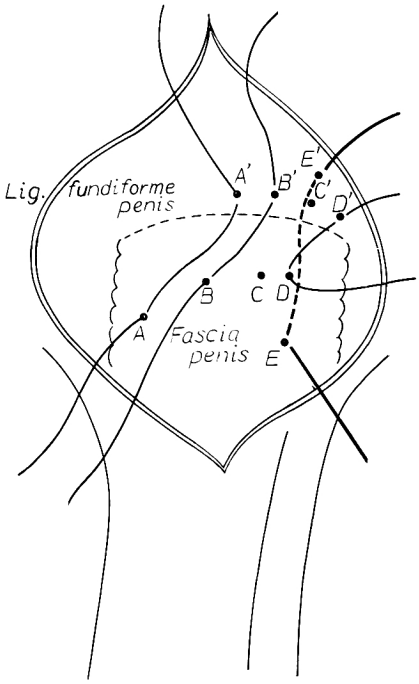

Fig. 3　症例1における捻転矯正手術

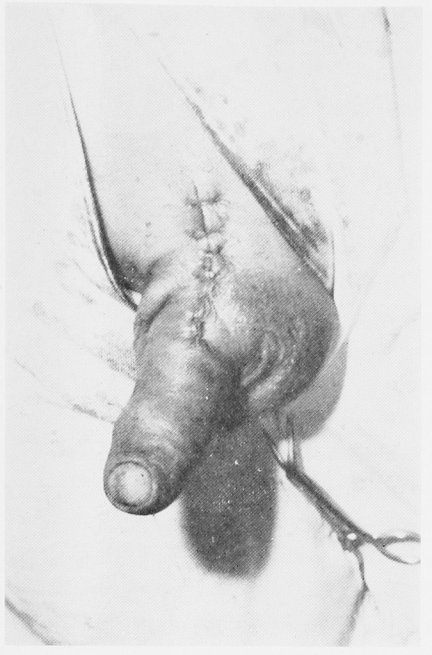

Fig. 4　症例1（手術直後）

を認めなかった．陰茎根部で，陰茎を時計針方向に回転させることにより，捻転が矯正されるのを確かめたので，Fig. 3 のごとく，Lig. fundiforme penis と Fascia penis とを AA′, BB′, CC′, DD′ の点で 00 catgut で縫合した．しかし，そのままでは，多少捻転の程度が軽くなったのみなので，さらに陰茎の腹側の尿道海綿体に近い部分の皮下組織（E）と，Lig. fundiforme penis の深部（E′）とを同じく 00 catgut で縫合してみたところ，捻転の矯正に成功したので，皮膚を縫合し手術を終了した（Fig. 4）．

術後経過：術創のなおりもよく，陰茎の捻転も矯正され（Fig. 5），性格的にも明るくなり，1966年2月28日退院した．

症例2・戸田某，36才，工員．

初診：1969年5月28日．

主訴：左側腹部痛および血尿．

家族歴：特記すべきことなし．

既往歴：特記すべきことなし．

現病歴：約1ヵ月前より，右側腹部痛と血尿があり来院した．

Fig. 5　症例1（術後13日目）

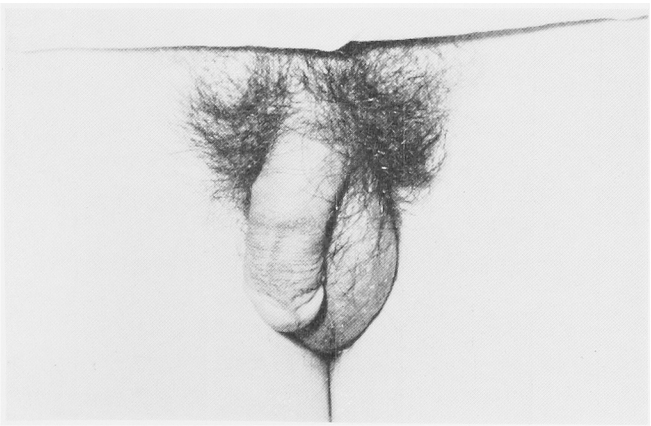

Fig. 6　症例2

現症：体格中等度，泌尿器科的診察で，睾丸，前立腺などの異常は認められなかった．陰茎は，発育，大きさは正常なるも，180° 反時計針方向に捻転し，腹側が完全に背側にきており，陰茎縫線は螺旋状となっていた（Fig. 6）．なお，患者は，思春期ごろより陰茎の捻転に気づいているも，なんら精神的負担を感ずることなく生活をしている．さらに，排尿時，尿が散ることがあり，捻転を矯正することにより1本の尿線となることがときどきあるも，排尿痛や排尿困難はない．勃起時，陰茎の捻転は矯正されるも，陰茎は右側に弓なりに彎曲する．しかし，性生活にはなんら支障がなく，こどもが2人ある．

検査所見．血圧 118/80 mmHg，赤血球 508×10^4，Hb 109%，白血球11,200，総蛋白 7.0 g/dl，GOT 65，GPT 52，尿素窒素 10 mg/dl，血清 Ca 5.3 mEq/l，血清 P 3.5 mg/dl．尿は混濁，蛋白（＋），糖（－），赤血球（＋），白血球（－），細菌（－）　膀胱鏡検査で異常は認めなかった．

レントゲン検査：胸部単純，尿道撮影では異常は認められなかった．腎膀胱部単純，静脈性腎盂撮影で，左尿管下部に，4×6 mm 大の結石陰影が認められ，左腎盂がやや拡張している所見がみられた．

診断：左尿管結石および先天性陰茎捻転症と診断した．

治療：左尿管結石は内科的加療により，1969年8月20日に自然排泄した．陰茎捻転に関しては，患者になんら訴えがないので放置することにした．

考　　察

先天性陰茎捻転症は，Verneuil (1857)[2] により，第1例が報告されてより，Caddy (1894)[3] の1例があり，Rocher (1910)[4] は文献的に8例を集め，11例を追加し，また1922年に1例を追加している．さらに，1921年 Lion[5] の1例があるが，Campbell (1957)[6] の text book にも5例の小児例がみられるのみであり，きわめてまれな疾患である．その後は，Schwartz ら(1957)[7] の1例，Scott ら(1960)[8] の2例，Kuhne (1968)[9] の1例，Engelkind (1969)[10] の9例がみられる．本邦においても，松田 (1939)[1]の報告以来，佐々木ら (1970)[11] の報告まで15例をみるに過ぎない．このように陰茎捻転症の報告が少ないのは，本症が排尿時，性交時にほとんど異常を認めないので，医師を訪れるものが少ないためと考えられる．ちなみに中島 (1953)[12]は，陰茎の形態学に関する研究で，陰茎の捻転に関しては，不旋 (52.7%)，左旋 (23.2%)，右旋 (24.0%) の観察結果を示し，傾斜も同時に考えると，陰茎の下垂状態が正しいものは30%に過ぎないと述べている．

本症の発生原因については不明であるが，Schwartz ら (1957)[7] は，胎生期の欠損は，明らかに示しえないと述べ，Campbell (1954)[6] は海綿体の不均等な発育が原因であろうと述べており，Scott ら (1960)[8]は，剖検例の検索があれば，陰茎海綿体の実際の長さを測れるので興味があると述べている．また，Broussard (1955)[13] は，子宮内での機械的因子を述べているが，

Table 1　本　邦　報　告　例

	報告者	年度	年令	捻転方向	角度	主訴	合併奇形	治療
1	松田	1939	31		60°			
2	原口・ほか	1960	23	反時計針方向	90°	陰茎捻転	なし	包皮の一部切除術
3	井上	〃	27	〃	〃	〃		陰茎白膜減張術
4	三浦	1961	5	時計針方向	〃	〃		尿道成形術
5	平田	1962	3	〃	270°	〃		陰茎皮膚を陰茎筋膜より剥離
6	斯波・ほか	〃	34	反時計針方向	180°	〃		陰茎筋膜と陰茎係蹄靱帯とを縫縮
7	〃　〃	1963	32	〃	90°	〃		〃
8	斉藤・ほか	1964	47	〃	〃	頻尿		治療せず
9	〃　〃	〃	32	〃	〃	〃		〃
10	〃　〃	〃	26	〃	〃	排尿痛	尿道中隔	〃
11	〃　〃	〃	25	時計針方向	〃	なし	なし	〃
12	嶺井	1965	4	反時計針方向	〃	排尿障害	左停留睾丸	〃
13	林・ほか[22]	1966	78	〃	180°	尿失禁	なし	〃
14	〃　〃	〃	62	〃	〃	頻尿	〃	〃
15	佐々木・ほか	1969	4	〃	90°	陰茎捻転	〃	〃
16	自験例	1970	24	〃	〃	〃	〃	陰茎筋膜と陰茎係蹄靱帯とを縫縮
17	〃	〃	36	〃	180°	左側腹部痛 血尿	〃	治療せず

Engelking (1969)[10] は，胎生3～4カ月ですでに本症をみることから論外であると述べている．本邦では，斯波ら(1962)[14]は，Vena dorsalis penis superficialis の高度の走行異常のための血行障害が原因と推定される1例を報告している．自験例では，ともに尿道レントゲン検査に異常がなく，手術例で海綿体の不均等発育，血管の異常走行はみられなかった．しかし，症例2で，勃起時，陰茎の捻転は矯正されるが，右側に弓なりに彎曲することから，陰茎海綿体の不均等な発育が想像され，この症例では右側の陰茎海綿体のほうが優位なので，反時計針の方向に捻転しているのではないかと考えられる．さらに，想像を重ねると，左側の陰茎海綿体が優位なら捻転は時計針の方向になるのではないかと考えられる．

つぎに自験例を含めて，本邦報告17例について考察を加えてみる（Table 1）．年令別では，5才以下が4例（24%），20～40才が10例（59%）である．主訴は，陰茎の形態異常を訴えて来院したもの7例(41%)で，10例(59%)は，他の訴えで泌尿器科を受診したとき，あるいは身体検査などで偶然に発見されたものである．捻転方向に関しては，欧米の文献にみられると同様に，反時計針方向が多く，時計針方向は3例(8%)にすぎない．捻転角度については，90° が11例(65%)，180° が4例(24%)，270°, 60° が各1例(6%)である．

泌尿器科的合併症については，欧米では非常に多く，合併症のないものはまれと報告されており，Jacobson (1893)[23] は尿道下裂，上裂の合併症のないものはほとんどないとまで述べ，Engelking (1969)[10] は文献的に，合併症と報告者を詳細に記載している．しかし，欧米の文献でも合併症のない症例の報告[3,8,10]があり，本邦においては，合併症は尿道中隔[20]，停留睾丸[21]の各1例のみである．また，排尿障害，性交時の障害などで，捻転に起因すると思われるものはほとんどみられないが，斯波ら（1962)[14] の例では，手を添えて捻転をもどしての排尿，正常位置へもどしての勃起が記載されており，自験症例2では排尿時に尿が散ることがときにあるが，捻転を手を添えてもどすことにより1本の線としての排尿が可能であるという訴えがみられる．さらに，強いしゅう恥心を持つものが，斯波ら（1962[14]，1963[19]），斉藤ら（1964)[20]，自験症例1にみられる．

治療は，合併症のある場合あるいは高度の捻転の場合には，手術的整復がおこなわれているが，機能的障害のない単なる形態上の理由のみでは手術的整復はおこなわれていない．欧米文献でも整復手術に関する記載は少なく，Féver (1947)[24] は，完全なる治療は，陰茎海綿体両脚を恥骨よりはずし，正常の位置にもどすことにより達成されると述べている．本邦では，原口ら（1960)[15]，井上（1960)[16]，三浦（1961)[17]，平田（1962)[18]，斯波ら（1962[14]，1963[19]）および自験症例1の7例に，手術的整復がおこなわれているが，陰茎の捻転整復に効果が認められるものは，Lig. fundiforme penis と Fascia penis との縫縮術をおこなった斯波らの2例[14,19]，と自験症例1の合計3例にすぎない．しかし，斯波ら（1962)[14] も述べているように，本症の原因が不明のため，単に陰茎の捻転はもどしえても，完全に治癒したものとはいいえないが，患者のしゅう恥心などの精神的負担をとり除く意味では整復手術は必要であると考える．

結　語

先天性陰茎捻転症の2例を若干の文献的考察を加えて報告した．1例には整復手術をおこない，好結果がえられ，患者の羞恥心などの強い精神的負担を取り除くことに効があった．

なお，本論文の要旨は，第10回，日本先天異常学会（1970年8月，横浜）において報告した．

文　献

1) 松田一彦：皮紀要，**34**：164，1939.
2) Verneuil：7）より引用.
3) Caddy, A.：Lancet, **2**：634, 1894.
4) Rocher, H. L.：7）より引用.
5) Lion, K.: Ref. Zschr. urol., Chir., **8**: 165, 1921.
6) Campbell, M.: Urology, Philadelphia, W. B. Saunders Co., **1**：399, 1954.
7) Schwartz, J. W. et al.：J. Urol., **78**: 425, 1957.
8) Scott, F. B. et al.: J. Urol., **84**: 488, 1960.
9) Kuhne, U.：Zschr. Urol., **61**：695, 1968.
10) Engelking, R.: Zschr. Urol., **62**: 365, 1969.
11) 佐々木桂一・ほか：臨床泌，**24**：251，1970.
12) 中島栄太郎：日本医大誌，**4**：1139，1953.
13) Broussard, E. R.: J. Pediatr., **46**: 456, 1955.
14) 斯波光生・ほか：臨床皮泌，**16**：1081，1962.
15) 原口泰彦・ほか：日泌尿会誌，**51**．534，1960.
16) 井上彦八郎：日泌尿会誌，**51**：534，1960.
17) 三浦桝也：臨床皮泌，**15**：211，1961.
18) 平田輝夫：日泌尿会誌，**53**：59，1962.
19) 斯波光生・ほか：臨床皮泌，**17**：599，1963.
20) 斉藤　功・ほか：臨床皮泌，**18**：1087，1964.
21) 嶺井定一：泌尿紀要，**11**：657，1965.
22) 林威三雄・ほか：日泌尿会誌，**57**：912，1966.
23) Jacobson, W. H. A.：7）より引用.
24) Féver, M.：7）より引用.

（1971年2月1日受付）