

## 外陰部 Paget 氏病の悪性化例

京都大学医学部泌尿器科学教室

加 藤 篤 二  
福 山 拓 夫  
原 田 卓  
小 松 洋 輔MALIGNANT CHANGE OF GENITAL PAGET'S DISEASE :  
REPORT OF A CASETokuji KATŌ, Takuo, FUKUYAMA, Takashi HARADA  
and Yosuke KOMATZ*From the Department of Urology, Faculty of Medicine, Kyoto University*

Genital Paget's disease seen in a 50-year-old man showed malignant change. Histologically, basal cell carcinoma was proved. Two other cases of malignant skin lesion originating from genital Paget's disease were added. These were prickle cell carcinoma.

## はじめに

外陰部 Paget 氏病の悪性化例で比較的長い経過を観察した症例について述べる。

## 症 例

患者：50才の男子，医師

初診：1968年12月2日

主訴：外陰部の発疹

個人歴：特記すべきことはない。

現症：戦時中ビルマに従軍，下半身に当時痒疹をきたし復員後は外陰部から鼠径部に固定していたが漸次恥丘から陰茎の根部に移動し常に掻痒を訴えてそのためにいろいろの軟膏の塗布をおこなったが治癒せず，3年前からは，色素の沈着が著明で中心に小指大の硬結をきたし，2年前からその中心が崩壊して潰瘍化し，その周辺は常にびらんを呈しているという。

所見：体格はやや小，栄養佳良，貧血はなく，胸部に異常なく，腹部で腎は両側とも触れず，外陰部では Fig. 1 のごとく恥丘に上縁，側縁に明瞭な境界をしめした色素沈着斑がみられ，陰茎根部中央に小指大の表面に痂皮を伴った潰瘍が形成せられ周辺はふれて硬い。これより陰茎の3分の2までは皮膚はびらんして

紅色を呈するが亀頭，外陰部，外尿道口，陰囊は正常。前立腺は触診上異常はない。血液像 赤血球  $440 \times 10^4$ ，ヘマトクリット40%，白血球3,300，ワッセルマン反応陰性。尿はまったく清澄。血圧120/90。黄疸指数4，コバルト反応3，カドミウム反応8。

診断と治療：以上により臨床的に Paget 氏病ならびにその悪性化と診断し同年3月12日腰麻のもとに恥丘部の潰瘍をふくんで広範な病巣切除をおこない，陰囊皮膚でできるだけ，欠損部を補って同時に左睾丸を摘出し，そのほか左鼠径リンパ節を数コ摘出した。

組織所見：Fig. 2 のごとく棘層は増殖し，ことに下半部には細胞内浮腫の著明な淡明細胞群よりなり，ところによって皮膚の表層近くにも Paget 細胞がみられる所見もあるが (Fig. 3)，真皮層には汗腺，皮脂腺の出現はない。毛嚢壁には皮膚にみるような淡明細胞の出現をみとめる (Fig. 4)。潰瘍化せる部分では不規則な多数の島嶼状細胞索が深部に侵入するが間腔を形成せる汗腺癌の像ではなく基底細胞癌の所見であった (Fig. 5, 6)。

患者は退院後1年後放射線科で Dermopan の照射をうけ，びらん部は全治したがのち再発したために1970年京都大学皮膚科で陰茎のびらん部を切除のうえ，左上腿部から皮膚移植をうけ経過は良好であっ

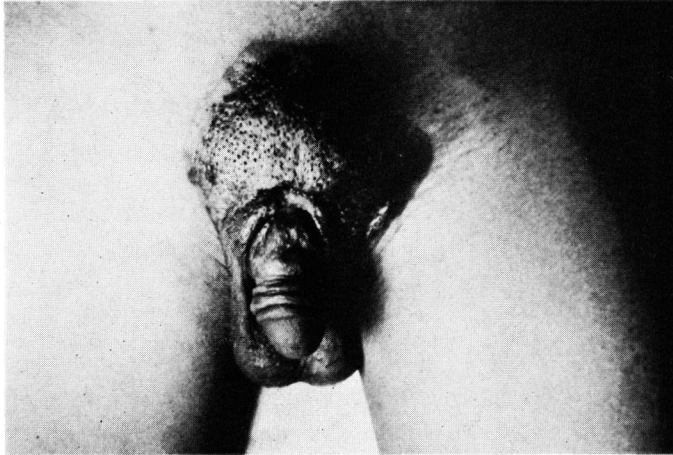


Fig. 1 外陰部所見

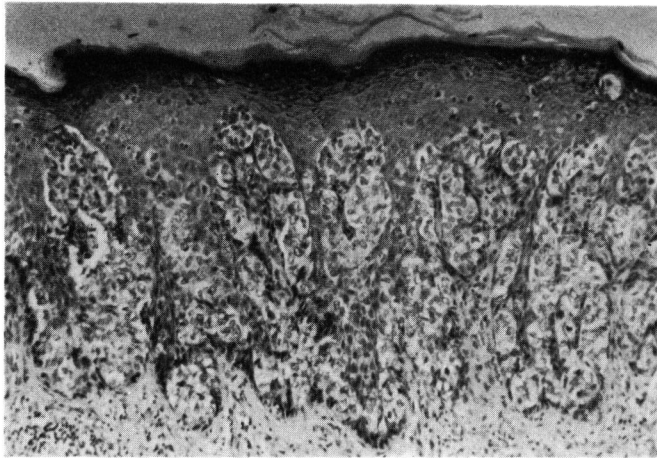


Fig. 2 棘層の増殖と淡明細胞

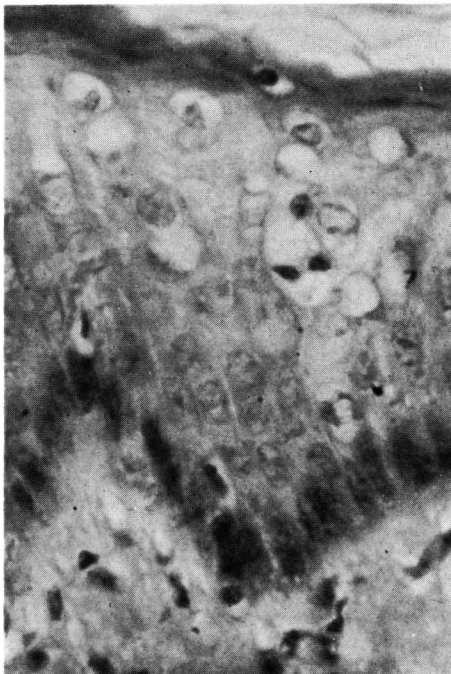


Fig. 3 皮膚表層近くの Paget 細胞

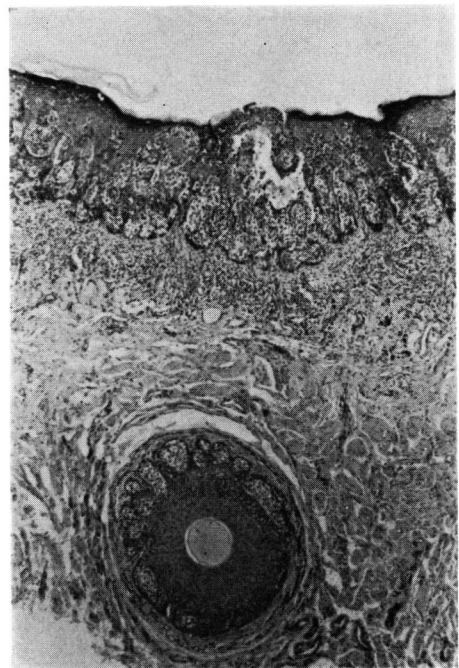


Fig. 4 毛嚢壁における淡明細胞

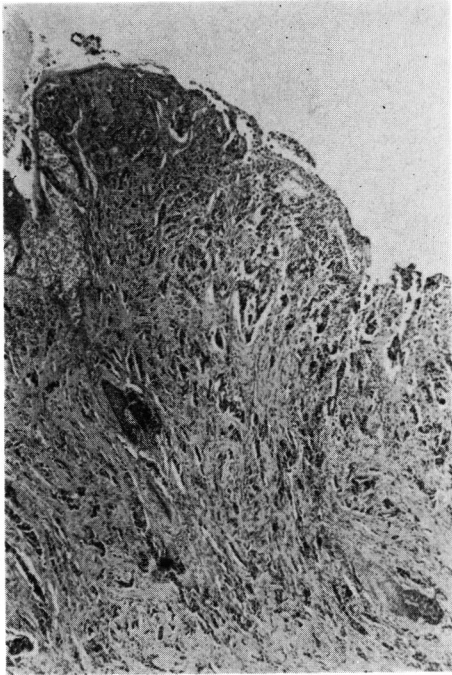


Fig. 5 基底細胞癌の所見

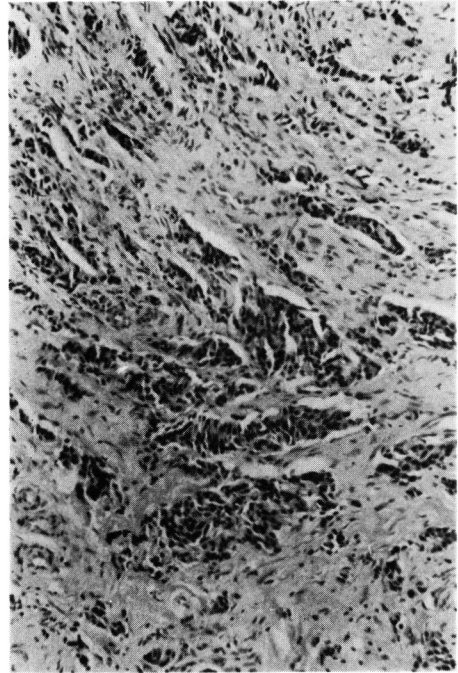


Fig. 6 基底細胞癌の所見

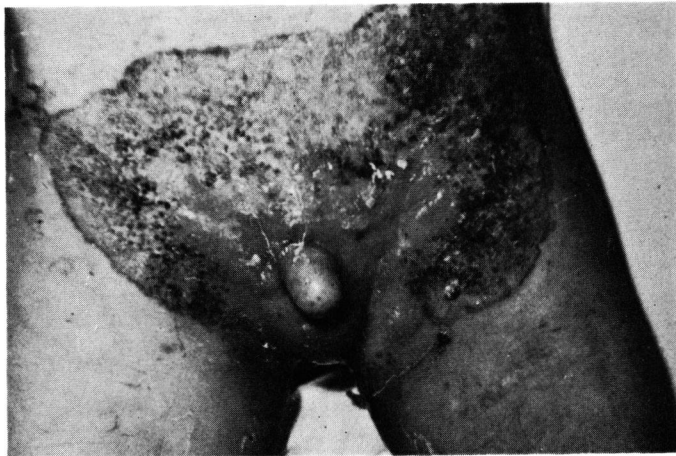

Fig. 7 本報告とは別の Paget 氏病悪性化例，外陰部所見（第1例）

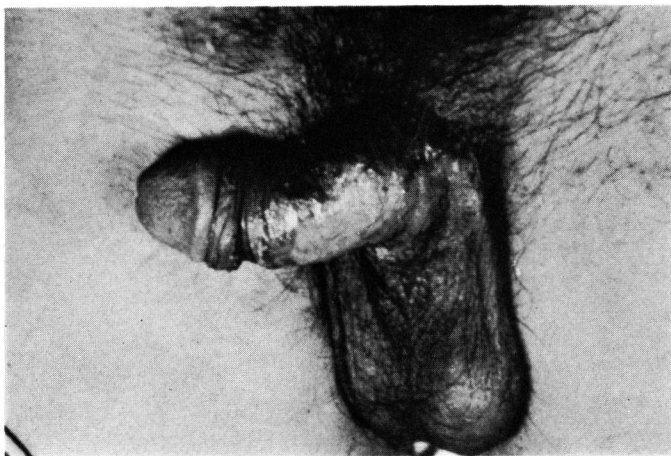


Fig. 8 同（第2例）

た。1971年5月1日会陰部に無痛性小硬結があるのに気づき来院，腰麻のもとに切開したところ尿道周囲に小鶏卵大の硬結があり剝離のうえこれを摘出した。組織像は多くは線維性結合組織であったが一部浸潤癌の像をみとめた。

### ま と め

Paget 氏病に関しては本邦では古来，幾多の研究があり，京都大学でも柳原，吉田の症例ならびに病因論に関する知見の発表とともに松本の“Carcinoma and Praecancerosis of Male Genitals”なる著書には多数の陰部 Paget 氏病の考察がなされている。乳房外 Paget 氏病は現在 139 例に達しその多くは外陰部で癌化 24 例におよぶが不思議なことにそのほとんどは有棘細胞癌で腺癌はきわめてすくない。筆者の 1 人加藤は過去 15 年間に外陰部 Paget 氏病の悪性化せる 2 例を経験しているが，第 1 例は Fig. 7 のごとく陰茎を含む広範な恥丘部に発したもので病巣中央に腫瘤を認め組織学的には棘細胞癌であった。第 2 例は Fig. 8 のごとく左陰茎より一部陰囊におよんでおり，発病より 4 年で陰茎根部に腫瘤を形成し，組織学的に棘細胞癌であったので Paget 病巣とともに広範に摘除のう

え，皮膚移植をおこなった。ここに報告した症例を総括すると多年外陰部に湿疹を罹患しその一部がビラン，潰瘍をきたしたもので，潰瘍の所見は基底細胞癌と考えられるものであった。術後放射線照射，皮膚移植にもかかわらず約 2 年半で会陰部に再発をきたしたので手術のうえこれを摘出した。

### 文 献

- 田坂：癌前駆体について。皮紀モノグラフ 8 輯，1940，皮泌編集部。  
 松本：Carcinoma and Praecancerosis of Male Genitals, 1952, 皮泌編集部。  
 大岩：皮紀要, 39 : 9, 1942。  
 柳原：皮泌誌, 19 : 173, 1919。  
 川津・三木：皮膚, 11 : 495, 1969。  
 財満：東京医大誌, 26 : 865, 1968。  
 川村：日皮誌, 79 : 513, 1962。  
 加藤：泌尿器科手術, 363, 1966, 金原書店。  
 白石：皮と泌, 27 : 169, 1965。  
 大野・ほか：臨床皮膚, 17 : 289, 1963。  
 森脇・ほか：皮紀要, 49 : 364, 1953。  
 竹中：日皮誌, 73 : 720, 1963。

(1971年6月15日超特別掲載受付)