

## 睾丸固定術後に発生した睾丸腫瘍の1例

京都大学医学部泌尿器科学教室

加藤 篤 二  
岡田 謙 一 郎  
原 田 卓

### TESTICULAR TUMOR ARISING AFTER ORCHIDOPEXY REPORT OF A CASE

Tokuji KATŌ, Ken-ichiro OKADA and Takashi HARADA

*From the Department of Urology, Faculty of Medicine, Kyoto University*

A 35-year-old man, who had orchidopexy on the right side 14 years and on the left 3 years ago, was admitted because of enlarged left testis. The removed testis was proved to be seminoma.

#### はじめに

左側睾丸固定術施行後約3年にして同側に発生した睾丸腫瘍の1症例を記載する。

#### 症 例

患者：35才 男子，職業 大工，初診 1971.6.1.

主訴：左陰嚢部の腫脹。

家族歴：特記する点はない。

個人歴と現症：生来健康，停留睾丸のため14年前右停留睾丸で同側の固定術をうけ，その後1968年夏（約3年前）左停留睾丸の固定術をうけた既往がある。初診の3カ月前より左陰嚢内が漸次腫大するのに気づきときおり同部に疼痛を訴えている。

所見：体格は大で栄養も良好，貧血なく，胸部に異常なく，腹部では両腎はともに触れず，膀胱部に圧痛なく，外陰部では陰茎は正常で右側に傾く。左陰嚢はリンゴ大に腫脹し触れて硬く平滑で透光性を欠く。右陰茎側に沿い縦切開痕あり，右睾丸，副睾丸は年令相応の大きさで硬さに異常はない。ソケイ部リンパ節は両側とも腫脹せず。前立腺は触診上尋常。検査成績は赤血球447万，血色素量 13.4 g/dl，白血球6000，GOT 19，GPT 19.5，黄疸指数4，コバルト反応3，カドミウム反応7，硫酸亜鉛反応4，IVPで両腎の排泄像正常，尿に異常なく，胸部レ線像では左胸部に陳旧肋膜炎のあとをみるほか腫瘍の転移像は認められず。以

上により6月9日左睾丸摘出術を施行した。摘出重量は150g，大きさは10×5×7cm表面に怒張静脈の走行を認めた。断面はFig. 1のごとくである。組織学的にはFig. 2, 3のごとく純seminomaの像であった。術後リンパ管像影をおこなったが，腹部には転移像を認めなかった。術後の<sup>60</sup>Co照射を型のとおりおこない6月29日退院した。

#### ま と め

停留睾丸の悪性化についてはしばしば論ぜられておりここでは割愛するが，このうち，睾丸固定術を施行後悪性腫瘍が発生したという報告は比較的珍しく，海外ではGilbert, Kaplan, Summer, Altmanの報告に接し，ことにAltmanは文献上125例を蒐集しているが本邦では松元，上田らの症例があるに過ぎない。すなわち，松元例は25才の男子で両側の固定術後3年余左側にteratocarcinomaを，上田例は26才の男子で右側固定術後14年にしてembryonal carcinomaを発生したという。

概して停留睾丸の悪性化はその頻度が正常位のそれに比して高いことは周知のとおりであるが，陰嚢内固定後の悪性化の臨床に触れてみると，文献上Gilbertによれば右側に多いが両側固定後，両側とも悪性化というKaplan, Altmanの症例は注目に値する。腫瘍化の年齢はAltmanによると平均32.4才，腫瘍別ではGilbertによるとseminomaとembryonal carcinoma

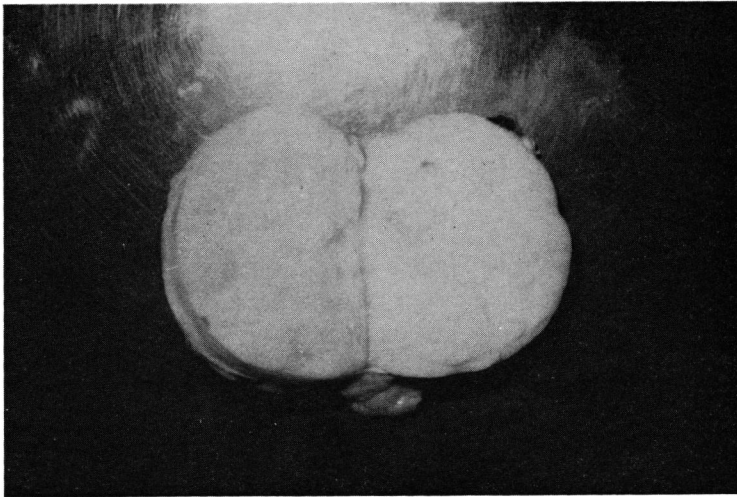


Fig. 1

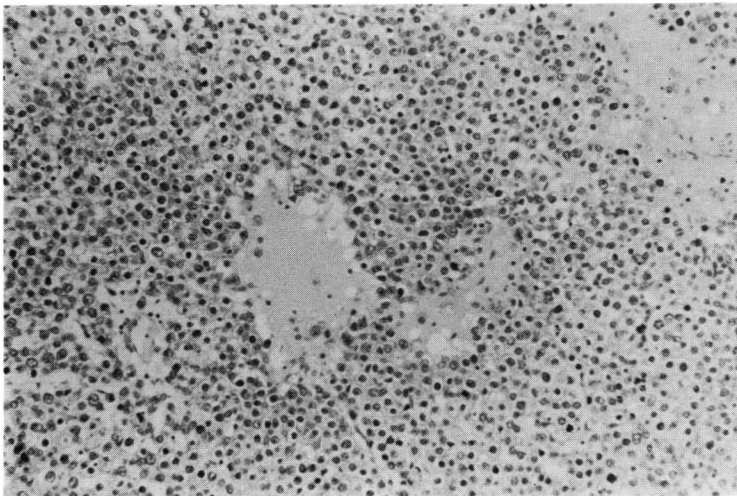


Fig. 2

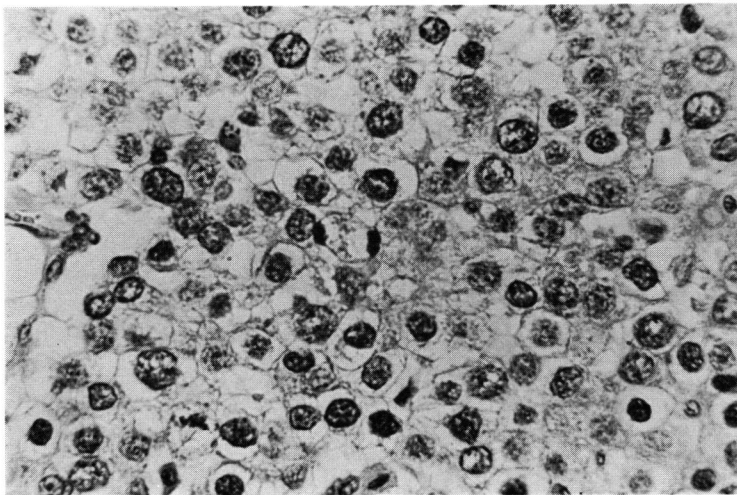


Fig. 3

が平均35.6才，teratoid が32.8才，腫瘍分類では seminoma または embryonal carcinoma が57%，teratoid が34% (Gilbert)，固定術施行より腫瘍の発生するまでの期間は Gilbert によると seminoma または embryonal carcinoma が12年，teratoid が5年 Altman によると平均12.5年といわれ，中には最高27年になるものがあるという。つぎに固定術をおこなった年齢は Altman によると，45例中5～47才までで，思春期前(15才まで)が2例，15例が思春期，26例が思春期後におこなわれており，Summer の13例では平均13才であったという。海外では Altman は悪性化予防の点より思春期(11～15才)前におこなうべきだと主張し，Summer もまた固定術の時期を重要視し，なるべく早く固定をおこなったほうがよいといい，Schwarz も同様就学前をすすめている。いずれにしても思春期以後の固定術は悪性化に対する予防意義は

少なく，10才以前に施行すべきで，それ以後はむしろ摘出術が望ましい。本症例は35才の男子で既往に14年前右固定術をおこない，約3年前，左固定後同側に seminoma を発生したもので一般文献に比して腫瘍発生がきわめて速やかであることが特異である。

### 主要文献

Altman, et al: J. Urol., **97**: 496, 1967.

上田ら: 西日本泌尿器科, **31**: 659, 1969

Gilbert: J. Urol., **46**: 740, 1941.

Kaplan et al: J. A. M. A., **144**: 1557, 1950.

近藤: 泌尿紀要, **10**: 206, 1964.

松元: 臨泌, **23**: 489, 1969.

Summer: J. Urol., **81**: 150, 1959.

Schwarz et al: J. Urol., **76**: 429, 1956.

(1971年8月23日 超特別掲載受付)