泌尿紀要17巻10号
1971年10月

睾丸類表皮嚢胞の1例

加藤篤二
京都大学医学部泌尿器科教室

三国友吉
和歌山赤十字病院泌尿器科

EPIDERMOID CYST OF THE TESTIS: REPORT OF A CASE

Tokuji KATO

From the Department of Urology, Faculty of Medicine, Kyoto University

Tomokichi MIKUNI

From the Department of Urology, Wakayama Red Cross Hospital

A 19-year-old student had exploration of the scrotum because of possible tuberculosis of the epididymis on the right side.

A mass was noted at the lower pole of the testis instead. Orchiectomy was performed. The mass revealed typical epidermoid cyst.

はじめに

副睾丸結核と類似した症例で摘出によって類表皮嚢胞であった1例を記載する.

症例

患者：19才の学生，初診，1944年5月22日.

主訴：右陰嚢の無痛性腫脹.

個人歴：既往に結核の罹患はない.

現症：1955年5月初旬，身体検査のさい偶然右陰嚢内の腫脹を指摘されたが，患者は自覚症状なく，全身状態も良好であるという.

所見：体格は中等度で栄養も佳良，貧血なし．胸部に聴診上異常なく，腹部では右腎は3横指ふれ，表面平滑で圧痛はない．左腎は下極をふれるのみ．膀胱部に変化なく，陰茎，外尿道口は正常，右睾丸は年令相応の大きさであるが，下半部はクルミ大でやや明確な硬さを示し平滑であり圧痛はない．同側副睾丸尾部との限界は不明で癒着するが，尾部，体部，頭部，精管には硬結，腫脹は認められぬ．左睾丸，副睾丸，精管，前立腺はふれて異常はない．膀胱鏡所見で膀胱粘膜は一般に正常で特記すべき変化なく，青排出も両側良好，尿は全く清澄，ツ反応は24時間後陰性，PSP は3時間合計53.7%，その他血液像に異常はない．以上の所見によりいちおう副睾丸結核を疑い，5月23日腰麻のもとに右睾丸を露出して触診するに副睾丸尾部は異常なく腫瘤は睾丸下半部にふれたため腫瘍として睾丸摘出をおこなった．摘出物重量は25g，鞘膜を開くと副睾丸は頭部，体部異常なく尾部は睾丸下半部のクルミ大硬結と癒着している．かつ下半睾丸の表面には怒張血管の走行が認められた．睾丸割面をみると Fig. 1 のごとく下半部白膜に接し，大いさ 2(縦)×2.5(横)×2(厚) cm の周辺とは明らかな限界を示す嚢腫がみられ，内腔は灰白色粘土様の物質で満たされ，嚢腫壁より容易に内容物は剥離された．検鏡上主としてケラチン様角質のほか若干の細胞成分がみられた．組織学的には嚢腫壁は Fig. 2, 3, 4 のごとくほとんど剥離されているが残存せる上皮は菲薄で網突起ないし乳頭を欠き2～3層の基底細胞には色素顆粒もみられず直ちに扁平な squamous の上皮に移行している．壁外側は線維性結合織で囲まれ，毛細血管と少数の炎症細胞が散在するほかどこにも汗腺，皮脂腺，毛根等皮膚付属器官は認められない．壁周辺の精細管は軽度に萎縮するが精子形成の減弱は著明でない (Fig. 5)．術後経過順調で10日目に退院している.

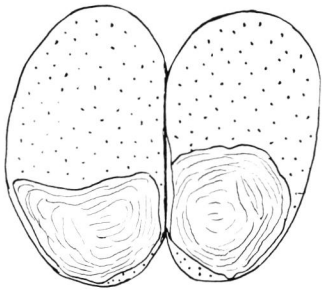

Fig. 1

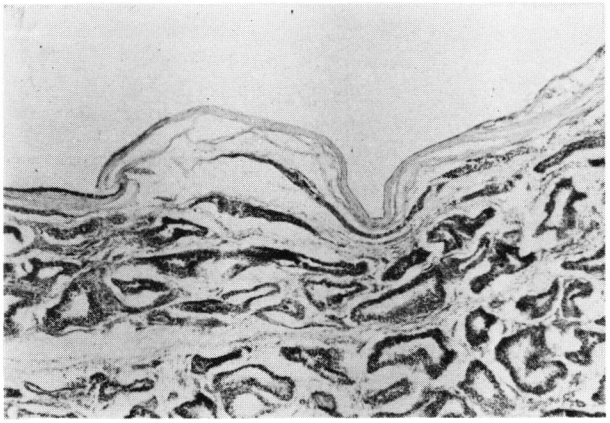

Fig. 2



Fig. 3

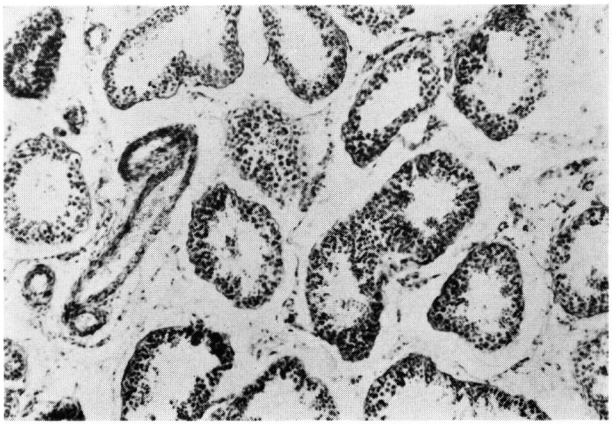

Fig. 4

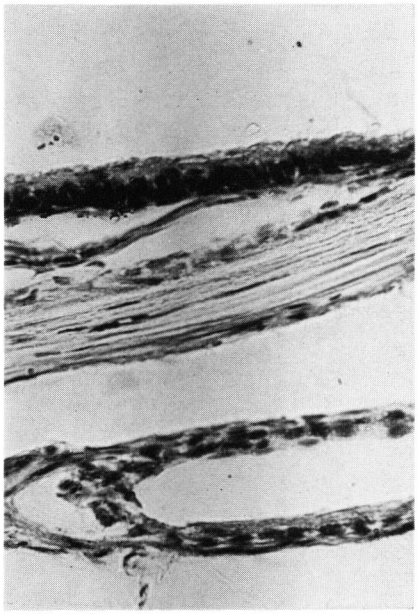

Fig. 5

ま と め

睾丸の類表皮嚢胞 epidermoid cyst は良性の teratoma あるいは dermoid cyst の呼称がありまれなもので Dockerty 以来海外文献が散見され，本邦でも最近増田ら，小松・友吉，大室らの報告に接するが，それによると本邦では23例程度しかない．臨床的な観察はここでは割愛するが，鑑別診断として本邦では副睾丸結核が多いが，本例も睾丸下極に発したところから副睾丸結核に類似する点あるいは無痛性腫瘤の見地から睾丸腫瘍とまちがわれやすい点注意を要する．

本症の発生病理については諸説があるが，良性の teratoma の起源である点は一般の通説である．すなわち teratoma の場合 totipotential な原始胚細胞を母地として2ないし3胚葉の方向に進むわけであるが，このうち一方向への分化増殖が主軸をなして単一構造のみが主体となり (unilateral development)，他の要素が消失してこのさい epidermal の因子のみが成育すると本症ができる (Samuel, Nagel, Weitzner)．したがって成熟奇形腫の分化した型とみなしうる．

さて本例の組織像であるが，問題となる keratinizing cyst の点につき，その表皮は平坦菲薄で表皮真皮接合部には網突起または乳頭を欠いており，結合がしたがって菲薄で弱い（この点も標本作製上表皮剥離の起こりやすい原因となる）．表皮構造については基底層には色素顆粒を欠き定型の有棘細胞顆粒層を認めず，直ちに扁平な squamous epithel に移行して剥離したケラチン層の順次となる．文献にみる組織像の大半はかかる形式をとるが，不全角化のためしばしば標本作成上剥離消失していることも多い．壁内容はケラチン物質であるから角化が旺盛であることが考えられ，結局この表皮は普通のそれとは異なり，汗腺，皮脂腺，毛嚢への分化能を欠き，ひたすら内方への角化能のみを有する分化した奇形腫と考えるのが妥当であろう．

参 考 文 献

1) Dockerty et al.: J. Urol., **48**: 392, 1942.
2) Gilbaugh et al.: J. Urol., **97**: 876, 1967.
3) Samuel et al.: J. Urol., **85**: 311, 1961.
4) Nagel et al.: J. Urol., **73**: 124, 1955.
5) Wohumani: J. Urol., **88**: 527, 1962.
6) Weitzner: J. Urol., **91**: 380, 1964.
7) 小川：臨泌，**23**：845，1969.
8) 勝目：泌尿紀要，**9**：326，1963.
9) 岸本・ほか：臨床皮泌，**20**：199，1966.
10) 野中・ほか：臨床皮泌，**20**：409，1966.
11) 大室・ほか：泌尿紀要，**16**：121，1970.
12) 小松・友吉：泌尿紀要，**16**：117，1970.
13) 増田・ほか：泌尿紀要，**16**：678，1970.

(1971年9月21超特別掲載受付)