

## 成人の睾丸奇形腫

京都大学医学部泌尿器科学教室

加藤篤二

BENIGN MATURE TERATOMA OF THE TESTIS IN ADULT:  
REPORT OF A CASE

Tokuji KATŌ

*From the Department of Urology, Faculty of Medicine, Kyoto University*

A 24-year-old man had orchietomy under clinical diagnosis of testicular tumor on the right side. The specimen revealed epidermoid cyst in the lower pole of the testis associated with cartilaginous, osseous and calcified lesions which were proved histologically.

## はじめに

成人の睾丸腫瘍を摘出したところ良性の成熟性奇形腫で類表皮嚢胞と軟骨、骨、石灰化像が認められたのでこれについて述べる。

## 症 例

患者：24才の男子，初診1939年4月14日。

主訴：右睾丸の腫脹。

既往症：特記すべきものはない。

現病歴：すでに幼少時より右睾丸内に無痛性の硬結があるのに気づいていたが、とくに拡大する傾きはない。しかし摘出を希望して来院した。

所見：体格中等度，栄養良好，胸部腹部に異常を認めない。外陰部で陰茎は正常，左睾丸，副睾丸，精管に異常なく，右睾丸は大きさ小鶏卵大で表面平滑，触診上睾丸の下半部に指頭大の硬結があるが，圧痛を欠き，また透光性ならびに周辺との癒着はない。副睾丸，精管，前立腺に異常はない。尿は清澄，赤沈値は1時間3，2時間8。

以上臨床診断は右睾丸腫瘍で腰麻のもとに同年4月20日右睾丸の摘出をおこなった。摘出睾丸は重量30g，楕円形を呈し，表面平滑で剖面は大略正常であるが，下半部中央に指頭大限局性の嚢胞が認められ，内部より灰白色物質が圧迫により奔出したが，中に毛髪らしきものは認めなかった。

組織学的所見：睾丸細精管における spermatogenesis は正常年齢に比してやや低下し，周辺間質は硝

子化を示す (Fig. 1)。嚢胞内にはケラチン様物質にみだされ嚢胞上皮は剝離消失している (Fig. 2)。嚢胞周辺の間質も硝子化に陥りところどころ管腔が形成され，内部に石灰化をきたし (Fig. 3)，また紡錘状ないし不定形の多数石灰化とともに不規則な軟骨像をみる (Fig. 4, 5, 6)。Fig. 7 は Fig. 6 の強拡大像で基質に軟骨細胞を含む軟骨中に骨形成がみられる。また不定形の骨像じたいも出現する。このような石灰化，軟骨，骨像は嚢胞内にも認められた。なお，皮膚，汗腺，脂腺はみられないが，メラニンを含む毛髪らしいものを若干みだが毛嚢を欠いている。

## ま と め

奇形腫が睾丸に発生することは卵巢に比較するとはなはだまれで，ことに狭義のものは Oberndorfer によると *äußerst seltenes Vorkommen* と表現されている。本邦においては1964年までに報告された症例は大堀によると129例，1966年までの症例は入沢によると146例に達し，年齢別にみると1970年までに小児に発生したものは102例（高崎）であるから成人のものは約30～40例に達することとなる。海外では Rugh によると25～29才が最も多くて28%，ほとんどの症例が20～44才であるといい，その他 Rusche は平均27才，Pessin は20～45才が95%という。ところが本邦では大堀によると1～9才代が31%で最も多く，次いで20～29才代が17%，1～11カ月代が13%となっており，すなわち生後から9才までと20～29才代にピークがわかれているが，前者がはるかに多いのが特徴とい

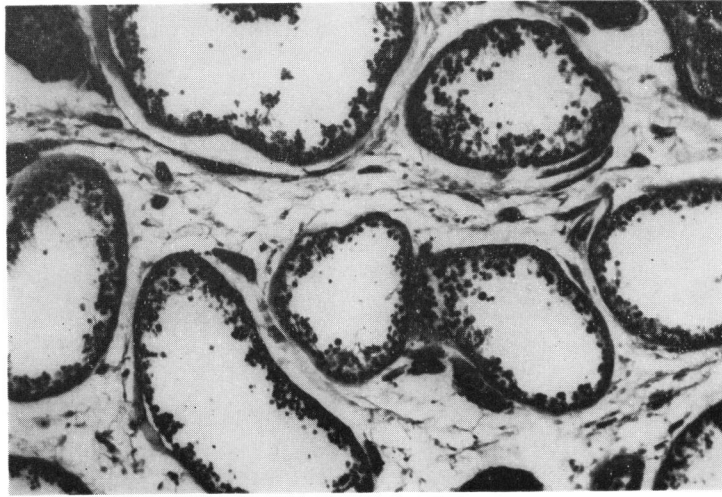


Fig. 1

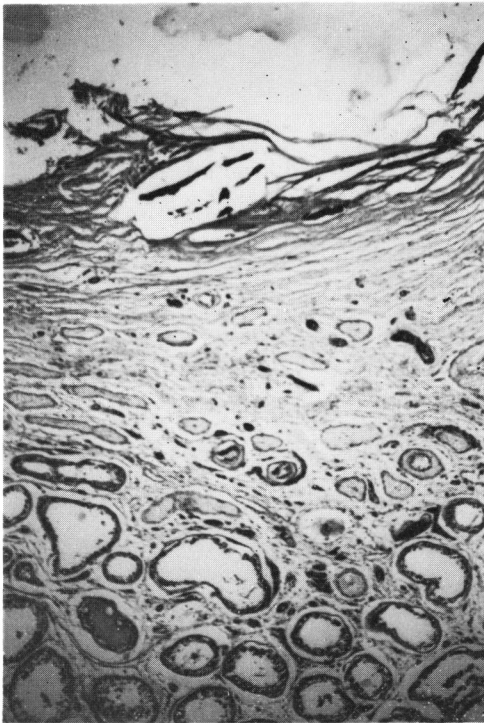


Fig. 2

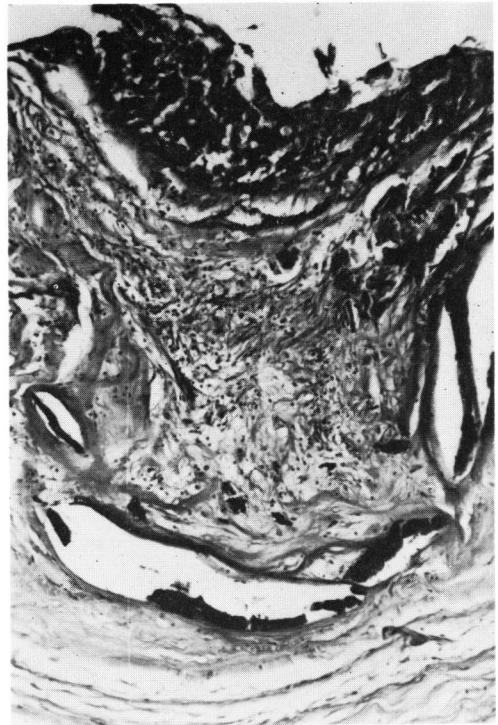

Fig. 3

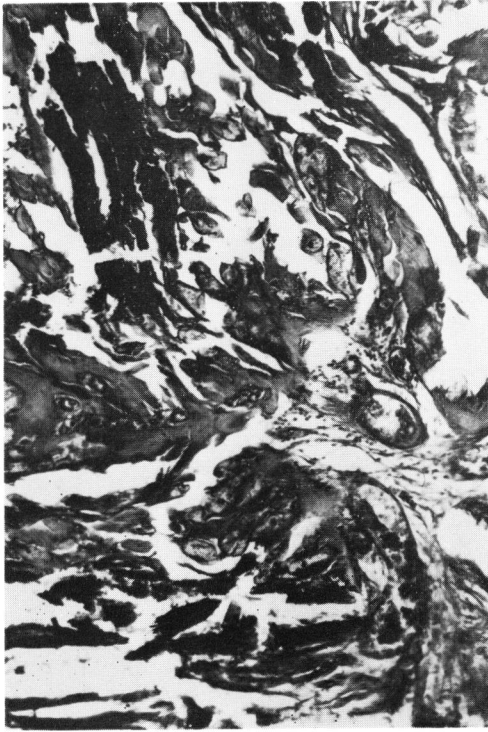

Fig. 4

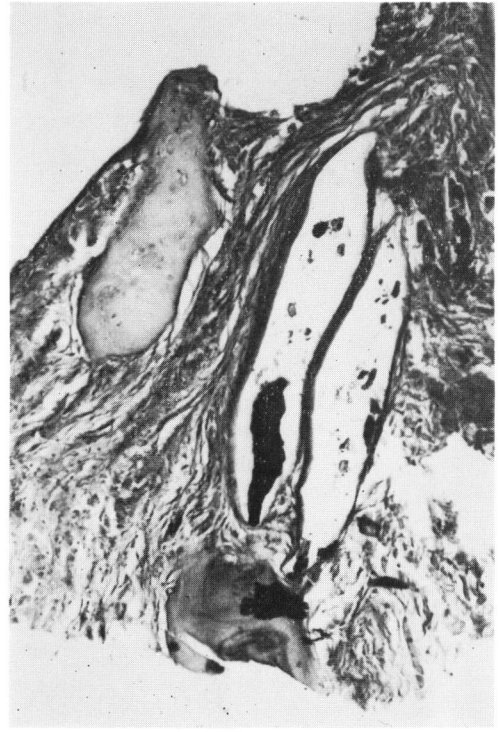


Fig. 5

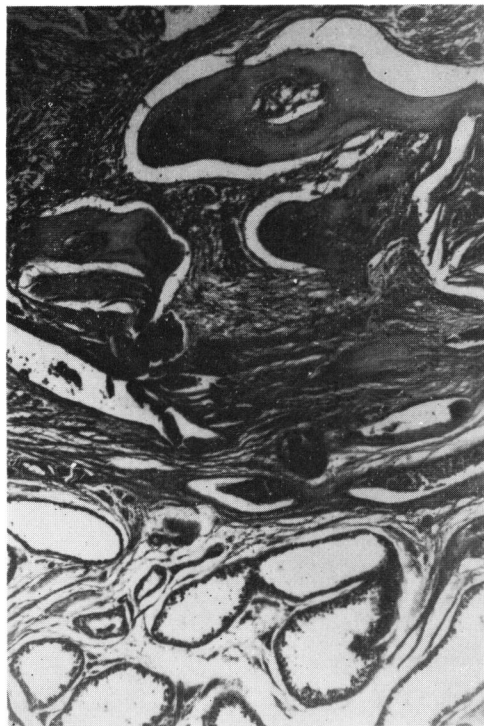

Fig. 6

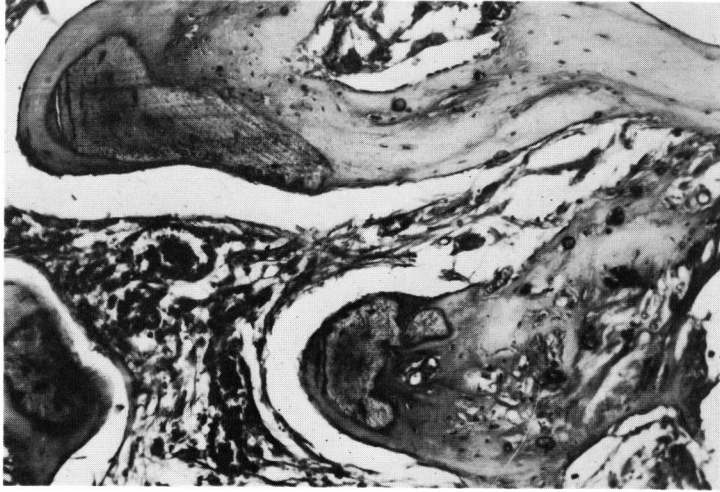


Fig. 7

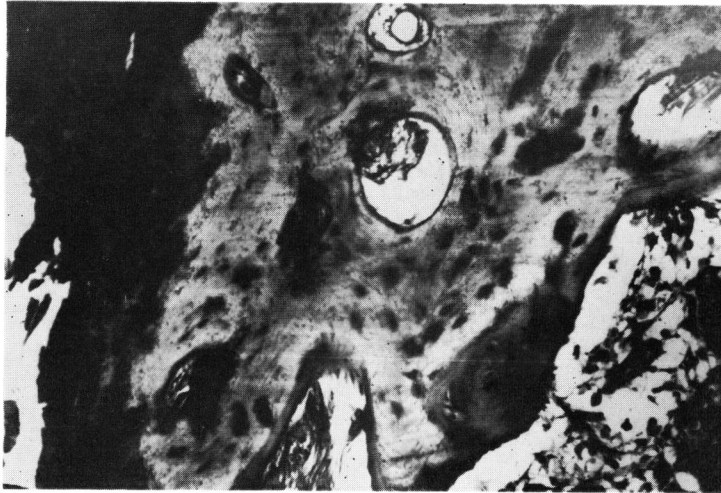


Fig. 8

えよう。

病理学的に奇形腫の含有組織は三胚葉組織と器官要素のほとんどを含むが、海外の症例では上皮および付属器官の出現は常在で他の組織は恒存性でなく、骨、軟骨、筋が大多数である。本邦では赤坂らの統計をみると骨組織が最も多く出現し、毛髪、皮膚、筋肉、腸管がこれに次ぐ。ところで本症例を総括すると類表皮嚢胞を有することがまず目につき、その周辺を巡って石灰化、軟骨、骨像の出現が特異であった。

### 主要文献

- 1) 市川・谷野：日泌尿会誌，33：363，1942.
- 2) 加藤・三国：泌尿紀要，17：656，1971.
- 3) 大堀・ほか：泌尿紀要，10：913，1964.
- 4) 高崎・ほか：西日泌尿，33：58，1971.
- 5) 入沢・ほか：臨皮泌，20：765，1966.
- 6) 赤坂・ほか：臨泌皮，13：765，1959.
- 7) 石神：日本泌尿器科全書，6：67，1960.

(1972年1月24日超特別掲載受付)