

尿中細胞診の診断的価値の検討

—泌尿器科入院患者を中心として—

名古屋大学医学部泌尿器科学教室（指導：三矢英輔助教授）

吉 田 和 彦

SURVEY OF THE DIAGNOSTIC VALUE OF URINARY
CYTOLOGY IN PATIENTS WITH UROLOGICAL DISEASES

Kazuhiko YOSHIDA

*From the Department of Urology, Nagoya University School of Medicine**(Director: Associate Prof. H. Mitsuya, M. D.)*

Since Papanicolaou's first report in 1945, urinary cytodiagnosis has been highly evaluated as one of the diagnostic aids of the urinary tract tumors. Clinical application of this method has been naturally limited to the tumors of urothelial origin, but some investigators advocated its usefulness even in renal cell carcinoma and prostatic cancer. Besides, its role in the screening of occupational bladder cancer and in the postoperative follow-up examination of the urinary tract tumors have been mentioned.

The author performed cytologic study of urine in 166 patients hospitalized in Urology Department in order to investigate incidence of the pseudonegatives in the tumor group and of the pseudopositives in the non-tumor group.

In bladder tumor cases, cytological findings were correlatively studied with duration of symptoms, size and shape of tumor surface, location of tumor, histological malignancy and frequency of cytodiagnosis.

Since Papanicolaou's report, over-all pseudopositive rate is 11.1%, namely diagnostic accuracy being 98.9%, in the non-tumorous diseases; whereas pseudonegative rate is 33%, diagnostic accuracy being 67%, in the tumorous diseases.

Cytological diagnosis was made on the early morning urine samples of three consecutive days. The patients consisted of 16 non-tumorous (69%) and 7 tumorous diseases (31%). Pseudopositive rate was only 0.3%. It was a case of essential renal hematuria.

Nineteen of 29 bladder tumors showed positive cytodiagnosis (66%). Duration of symptoms had nothing to do with the positive rate. Large tumor, sessile tumor, infiltrative tumor, or tumor with necrotic surface gave high incidence of positive cytodiagnosis. Grading of malignancy correlated well with incidence of positive findings. As to location, tumors at the dome or lateral wall showed the higher positive rate than those around the ureteral orifices. Of course, the more extensive was the tumor, the higher rate of positive cytology was noticed.

Out of the tumor group, 40% was positive on all the occasions, 60% more than twice, and 66% at least once. Tumors of the renal pelvis and the ureter always showed high frequency of the positive. Value of cytodiagnosis in these two neoplasms was definitely demonstrated.

No malignant cells in urine could be detected in renal cell tumor, testicular tumor, and penile cancer. This was the same in carcinoma of the prostate even after the massage.

As conclusion, cytodiagnosis of urine is useful especially in the urinary tract tumors located in the areas beyond the reach of cystoscope, namely in the renal pelvis, ureter and diverticulum of the bladder. It is also applicable as one of the postoperative follow-up methods of the urinary tract tumors.

緒 言

癌の生物学的診断の進歩はめざましいものがあるが、まだ癌に特異的な方法はみあたらず、臨床診断の主体をなすものはX線検査にしる、内視鏡検査にしる形態的背景をもつものであり、X線検査は、病理的变化の影像であり、内視鏡による検査は、肉眼的観察であって確定診断ではない。病理診断を加えてはじめて満足されるものである。その意味で細胞診は、顕微鏡的レベルにおける形態的診断として臨床家も信頼を寄せている。

しかし専門家にとっては、組織のレベルで診断をおこなわなければ満足されない面もあるが、細胞診が癌の診断法として臨床的に重要な位置を占めることは疑いが無い。

尿中に癌細胞の出現を記載したのは古くは Sanders (1864)¹⁾, Dickinson (1869)²⁾, Ferguson (1892)³⁾ であるが、剥脱細胞診断を尿路腫瘍についてはじめて記載したのは Papanicolaou と Marshall (1945)⁴⁾ である。2年後 Papanicolaou⁵⁾ は「細胞診は尿路腫瘍の補助診断に役だつばかりでなく、早期あるいは無症状の悪性病巣の診断の信頼すべき一方法である」と述べている。

泌尿器科領域においても Papanicolaou の報告以来多数の報告がおこなわれており、本法は尿路腫瘍の診断法のひとつとしてかなり高い評価を得ている⁶⁻¹⁵⁾。

しかし本法の特性からその臨床的応用は、尿路と直接接触する器管の腫瘍の診断に有効なのは当然であるが、中には直接尿路と接触しない腎腫瘍^{9,16)}、および前立腺癌^{9,17-22)} に本法の有用性を述べているものもある。

そのほかに職業性膀胱癌のスクリーニング^{6,11,14)} や尿路腫瘍の術後の経過観察^{11,14,15)} にも役だつといわれている。

しかしこれらの報告は、本法の各種泌尿器腫瘍診断に対する有用性と適中率を主とする総括的なものであって、最も本法が役だつと認められている^{9,11,15)} 膀胱腫瘍に対しても詳細な臨床的考察がおこなわれていない。

著者は、泌尿器科入院患者 166 名に対して細胞診をおこない、そのうち 2, 3 の症例を報告するとともに、非腫瘍疾患における偽陽性の検出の有無、ならびに腫

瘍疾患における偽陰性の検出の程度の検討をおこない、さらに腫瘍疾患のうち、最も症例も多くまた本法の有用性が高い膀胱腫瘍についてさらに詳細に臨床的考察を試みようとし、その自覚症状の発現時期、腫瘍の大きさ、腫瘍の形、腫瘍の表面の状態、腫瘍の位置、腫瘍組織の悪性度、細胞診の施行回数などとの関係について調べ、その臨床的、ならびに診断的価値の検討を試みた。

文献的考察

尿細胞診は、簡便かつ費用がかからず、苦痛を与えず、膀胱腫瘍の診断に最も有効で、腎盂の初期癌にも役だち、また膀胱鏡の不可視領域の腫瘍の診断に役だつなどの長所を生かして、その臨床的応用は、膀胱腫瘍、腎腫瘍、腎盂腫瘍、膀胱憩室内の腫瘍の診断、尿路腫瘍の術後の経過観察ななく乳頭腫症の経過観察などに用いられている。

泌尿器科領域での臨床報告は Papanicolaou & Marshall (1945)⁴⁾ に始まり、かれらは 83 例について調べその内訳は男性 70 例女性 13 例で、膀胱、前立腺、腎および尿路の他の臓器の新生物では、表在性の細胞剥脱は尿沈渣塗抹による診断を可能ならしめる程度にみられるが、腫瘍の状態、位置は必ずしも明確になしうるものではなく、細胞診の成績は 83 例中 27 例が陽性であり、24 例 (88.9%) が診断を確定した。その内訳は生検により 21 例、臨床的に 3 例それぞれ診断がたしかめられ、残り 3 例 (11.1%) の最終診断は不明であるが塗抹陽性で新生物を確実に否定されたものは 1 例もなかったといっている。

Chute & Williams (1947)⁹⁾ は、256 名の患者より 338 回の尿資料を調べ、診断未確定のものを除く 168 例 194 回の細胞診の成績は、109 例は悪性疾患ではなく、うち 96 例 (88%) は陰性であったが 13 例 (12%) は誤って陽性と診断された。59 例は尿性路の悪性腫瘍であり、32 例 (55%) が尿塗抹で悪性と診断され、27 例 (45%) は見のがされた。したがって総数 168 例中、128 例 (77%) に細胞診による診断は正しかったことになる。膀胱癌 29 例中 65% が細胞診で検出されその悪性度は大部分が 2 度以上であり、そのうち半数は 3 度と 4 度である。膀胱腫瘍の中で見のがされたものはすべて悪性度の低いものと乳頭腫である。前立腺癌 24 例中

42%は陽性でうち半数はステルベストロールで治療中である。1例は除糞術がおこなわれていた。前立腺癌の悪性と塗抹成績とは関係がなかった。腎癌3例中1例に陽性を認め、この症例は腎盂に腫瘍が浸潤しており、診断不能例中の1例は浸潤がみられなかった。腎盂癌の1例は塗抹で診断され、腎嚢胞3例中2例は良性と診断されたが残り1例は誤って悪性と診断された。偽陽性の成績が得られた症例の12%は問題がある。しかし検査がくり返し陽性である症例の中には将来悪性と診断される可能性もあるので経過観察中である。塗抹ではじめて悪性と診断された症例は3例で、8回目の膀胱鏡と2回目の生検で最終的に膀胱癌と診断された1例は診断確定以前に塗抹で3回陽性であった。尿と前立腺液の塗抹で陽性であった症例はシルバーマン生検で陰性、観血的生検で陰性であったが経会陰的前立腺摘除で3度の腺癌を示し膀胱頸部に広がっているのが判明した。第3例の陽性例は診断後腎盂の広範な乳頭癌を除去した。検査を反復すれば悪性細胞証明の可能性が増大するので塗抹の解釈に当て経験がまし、同一患者より2回採取し、かつ疑わしいものは検査をくり返すと正確度は増すと述べている。

Schmidlapp & Marshall (1950)²⁰⁾は尿路癌患者の尿沈渣のパパニコロー法による悪性細胞の検出は期待をかなり上まわるものであり、偽陽性例のほとんどは癌の存在せぬ症例であるが、疑わしい成績は約半分が癌の存在を意味するので本法と同様の他の泌尿器科検査の必要性を示すものであり、陰性の成績は尿路に癌存在の可能性を減せしめるものの、必ずしもこれを否定するものではない。本法は良性腫瘍の証明にはほとんど役だたぬが良性乳頭腫を除く膀胱癌に対して最も有効である。資料の採取、保存、準備は費用がかからず、簡単で、短時間ですむ利点がある。判定については、よく訓練された者は容易に細胞およびパターンを識別できると思われる。最後に本法はこれまでの方法にとって代ったり、また排除するものではなく尿路癌の証明と研究に別の手段を付与するものであると述べている。

Presti および Weyrauch (1955)²³⁾は総数1,575例にスクリーニングとして細胞診を施行した。泌尿器科諸検査がおこなわれていないので陰性の症例に腫瘍存在の確認はできなかったが、疑わしい症例の半数が再検され、各症例とも陰性の成績であった。全例中塗抹陽性のはわずかに5例(0.3%)で、二人は女性であり、のちほど頸癌をもつことがわかった。他の2人は男女1名ずつで膀胱鏡検査や逆行性腎盂撮影を含む詳しい検査でも癌はなくこの2人はおそらく尿路

に癌はないものと思われるが観察中である。5番目の症例は前立腺癌であった。1,575例のスクリーニングで尿路腫瘍は1例も発見できなかった。スクリーニングへの応用を困難にする因子としてその第一は本法固有の技術的欠点にもとづくもので尿検査に当て塗抹のかかりの数は沈渣が少ないため不十分で、22%に達した。血清などを使用して集細胞をおこなえば、成績は改善されると思われる。また細胞の変性をさけるには新鮮尿を用いるべきである。第二は成績の判定が困難なことである。高度に卓越した細胞学者が必要であり、これは一般の病理学者の訓練をこえるものであり、さらにすぐれたものでも偽陰性、偽陽性の割合は高いように思われる。第三は尿路の病理的特性のため検査に限界があることである。腎癌の多くは腎実質内にあり、初期には腎盂を侵さないで、悪性細胞は大出血後などの末期まで剥脱しない。反対に腎盂、尿管腫瘍はパパニコロー法に適しているけれどもまれである。乳頭腫では剥脱細胞は正常の移行上皮細胞に類似しており診断されにくい。したがってかれらはパパニコロー法は悪性腫瘍の一部には診断に役だつが、この方法では尿路の癌を証明するため尿の集団スクリーニングとしておこなうには不適であると記載している。

同じ著者(1956)²⁴⁾は、腎腫瘍の診断に対する尿細胞診の偽陽性例を4例あげ、上部尿路の新生物の診断に細胞診が用いられるときの注意事項としてつぎのようなことを挙げている。

- 1) 上部尿路新生物の細胞診の基準は組織から直接得られる細胞の基準より厳密でなければならない。
- 2) 尿資料の塗抹はすみやかに作製し、ただ1回の検査で判定してはならない。
- 3) 腎盂尿の標本を得るまえに対照として膀胱尿の検査を施行すべきである。
- 4) 比較のため両側腎盂から検査尿をとるべきである。

Silberblatt ら(1956)²¹⁾は、250例の前立腺液について細胞診をおこなった。これらの患者の15例は癌を証明されていたが塗抹ではわずかに9例が陽性を示し、6例は陰性であり、偽陽性の例はなかった。前立腺液の剥脱細胞の検査は早期癌の証明をするスクリーニング法としては不適であるが前立腺癌を確定するための補助診断法としての意義は認められると報告している。

Bassow (1956)⁸⁾は、持続する無痛性血尿の症例を報告した。基本的な検査法では診断が確定できず、塗抹法により腎盂癌の診断をくだし、さいわい手術を施行できた。細胞診は信頼できる診断法であり、尿路の

悪性腫瘍の検索に役だつと述べている。

Hazard (1957)⁹⁾ は、固定塗抹法と迅速で細胞要素が多い利点をもつ湿膜法を併用して細胞診をおこなった。膀胱癌 42 例中 32 例 (76%) が陽性で、腫瘍のない 56 例中 2 例が偽陽性で、陽性症例の 5.8% に当たる。腎腫瘍 11 例中 5 例陽性 (腎癌 7 例、腎盂移行上皮癌 4 例) であったが 2 例の偽陽性を示した。このような症例では細胞診を腎摘適応の決定因子とするのに問題があり、本法のもつ有用性のため将来の研究がまたれると述べている。

Foot ら (1958)¹⁰⁾ は、尿沈渣の細胞診を 2,892 例におこなった。最終臨床診断に従って膀胱・尿管・腎盂と腎および前立腺の 3 群に分けた。3 群のうち細胞診の確率の高いのは移行上皮でおおわれた膀胱・尿管・腎盂であり 212 例中 61.7% が正しい成績を示し、腎癌では正確度は低く 8.3% が正しく認められたに過ぎない。偽陰性の多い理由は、腎の実質性腫瘍は末期まで尿中に剥脱せぬことと被検尿は膀胱より集められたことによると思われ、上部尿路への逆行性カテーテリスムをおこなえばもっとよい成績が得られたであろうと述べている。前立腺癌の 15% が正しく診断されたが前立腺癌の証明には尿細胞診は必須のものではない。前立腺マッサージで液を調べたのはわずかであり、他の報告によっても前立腺液のほうが適していると思われる。偽陽性はそれぞれ 1.2%, 1.0%, 1.0% 含まれ、陰性例では 90.8%, 92.5%, 89.3% の適中率が得られたが、腎結石や慢性膀胱炎などの非腫瘍疾患の数例に細胞診のまちがいがみられた。検査をくり返しおこなうことの価値は論争の余地がないが第 1 回の検査で全例の 60% に正しい判定がおこなわれ、膀胱癌では第 1 回の陽性率は 77.5% にのぼっていると述べている。

Feeney ら (1958)¹⁰⁾ は、泌尿器患者 218 例に尿沈渣の細胞診をおこない 61 例は尿性器系の癌を有し 21 例が陽性であった。移行上皮癌の患者の進行病勢判断に最大の価値があることを示し、偽陽性の例はみられなかった。集細胞の改善は偽陰性、悪性度 0 をさけるため必要であると報告している。

Mezera (1960)¹¹⁾ は、パバニコロー法の正確度が 70~80% にあるとするこれまでの報告に賛意を表し、細胞診の有用性を述べ、とくに膀胱癌の検査にはかなりの価値を認めている。その最も有効なものは、スクリーニング法として、また膀胱癌の疑わしい症状をもつ人の検索と新生物に対する手術後の経過観察にあると述べている。

Clarke ら (1960)²²⁾ は、306 例の患者より 393 回の前立腺液の細胞診をおこなった。前立腺を正常、孤立

性結節性良性腫瘍、前立腺炎、慢性前立腺炎、前立腺肥大症、前立腺線維症、前立腺結石、前立腺癌の疑い (直腸診で疑われるが確定診断をかくもの)、前立腺癌に分けた。偽陰性の判定は 54% であり、偽陽性は 0.5% を示し 46% の陽性を得た。慢性前立腺炎、前立腺肥大症、とくに前立腺結石では異型細胞の検出が多いと述べている。Park ら (1969)¹²⁾ は 524 例に 1,233 回の細胞診をおこない、陽性例は 163 回 (13.2%) で 524 例中 86 例 (16.4%) に当り、86 例中 84 例 (97.6%) は、尿路の悪性腫瘍を有し、残り 2 例は検査が不十分で診断が確定しないものである。細胞診と診断との高い一致率から細胞診陽性の有意義であることを述べ、陽性例の 68 例は 4 回以上尿を調べ、陽性の得られなかった 438 例は 2 回以下であり、早朝尿を 4 回検査するのが細胞診の正しい資料採取法であると強調している。

Wiggishoff ら (1969)¹⁴⁾ は、尿細胞診の適応は膀胱癌の疑いをもつ患者およびアニリン色素などの工場従業員の病巣を発見することにある。しかし無差別に多人数をスクリーニングするにはあまり有効な方法ではない。上部尿路の悪性疾患、とくに腎の新生物についてもおこなったが腎の場合には高い確率は得られなかった。剥脱細胞診の必要条件として、第一に新鮮尿を直ちに処理すること、第二に完全な判定は熟練した細胞学者によることである。適切な満足すべき資料を得るには、少なくとも 1 回の検査に各患者から 5 回以上の資料提供が必要であり、男性では自然排尿、女性ではカテーテルによる採尿をおこない、患者は歩行患者を対象とし、早朝尿は細胞変性のため不適であると述べ、186 例の尿管または腎に疾患の疑いのある患者に対して細胞診をおこなった。くり返しの細胞診にもかかわらず 127 例の患者には腫瘍性疾患の証明はできなかった。このうち 29 例 (23%) はのちに手術または解剖で腎癌であることが判明した。腫瘍細胞の検出された 21 例のうち 2 例は結核であった。68 例の腫瘍のうち 36% が陽性で 30% は疑わしいものであったと述べている。

Theologidis ら (1971)¹⁵⁾ は 298 名の患者について細胞診をおこなった。対象を新患、発癌物質に関係する工業従業員、治療後の膀胱癌患者および少なくとも 5 年間腫瘍の再発をみなくて無症状のもの 3 群に分けておこなった。尿は 5 μ の微細多孔性の膜でろ過し、その 95% エチルアルコールで固定し、パバニコロー染色し、検査に供した。199 例 (66.8%) が陰性であり、176 例が膀胱鏡検査を受け、2 例が粘膜下に非乳頭腫様病変をもち、1 例は膀胱の移行上皮癌で、もう 1 例は三角部に広がった前立腺癌であった。4 例

(15.8%)に異型細胞がみられ、46例に膀胱鏡検査をおこなったが異常なく、そのご1年間の再調査でも膀胱、尿管、腎に癌の発生は認められなかった。結石、感染、閉塞のような多くの良性的病変では尿路の上皮細胞の剥脱は増加する。18例(6%)に疑わしい細胞(suspicious)を認め全例に尿路悪性腫瘍を認めた。34例(11.4%)に悪性細胞(malignant)を認め、1例が偽陽性であった。尿細胞診の適応は、新患のうちの膀胱癌のスクリーニングテスト、発癌物質の危険にさらされている工業従事者のスクリーニングテスト、膀胱癌に罹患した老人の経過観察および膀胱の前癌状態をもっている人の診断などであると述べている。

手 技

I. 試料採取と標本作製法

1) 試料採取

試料は自然排尿で約200~300 ccの尿を早朝に採取する。原則として3日間連続しておこない、必要に応じて検査回数を増減した。

2) 標本作製

採取された尿に集細胞の目的で尿量と同量の処置液を加え30分間放置し、上澄をすてて下層の部分を遠心管にうつして2,000 rpmにて15分間遠心する。なお必要に応じて、遠心した下層のものを再度同様処置して遠心する。

処置液 85%エチルアルコール 100 cc

ポリエチレングリコール 5 g

遠心した細胞成分を付着液 Neopren W (応研)を塗布したスライドグラスになるべく広く塗布しドライヤーにて乾燥する。

II. 染色法

Dudgeon²⁵⁾に類似した方法の Papanicolaou の原法をすこし変更しておこなった。

1. エーテルアルコール固定 30分以上
2. 70%エタノール
3. 流水にて水洗
4. ハリスのヘマトキシリン液 6分
5. 1%塩酸アルコール脱色
6. 流水にて水洗 30分
7. 70%エタノール
8. OG 6 3分
9. 95%エタノール
10. 1%酢酸アルコール
11. 1%リン・タングステン酸アルコール
12. 95%エタノール
13. EA 50 7分

14. 95%エタノール
15. 95%エタノール
16. カルボール, キシロール
17. キシロール I
18. キシロール II
19. 封入

以上の操作により染色する。

染色液の調製

① ハリスヘマトキシリン液の調製

組 成

ヘマトキシリン	1 g
無水エチルアルコール	10 cc
アンモニアまたはカリ明パン	20 g
蒸留水	200 cc
第2酸化水銀	0.5 g

調 製 法

ヘマトキシリンを無水アルコールに溶解したものと、アンモニア明パンを蒸留水に入れて加熱溶解したものを混合し、できるだけ速やかに沸とうさせる。攪拌しながらゆっくりと第2酸化水銀を追加し、暗青色になったら直ちに冷水そうに容器を浸して冷却する。毎時使用前ろ過する。

② OG 6 の調製

使用薬品

Orange G 結晶	10 g
蒸留水	100 cc
95%アルコール(エタノール)	1,000 cc
リン・タングステン酸	0.15 g

調 製 法

第1貯蔵液：蒸留水 100 cc 中に10 gの Orange G 結晶を溶解し、じゅうぶん攪拌して使用前の1週間放置する。

第2貯蔵液：第1貯蔵液 50 cc に95%エチルアルコールを加えて1,000 ccにする。

最終染色液の調製

第2貯蔵液 1,000 cc に0.15 gのリン・タングステン酸をよく混合し、暗褐色びんに入れて密栓保存する。使用前ろ過する。

③ EA 50 の調製

使用薬品

Eosin Y	10 g
Bismarck brown Y	10 g
Light green SF yellowish	10 g
蒸留水	300 cc
95%エチルアルコール	2,000 cc
リン・タングステン酸	4 g

炭酸リチウム飽和

蒸留水

20滴

調製法

第1液：つぎの色素の10%溶液をつくり保存する。

- (a) Eosin Y 10g を蒸留水 100 cc にと
かす。
- (b) Bismarck brown Y 10g を蒸留水
100 cc にとかす。
- (c) Light green SF yellowish 10g を
蒸留水 100 cc にとかす。

第2液：第1液をつぎのごとく混合する。すなわち

- (a) 10% Eosin Y 水溶液 45 cc+(b) 10%
Bismarck brown Y 水溶液 10 cc+(c) 10
% Light green SF 水溶液 9 cc

最終染色液の調製

第2液に95%エチルアルコールを加えて、2,000 cc
となし、リン・タングステン酸4gと飽和炭酸リチウ
ム液20滴を加えてじゅうぶんに混和する。暗褐色びん
に入れて保存する。使用前にろ過する。

細胞診の診断区分

その判定記載法として最も広く普及されているのは
つぎのような Papanicolaou の診断区分である。

Class I：異型細胞の認められない場合

Class II：異型細胞を認めるが悪性の疑いのない場
合

Class III：悪性の疑いある異型細胞を認めるが悪性
と判定できない場合

Class IV：悪性の疑いのきわめて濃厚な異型細胞を
認める場合

Class V：悪性と断定できる異型細胞を認める場合

著者は、上記の Papanicolaou の区分をさらに、
class II および class III では細区分して class II_a,
II_b, class III_a, III_b, III_c として以下のようにして判
定記載した。

Class I：no special cell.

Class II_a：benign atypical cell, not neoplastic.

Class II_b：tumor, not malignant.

Class III_a：possible benign.

Class III_b：atypical cell, not identified.

Class III_c：possible malignant.

Class IV：probably malignant.

Class V：malignant.

成 績

I. 対 象

(i) 疾患の種類 (Table 1)

入院した患者のうち、小児、幼児を除きすべての患
者についておこなった。総数166名であった。対象と
なった疾患をまとめたのが Table 1 である。非腫瘍
疾患では、圧倒的に尿路結石が多く、前立腺肥大症が
これに次いでいる。

疾患の種類では非腫瘍では16種、腫瘍疾患では7種
である。

腫瘍疾患の占める割合は全体の約31%であり、膀胱
腫瘍の占める割合は約17%である。

腫瘍疾患の中で膀胱腫瘍の占める割合は約56%を示
し諸家の報告のごとく全泌尿器腫瘍の中では圧倒的に
多くを占めている。

Table 1

	男	女
尿 路 結 石	44	16
前 立 腺 肥 大 症	12	
遊 走 腎	2	6
尿 路 結 核	6	3
腎 出 血	5	2
腎 盂 炎		3
水 腎 症	2	1
副 辜 丸 炎	2	
尿 道 カ ル ヌ ケ ル		2
停 留 辜 丸	1	
腎 嚢 胞	1	
尿 道 外 傷	1	
陰 嚢 水 瘤	2	
尿 管 瘤	1	
急 迫 性 尿 失 禁		1
神 経 因 性 膀 胱 瘻		1
膀 胱 腫 瘍	24	5
腎 盂 腫 瘍	2	2
腎 腫 瘍	4	1
尿 管 腫 瘍	1	2
辜 丸 腫 瘍	4	
前 立 腺 腫 瘍	4	
陰 莖 腫 瘍	3	
計	121	45

(ii) 年齢構成 (Table 2)

最も多い尿路結石患者の年齢構成は男女とも20代か
ら60代までにひろがり、年齢差による患者数の差も少
ない。

他の非腫瘍疾患では40代以下で占めている割合が多
い。もちろん前立腺肥大症では50代以上で占められて
いる。

Table 2. 疾患別年齢分布

	男								女				
	<20	20代	30代	40代	50代	60代	70代	80代	20代	30代	40代	50代	60代
尿路結石		12	9	10	8	4	1		4	6	3	2	1
前立腺肥大					1	7	3	1					
遊走腎		2								4	2		
尿路結核	1	3		2					2		1		
腎出血		3	1			1			1		1		
腎盂炎症			2						1	2			
水腎症										1			
副睾丸炎			1		1								
尿道カルンケル											1	1	
停留辜丸		1											
腎嚢胞傷					1								
尿道外傷			1										
陰嚢水腫		1					1						
尿管腫瘍			1										
急性尿管炎									1				
神経因性膀胱													1
腫瘍													
膀胱腫瘍			3	2	3	15	1			1	1	1	2
腎盂腫瘍						2						1	1
腎腫瘍					1	2	1			1			
尿管腫瘍						1				1			1
辜丸腫瘍		2	1	1									
前立腺腫瘍						3	1						
陰莖腫瘍					2	1							

腫瘍疾患の中で最も多い膀胱腫瘍では30代から70代にわたり、60代が最も多い。

腎盂腫瘍、腎腫瘍、尿管腫瘍も60代が最も多い。辜丸腫瘍は20代から40代にみられる。

II. 各疾患の細胞診 (Table 3)

Papanicolaou の診断区分に従い、若干修正したものが Table 3 である。著者は class III_a (possible malignant) 以上を悪性細胞とした。

(i) 非腫瘍症例

臨床的に悪性腫瘍の存在のないことの確定している尿路結石症、遊走腎、尿路結核などで細胞診をおこなった結果を検討してみると尿路結石症では60症例について171回の細胞診をおこなった。検出された細胞は class I が92回54%を占め、class II_a が64回37%、class II_b が3回2%、class III_a が12回7%であった。前立腺肥大症では12症例について33回の細胞診をおこない class I が21回64%、class II_a が9回27%、class III_a が3回9%であった。尿路結核症では9症例について27回細胞診をおこない class I が13回

48%、class II_a が14回52%であった。

遊走腎では8症例について25回の細胞診をおこない class I が21回84%、class II_a が4回16%であった。腎盂炎では3症例について10回の細胞診をおこない class I が4回40%、class II_a が4回40%、class II_b が1回10%、class III_a が1回10%であった。水腎症では3症例について12回の細胞診をおこない class I が10回83%、class II_a が2回17%であった。

副睾丸炎2症例、停留辜丸1症例、陰嚢水腫2症例は尿路と無関係でもあり、副睾丸炎では6回の細胞診で class I が5回83%、class II_a が1回17%であった。停留辜丸では3回とも class I であった。陰嚢水腫では4回とも class I であった。尿道カルンケル2症例では class I が2回、class II_a が5回でおの29%、71%であった。

その他の尿管瘤、尿道外傷、急性尿管炎でも class I が大部分でわずかに class II_a が検出されたに過ぎない。ただし非腫瘍症例の中で特発性腎出血と診断した症例で class III_a が1回検出された。特発性

Table 3. 疾患と細胞診

	Cl. I	Cl. II _a	Cl. II _b	Cl. III _a	Cl. III _b	Cl. III _c	Cl. IV	Cl. V
尿管結石	92	64	3	12				
前立腺肥大	21	9		3				
遊走腎	21	4						
尿管結核	13	14						
腎出血	14	7	1		1	1		
腎盂腎炎	4	4	1	1				
水腫	10	2						
副睪丸炎	5	1						
尿道カラムケル	2	5						
尿管留睪丸	3							
腎嚢胞	1	1						
尿管外傷	3							
陰嚢水腫	4							
尿管腫瘤	2							
急性尿管炎	2	1						
神經因性膀胱瘻	3							
膀胱腫瘤	16	12	6	2	2	13	23	19
腎盂腫瘍		1		1		5	5	1
腎腫瘍	10	3		2				
尿管腫瘍						2	3	4
睪丸腫瘍	10	1						
前立腺腫瘍	16	2						
陰莖腫瘍	6	1						

腎出血では7症例について24回の細胞診をおこない class I が14回58%，class II_a が7回29%，class II_b が1回，class III_b が1回，class III_c が1回のおおの4%であった。

この class III_c 1回が検出されたことは、血尿を主訴としていることからしても悪性腫瘍の存在の可能性を含んでおり、細心の検査と経過観察を要求している警告とすべきであろう。

(ii) 腫瘍症例

A. 膀胱腫瘍

膀胱腫瘍29例に93回の細胞診をおこなった。class I が16回17%，class II_a が12回13%，class II_b が6回6%，class III_a が2回2%，class III_b が2回2%，class III_c が13回14%，class IV が23回25%，class V が19回20%であり，class III_c 以上の悪性細胞の検出率は細胞診の回数からの比率は59%であった。

a. 自覚症状発現時期と検出細胞 (Table 4)

膀胱腫瘍の自覚症状のうち最も多いのは血尿であり，今回対象とした29例も全例血尿を認めており，自覚症状発現から細胞診までの期間別に検出細胞との関連を示したのが Table 4 である。

class I は3カ月以内が16回中の6回37.5%，3カ月から6カ月までは3回18.3%，6カ月から9カ月までは4回25%，1年から1年半までは2回12.5%，3年以上は1回6.3%であった。

class II_a は3カ月以内が12回中の3回25%，3カ月から6カ月までは8回66.7%，6カ月から9カ月までは1回8.3%であった。

class II_b は3カ月から6カ月までは1回16.7%，6カ月から9カ月までは1回16.7%，2年から3年までは3回50.0%，3年以上は1回16.7%であった。

class III_a は1年から1年半までは1回，3年以上が1回の2回を検出したに過ぎなかった。

class III_b は3カ月以内が1回，6カ月から9カ月までは1回の2回検出したに過ぎなかった。

class III_c は13回のうち，3カ月以内が3回23.1%，3カ月から6カ月までは5回38.5%，6カ月から9カ月までは2回15.4%，9カ月から1年までは1回7.7%，3年以上は2回15.4%であった。

class IV は23回のうち3カ月以内が7回30.4%，3カ月から6カ月までは6回26.1%，6カ月から9カ月までは3回13.0%，1年から1年半までは2回9.7

Table 4. 症状発現からの期間と細胞診

	Cl. I	Cl. II _a	Cl. II _b	Cl. III _a	Cl. III _b	Cl. III _c	Cl. IV	Cl. V	計
3 カ月以内	6	3			1	3	7	4	24
3 カ月～6 カ月	3	8	1			5	6	3	26
6 カ月～9 カ月	4	1	1		1	2	3	1	13
9 カ月～1 年						1			1
1 年～1 年半	2			1			2	1	6
1 年半～2 年							3	7	10
2 年～3 年			3				1	3	7
3 年以上	1		1	1		2	1		6
計	16	12	6	2	2	13	23	19	93

%, 1年半から2年までは3回13.0%, 2年から3年までは1回4.9%, 3年以上は1回4.9%であった。

class V は, 19回のうち3カ月以内が4回21.0%, 3カ月から6カ月までは3回15.8%, 6カ月から9カ月までは1回5.3%, 1年から1年半までは1回5.3%, 1年半から2年までは7回36.7%. 2年から3年までは3回15.8%であった。

class III_c 以上の悪性細胞の検出度は, 3カ月以内は24回のうち class III_c が3回12.5%, class IV が7回29.2%, class V が4回16.7%で合わせて約58.3%であった。

3カ月から6カ月までは24回のうち class III_c が5回20.8%, class IV が6回25.0%, class V が3回12.5%で合わせて58.3%であった。

6カ月から9カ月までは, 13回のうち class III_c が2回15.4%, class IV が3回23.1%, class V が1回7.7%で合わせて約46.2%であった。

9カ月から1年は class III_c が1回検出されたのみであった。

1年から1年半までは6回のうち class III_c が0, class IV が2回33.3%, class V が1回16.7%で合わせて50.0%であった。

1年半から2年までは10回のうち class IV が3回

30%, class V が7回70%で合わせて100%, class III_c 以上であった。

2年から3年までは7回のうち class III_c が0, class IV が1回14.3%, class V が3回42.9%で合わせて57.2%であった。

3年以上は6回のうち class III_c が2回33.3%, class IV が1回16.7%で合わせて50.0%であった。

b. 腫瘍の大きさと検出細胞 (Table 5)

膀胱腫瘍の大部分は乳頭状癌で, 大きさはあずき大から膀胱全体におよぶものまであり, おのおのについての検出細胞の分布を示したのが Table 5 である。class I は16回のうち, あずき大が4回25%, くるみ大が3回18.6%, 鶏卵大が1回6.3%, 膀胱の半分におよぶものが1回6.3%であった。class II_a は12回のうち, あずき大が1回9.2%, 小指頭大が1回9.2%, 母指頭大が2回18.4%, くるみ大が7回54.0%, 鶏卵大が1回9.2%であった。

class II_b は6回のうち, あずき大が1回16.7%, 小指頭大が1回16.7%, 母指頭大が3回50.0%, 鶏卵大が1回16.7%であった。

class III_a はあずき大が1回, 小指頭大が1回であった。

class III_b は小指頭大が1回, 母指頭大が1回であ

Table 5. 腫瘍の大きさと細胞診

	Cl. I	Cl. II _a	Cl. II _b	Cl. III _a	Cl. III _b	Cl. III _c	Cl. IV	Cl. V	計
あずき大	4	1	1	1			2	1	10
小指頭大	5	1	1	1	1	3	2		14
母指頭大	2	2	3		1	4	3	6	21
くるみ大	3	7				1	5		16
鶏卵大	1	1	1			2	5	5	15
膀胱の半分	1						1	1	3
膀胱のほぼ全体						3	5	6	14
計	16	12	6	2	2	13	23	19	93

った。

class III_c は13回のうち、小指頭大が3回23.1%，母指頭大が4回30.8%，くるみ大が1回7.6%，鶏卵大が2回15.4%，膀胱全体におよぶものが3回23.1%であった。

class IV は23回のうち、あずき大が2回8.7%，小指頭大が2回8.7%，母指頭大が3回13.1%，くるみ大が5回21.7%，鶏卵大が5回21.7%膀胱の半分におよぶものが1回4.4%，ほぼ膀胱全体におよぶものが5回21.7%であった。

class V は19回のうちあずき大が1回5.3%，母指頭大が6回31.6%，鶏卵大が5回26.3%，膀胱の半分におよぶものが1回5.3%，ほぼ膀胱全体におよぶものが6回31.6%であった。

悪性細胞 class III_c 以上の検出度は、あずき大は10回中 class IV が2回20%，class V が1回10%で合わせて30%であった。

小指頭大は14回中 class III_c が3回21.4%，class IV が2回14.3%で合わせて25.7%であった。

母指頭大は21回中 class III_c が4回19.0%，class IV が3回14.3%，class V が6回28.6%で合わせて61.9%であった。

くるみ大は16回中 class III_c が1回6.3%，class IV が5回31.3%で合わせて37.6%であった。

鶏卵大は15回のうち class III_c が2回13.3%，class IV が5回33.3%，class V が5回33.3%で合わせて80.0%であった。

膀胱の半分におよぶものは3回のうち class IV が1回33.3%，class V が1回33.3%で合わせて66.7%であった。

ほぼ膀胱全体におよぶものは14回のうち class III_c が3回21.4%，class IV が5回35.7%，class V が

6回42.9%で合わせて100%が class III_c 以上であった。

c. 腫瘍の形と検出細胞 (Table 6)

膀胱腫瘍の形は、乳頭状であるものが大部分であり、また、おのおのに明らかに茎をもつものと、またぬものがある。乳頭状ではなく膀胱粘膜から筋層もしくは漿膜まで浸潤する浸潤型のものがある。

腫瘍の形と検出細胞の関係を表にしたものが Table 6 である。

class I は乳頭腫状で茎をもつのが16回のうち12回75%，乳頭腫状で茎をもたぬものが1回6.2%，浸潤状のものが3回18.8%であった。

class II_a は乳頭腫状で茎をもつものが12回のうち11回91.7%，乳頭腫状で茎をもたぬものが1回8.3%であった。

class II_b は6回のうちすべて乳頭腫状で茎をもつものであった。

class III_a も同様に乳頭腫状で茎をもつもので占められていた。

class III_b は乳頭腫状で茎をもつものが1回、茎をもたぬものが1回であった。

class III_c は13回のうち乳頭腫状で茎をもつものが6回46.2%，茎をもたぬものが2回15.4%，浸潤状のものが5回38.4%であった。

class IV は19回のうち、乳頭腫状で茎をもつものが1回5.2%，茎をもたぬものが6回31.6%，浸潤状のものが12回63.2%であった。

悪性細胞 class III_c 以上の検出度は乳頭腫状で茎をもつものは45回のうち class III_c が6回13.3%，class IV が6回13.3%，class V が1回2.2%で合わせて28.9%であった。

乳頭腫状で茎をもたぬものは、17回のうち、class

Table 6. 腫瘍の形と細胞診

	Cl. I	Cl. II _a	Cl. II _b	Cl. III _a	Cl. III _b	Cl. III _c	Cl. IV	Cl. V	計
乳頭状茎あり	12	11	6	2	1	6	6	1	45
乳頭状茎なし	1	1			1	2	6	6	17
浸潤状	3					5	11	12	31
計	16	12	6	2	2	13	23	19	93

Table 7. 腫瘍の表面の形態と細胞診

	Cl. I	Cl. II _a	Cl. II _b	Cl. III _a	Cl. III _b	Cl. III _c	Cl. IV	Cl. V	計
壊死あり	4	1	3	0	0	8	21	18	55
壊死なし	12	11	3	2	2	5	2	1	38
計	16	12	6	2	2	13	23	19	93

Table 8. 腫瘍の位置と細胞診

	Cl. I	Cl. II _a	Cl. II _b	Cl. III _a	Cl. III _b	Cl. III _c	Cl. IV	Cl. V	計
尿管口付近	8	10	6	2		6	4		36
側壁							1	6	7
頂部	2	1			1	4	11	5	24
内尿道口付近	4	1			1				6
膀胱の半分以上	2					3	7	8	20
計	16	12	6	2	2	13	23	19	93

III_c が2回11.8%, class IV が6回35.3%, class V が6回35.3%で合わせて82.4%であった。

浸潤状のものは31回のうち class III_c が5回16.1%, class IV が11回35.5%, class V が12回38.7%で合わせて90.3%であった。

d. 腫瘍の表面の形態と検出細胞 (Table 7)

腫瘍の表面に壊死を伴うものと、伴わないものとに分け、検出細胞の分布を表にしたのが Table 7 である。

class I は壊死ありのものが16回中4回25%, 壊死なしのものが12回75%であった。

class II_a は12回のうち壊死ありのものが1回8.4%, 壊死なしのものが11回91.6%であった。

class II_b は、6回のうち、壊死ありのものが3回50%, 壊死なしのものが3回50%であった。

class III_a および class III_b はいずれも壊死なしのものが2回であった。

class III_c は13回のうち壊死ありのものが8回61.6%, 壊死なしのものが5回28.4%であった。

class IV は23回のうち壊死ありのものが21回91.3%, 壊死なしのものが2回8.7%であった。

class V は19回のうち壊死ありのものが18回94.7%, 壊死なしのものが1回5.3%であった。

悪性細胞 class III_c 以上の検出度は壊死ありのものでは55回のうち class III_c が8回14.5%, class IV が21回38.2%, class V が18回34.7%で合わせて87.4%であった。

壊死なしのものは38回のうち class III_c が5回13.2%, class IV が2回5.3%, class V が1回2.6%で合わせて21%であった。

e. 腫瘍の位置と検出細胞 (Table 8)

膀胱腫瘍の好発部位は、尿管口付近が最も多い。ついで側壁部、頂部、内尿道口付近がつづき、腫瘍の大きさによっては膀胱の半分以上を占めることもある。腫瘍の発生部位の差による検出細胞の分布を表にしたものが Table 8 である。

class I は16回のうち尿管口付近が8回50%, 頂部

が2回12.5%, 内尿道口付近が4回25%, 膀胱の半分以上におよぶものが2回12.5%であった。

class II_a は12回のうち尿管口付近が10回83.3%, 頂部が1回8.4%, 内尿道口付近が1回8.4%であった。

class II_b は6回のうち尿管口付近のみですべてを占めていた。

class III_a は尿管口付近が2回ですべてを占めていた。

class III_b は13回のうち尿管口付近が6回46.2%, 頂部が4回30.8%, 膀胱の半分以上におよぶものが3回23.1%であった。

class IV は23回のうち尿管口付近が4回17.4%, 側壁が1回4.3%, 頂部が11回47.8%, 膀胱の半分以上におよぶものが7回40.3%であった。

class V は19回のうち側壁が6回31.5%, 頂部が5回26.3%, 膀胱の半分以上におよぶものが8回42.2%であった。

悪性細胞 class III_c 以上の検出度は尿管口付近は36回のうち class III_c は6回16.7%, class IV は4回11.1%で合わせて27.8%であった。

側壁は7回のうち class IV は1回14.3%, class V は6回85.7%で合わせて100%であった。

頂部は24回のうち class III_c は4回16.7%, class IV は11回45.8%, class V は5回20.8%で合わせて83.2%であった。

内尿道口付近は、6回のうち class III_c 以上の細胞の検出を認めなかった。

膀胱の半分以上におよぶものは20回のうち、class III_c は3回15%, class IV は7回35%, class V は8回40%で合わせて90%であった。

f. 腫瘍組織と検出細胞 (Table 9)

膀胱腫瘍の組織は移行上皮癌が大部分で、扁平上皮癌、腺癌、肉腫がまれにみられる。組織別に検出細胞の分布を表にしたものが Table 9 である。

class I は16回のうち移行上皮癌2度が5回31.7%, 移行上皮癌3度1回6.3%, 移行上皮癌4度が1

回6.3%，扁平上皮癌が1回6.3%，乳頭腫が4回25 class II_a は12回のうち移行上皮癌1度が1回8.3 %，腺癌が2回12.5%，肉腫が1回6.3%，不明が1 %，移行上皮癌2度が7回58.3%，移行上皮癌4度が回6.3%であった。 1回8.3%，腺癌が1回8.3%，不明が2回16.7%で

Table 9. 膀胱腫瘍組織と細胞診

	Cl. I	Cl. II _a	Cl. II _b	Cl. III _a	Cl. III _b	Cl. III _c	Cl. IV	Cl. V	計
Trans. I		1	1						2
Trans. II	5	7	5	1		5	4	3	30
Trans. III	1					1	5	11	18
Trans. IV	1	1			1	3	8	4	18
Squamous	1						1	1	3
Papilloma	4			1	1				6
Unclear	1	2				2	1		6
Adenoca.	2	1							3
Sarcoma	1					2	4		1
計	16	12	6	2	2	13	23	19	93

Table 10. 膀胱腫瘍

症 例	年齢	性	組 織	細 胞 診
1. C. W.	44	女	Trans. IV	Cl. IV. IV. IV. III _c
2. K. M.	69	男	Trans. II	Cl. IV. I. II _b
3. H. K.	67	男	Trans. III	Cl. V. IV. I
4. K. S.	74	男	Trans. IV	Cl. IV. III _c . II _a . III _c
5. S. H.	61	男	Squam.	Cl. I. IV. V
6. K. I.	72	男	Trans. III	Cl. III _c
7. Y. O.	48	男	Unclear	Cl. IV. III _c III _c
8. Y. T.	52	男	Trans. II	Cl. III _c . III _c . III _c
9. A. S.	61	男	Trans. II	Cl. V. V. V
10. K. K.	53	男	Papilloma	Cl. III _a . I. I
11. T. S.	55	男	Trans. II	Cl. IV. III _c
12. S. H.	63	女	Trans. II	Cl. II _b . III _a . I
13. T. H.	61	女	Trans. II	Cl. II _a . II _a . I
14. I. H.	34	男	Trans. II	Cl. II _a . II _a . II _a
15. T. T.	61	男	Trans. II	Cl. II _a . II _a . I
16. M. T.	65	男	Trans. III	Cl. V. IV. IV
17. Y. S.	35	女	Trans. II	Cl. IV. III _c . IV. I
18. S. T.	68	男	Adenoca.	Cl. II _a . I. I
19. M. O.	38	男	Papilloma	Cl. III _b . I. I
20. Y. O.	67	男	Trans. II	Cl. II _b . II _b . II _b
21. S. Y.	51	男	Trans. IV	Cl. V. III _b . I
22. T. K.	61	男	Trans. III	Cl. V. V. V. V
23. Y. F.	66	男	Trans. III	Cl. V. V. V. IV
24. M. T.	65	男	Trans. III	Cl. V. V. IV
25. H. Y.	33	男	Sarcoma	Cl. IV. IV. IV. III _c . III _c . I. IV
26. H. O.	41	男	Trans. I	Cl. II _a . II _b
27. K. A.	63	男	Unclear	Cl. II _a . I. II _a
28. S. O.	66	男	Trans. IV	Cl. IV. IV. IV
29. U. Y.	41	男	Trans. IV	Cl. V. V. V. IV

あった。

class II_b は6回のうち移行上皮癌1度が1回16.7%、移行上皮癌2度が5回83.3%であった。

class III_a は、移行上皮癌2度が1回と乳頭腫が1回であった。

class III_b は移行上皮癌4度が1回と乳頭腫が1回であった。

class III_c は13回のうち移行上皮癌2度が5回38.4%、移行上皮癌3度が1回7.7%、移行上皮癌4度が3回23%、肉腫が2回15.4%、不明が2回15.4%であった。

class IV は23回のうち移行上皮癌2度が4回17.4%、移行上皮癌3度が5回38.5%、移行上皮癌4度が8回61.6%、扁平上皮癌が1回4.3%、肉腫が4回17.4%、不明が1回4.3%であった。

class V は19回のうち移行上皮癌2度が3回15.8%、移行上皮癌3度が11回57.9%、移行上皮癌4度が4回21.1%、扁平上皮癌が1回5.3%であった。

悪性細胞 class III_c 以上の検出度は、移行上皮癌1度は class III_c 以上の検出は認めなかった。

移行上皮癌2度は class III_c 以上の検出は30回のうち class III_c は5回16.7%、class IV は4回13.3%、class V は3回10%で合わせて40.0%であった。

移行上皮癌3度は18回のうち class III_c は1回7.7%、class IV は5回27.8%、class V は11回61.1%合わせて96.6%であった。

移行上皮癌4度は18回のうち class III_c は3回16.7%、class IV は8回46.7%、class V は4回22.2%合わせて85.6%であった。

扁平上皮癌は3回のうち class IV は1回33.3%、class V は1回33.3%で合わせて66.7%であった。

乳頭腫は class III_c 以上の細胞の検出を認めなかった。

肉腫は7回のうち class III_c は2回28.6%、class IV は4回57.1%で合わせて85.7%であった。

不明のものは6回のうち class III_c は2回33.3%、class IV は1回16.7%で合わせて50.0%であった。

腺癌は class III_c 以上の細胞の検出を認めなかつ

た。

g. 個々の症例の悪性細胞の検出頻度 (Table 10)

膀胱腫瘍の症例は29例であった。各症例の組織および細胞診区分を一覧表にすると Table 10 である。組織には移行上皮癌のものは23例であり、そのうち1度のもの1例、2度のもの10例、3度のもの6例、4度のもの5例、扁平上皮癌1例、腺癌1例、肉腫1例、乳頭腫2例、不明2例であった。

個々の症例をみるに症例1, 7, 8, 9, 11, 16, 22, 23, 24, 28, 29の11例はいずれの細胞診においても悪性細胞の検出をみており、全体では約40%にみとめられた。

原則として連続3回の細胞診をおこなったが、中には症例により1回もしくは2回、さらに4回、5回におよんでいるが、2回以上 class III_c 以上の細胞を検出した症例は、症例1, 3, 4, 5, 7, 8, 9, 11, 16, 17, 21, 22, 23, 24, 25, 28, 29の17例であった。全体で約60%の症例にみとめられた。

1回でも class III_c 以上の細胞を検出した症例は、症例1, 2, 3, 4, 5, 6, 7, 8, 9, 11, 16, 17, 21, 22, 23, 24, 25, 28, 29の19例であった。全体で約66%の症例にみとめられた。

いずれも class III_c 以上の細胞の検出をみなかった症例は、症例10, 12, 13, 14, 15, 18, 19, 20, 26, 27の10例であった。約34%が偽陰性であった。そのうち症例12, 13, 14, 15, 20は移行上皮癌2度のものであり、症例10, 19は乳頭腫であり、症例26は移行上皮癌1度のものであって、いずれも悪性度の低い腫瘍である。症例18は腺癌であるが今回の検査では悪性度の高い細胞の検出はみられなかった。さらに1例は不明のものであった。

B. 腎盂腫瘍 (Table 11, 12)

検査の対象となった症例は4例であった。

組織は移行上皮癌2度1例、3度2例、4度1例であった。

class I は検出されず、class II_a は移行上皮癌4度で1回認め、class III_a は移行上皮癌4度で1回みられた。

Table 11. 腎盂腫瘍・尿管腫瘍組織と細胞診

	Cl. I	Cl. II _a	Cl. II _b	Cl. III _a	Cl. III _b	Cl. III _c	Cl. IV	Cl. V	計
Trans. II						1	4		5
Trans. III						4(2)	1(1)	1	6(3)
Trans. IV		1		1			(2)	(4)	2(6)
計		1		1		5(2)	5(3)	1(4)	13(9)

() 内は尿管腫瘍

Table 12.

症	例	年齢	性	組織	細胞診
腎盂腫瘍	1. K. M.	56	女	Trans. III	Cl. V. III _c . III _c
	2. K. H.	66	男	Trans. IV	Cl. III _a . II _a
	3. A. T.	68	男	Trans. III	Cl. IV. III _c . III _c
	4. K. K.	64	女	Trans. II	Cl. IV. IV. IV. III _c . IV
尿管腫瘍	1. S. K.	62	女	Trans. IV	Cl. V. V. V
	2. K. H.	67	男	Trans. IV	Cl. IV. V. IV
	3. K. M.	33	女	Trans. III	Cl. III _c . III _c . IV
腎腫瘍	1. M. A.	67	男	Grawitz	Cl. I. I. I
	2. K. K.	50	男	Grawitz	Cl. I. I. I
	3. G. K.	68	男	Grawitz	Cl. I. II _a . I
	4. g. G.	70	男	Grawitz	Cl. I. II _a . I
	5. H. I.	38	女	Adenoca.	Cl. III _a . III _a . II _a
前立腺腫瘍	1. M. M.	67	男	Adenoca.	Cl. II _a . I. I
	2. S. I.	76	男	Adenoca.	Cl. I. I. I.
	3. K. N.	65	男	Adenoca.	Cl. I. I. I
	4. T. M.	70	男	Adenoca.	Cl. I. I. I. I. II _a
陰茎腫瘍	1. S. S.	62	男	Squam.	Cl. I. I
	2. Y. Y.	55	男	Squam.	Cl. I. I. I
	3. M. A.	56	男	Squam.	Cl. I. II _a
睾丸腫瘍	1. M. F.	23	男	Embryonalca.	Cl. II _a . I. II _a
	2. T. Y.	46	男	Seminoma	Cl. I. I. I
	3. S. O.	34	男	Seminoma	Cl. I

class III_c は移行上皮癌 2 度 1 回 20%，移行上皮癌 3 度 4 回 80% であった。

class IV は移行上皮癌 2 度 4 回 80%，移行上皮癌 3 度 1 回 20% であった。

class V は移行上皮癌 3 度で 1 回検出された。

class III_c 以上の悪性細胞の検出は、移行上皮癌 2 度では class III_c が 1 回、class IV が 4 回で 100% の悪性細胞の検出をみた。

移行上皮癌 3 度では class III_c が 4 回、class IV が 1 回、class V が 1 回でこれも 100% 悪性細胞の検出をみた。移行上皮癌 4 度ではむしろ class III_c 以上の検出を認めなかった。

3 例が class III_c 以上の細胞の検出を認めた。全体では約 75% の検出率であった。

C. 尿管腫瘍 (Table 11, 12)

対象とした症例は 3 例で、組織は移行上皮癌 3 度 1 例、移行上皮癌 4 度 2 例であった。

class III_c は移行上皮癌 3 度に 2 回、class IV は移行上皮癌 3 度に 1 回、移行上皮癌 4 度に 2 回、class V は移行上皮癌 4 度に 4 回であった。

class III_c 以上の検出度は移行上皮癌 3 度では class

III_c が 2 回、class IV が 1 回で class III_c 以上の検出は 100% であった。

移行上皮癌 4 度では、class IV が 2 回、class V が 4 回でこれも 100% であった。

D. 腎腫瘍 (Table 12)

対象とした症例は 5 例であった。4 例はいわゆる Grawitz 腫瘍 clear cell carcinoma である。1 例はこれとは組織学的に異なっていると病的に診断された adenocarcinoma であった。細胞診は診断的価値は低く悪性度の高い細胞の検出は認められなかった。

ただし症例 5 の場合、class III_a が最高のものであるが、実際の細胞診のさい、悪性を疑わしめる細胞の検出をみたが、class III_c 以上にできる条件に乏しく class III_a とした。詳細については後述する。

E. 睾丸腫瘍 (Table 12)

3 例につき検査をしたが、1 例は embryonal carcinoma で他の 2 例は seminoma であった。

尿路とは無関係でもあり、class II_a 以下の細胞の検出をみたに過ぎなかった。

F. 陰茎腫瘍 (Table 12)

3 例について検査をし、いずれも扁平上皮癌で、い

いずれも尿中に悪性細胞の検出を認めなかった。

G. 前立腺腫瘍 (Table 12)

4例について検査をした。いずれも腺癌であった。前立腺マッサージ後の尿で検査すれば70%の検出率をみるとする説もあるが、悪性細胞の検出を認めなかった。

症 例

症例 1. 岡○信○ 66男 膀胱腫瘍

家族歴：なし

既往歴：高血圧で治療中

現病歴：1970年7月ごろより排尿痛、頻尿などの膀胱症状をきたし、近医で前立腺肥大症および膀胱炎であると診断され10月まで治療を受けた。一時症状は消失し放置しておいたところ、1971年2月よりふたたび膀胱炎症状と血尿および排尿障害が起り、1971年3月26日当科を受診した。排泄性腎盂撮影、膀胱撮影、膀胱鏡検査により膀胱腫瘍と診断し入院せしめた。

現症：体格中等度、栄養は良好、脈拍、呼吸は正、入院時諸検査は別表1のとおりである。膀胱鏡検査で右尿管斜め上に鶏卵大の乳頭状腫瘍1コ、三角部の上、左側壁におのおの小指頭大および大豆大の乳頭状腫瘍を各1コ認めた。

入院後他の諸検査と同時に細胞診をおこなった。Fig. 1は比較的悪性度の低い細胞の図である。これらの細胞群の中に Fig. 2のごとき悪性細胞を認めた。Fig. 2に示す細胞は細胞の増大、核の増大、核分裂像を示し、class IVとした。

排泄性腎盂撮影 (Fig. 3) は左右腎とも正常範囲である。膀胱撮影 (Fig. 4) は腫瘍の部分に一致して陰影欠損を認めている。手術は膀胱高位切開術により腫瘍切除術をおこなった。

組織像 (Fig. 5) は著明な乳頭状増殖を示し細胞配列は比較的きれいで分裂像も多くない。移行上皮癌4度である。術後の経過は良好で術後マイトマイシンC 100 mg を10回に分けて膀胱内注入をおこない腫瘍の存在も認められず退院した。

症例 2. 山○弘 33男 膀胱肉腫

家族歴：弟、肺結核に罹患、現在治癒。

既往歴：1969年踵骨骨折を外傷により受け3カ月入院、保存療法をした。

現病歴：1970年10月ごろより、体重減少、両下肢、顔面の浮腫をきたし、10月16日軽度の血尿をみた。10月17日濃い血尿をきたし、同時に全身倦怠を伴い済生会病院内科に通院していたが軽快せず当院内科に通院し、10月20日当科へ転科してきた。24日になって癩血

別表 1

(耳血一般)

赤血球数	416万
血色素量	13.1 g/dl
ヘマトクリット	42%
血小板	23万
白血球数	4200
血液像	Stab 5%
	Seg. 53%
	Lymph 39%
	Mono. 3%
梅毒反応	ガラス板法 (-)
	TPHA (-)
	緒方法 (-)
心電図	異常なし
検尿一般	蛋白 0.05%
	糖 (-)
	ウロビリノーゲン (+)加温
沈 渣	赤血球 卅
	白血球 +
	扁平上皮 +

(生化学)

血清蛋白	6.6%
A/G	1.4
チモール混濁反応	1単位
クンケル反応	3単位
総ビリルビン	0.8 mg/dl
GOT	7 u/cc
GPT	7 u/cc
LDH	225 u/cc
アルカリフォスファターゼ	5 u/cc
コリンエステラーゼ	1.00 ΔPH
Na	141 mEq/l
K	4.2 mEq/l
Cl	107 mEq/l
Ca	4.6 mEq/l
尿素窒素	22 mg/dl
尿酸	5.6 mg/dl
クレアチニン	1.7 mg/dl

尿中腫瘍細胞 Class III_c, IV, IV

のため尿閉となり緊急入院した。

現症：顔面とくに眼瞼に浮腫があり蒼白である。下肢に軽度の浮腫を認め尿意切迫して苦悶状で尿は血性である。

入院後の諸検査は別表2のようで膀胱鏡で膀胱前壁に乳頭状ではないが、正常な粘膜とは異なり腫瘍を思わせる所見であるが、ずい伴する炎症もひどく判然と

別表 2-1

耳 血 一 般	10月26日	11月30日	11月21日	12月1日
赤 血 球 数	355万	262万	344万	319万
白 血 球 数	8500	11800	17600	20600
血 色 素 量	9.9 g/dl	9.18 g/dl	11.5 g/dl	10.9 g/dl
ヘマトクリット	30%	27%	36%	34%
血 小 板	12万	18万	20万	25万
Stab	21%	7%	15%	13%
Seg.	59%	79%	79%	81%
Lymph	15%	11%	6%	6%
Mono.	5%	3%		

生 化 学	10月27日	11月17日	11月26日	12月1日	12月3日
血 清 蛋 白	5.9 g/dl				5.8
A/G	1.0				0.7
チモール混濁反応	3				5
クンケル反応	8				20
ハイエム試験	(卅)				
直接ビリルビン	0.7 mg/dl				
GOT	61 u/cc				46
GPT	52 u/cc				43
LDH	265 u/cc				295
アルカリフォスファターゼ	11 u/cc				31
Na	635 mEq/l		133 mEq/l	134	133
K	4.6 mEq/l		3.3 mEq/l	3.4	3.7
Cl	106 mEq/l		88 mEq/l	94	90
Ca	5.1 mEq/l		4.5 mEq/l	4.4	
尿 素 N	14 mg/dl	18 mg/dl	32 mg/dl	33	39
クレアチニン	0.9 mg/dl	0.5 mg/dl	0.9 mg/dl	0.8	0.9
クレアチニン			2.0 mg/dl	2.5	3.5

PSP	15分 30%	心電図	10月28日	異常なし	梅毒反応	ガラス板法 (-)
	30分 12%		12月3日	心房細動		緒方法 (-)
	60分 21.5%			心室性期外収縮		TPHA (-)
	120分 14.5%			心筋障害		

しない。凸凹不正の部分に凝血がたれ下っている。入院後数回前記の方法で採尿し細胞診をおこなった。第1回目は class IV, 第2回目は class III_e, 第3回目は class IV, 第4回目は class III_e, 第5回目は class IV であったが、そのご約2週間後に採尿した尿では class I であった。血尿がつよく生理的食塩水で膀胱洗浄した液での細胞診ではやはり class IV であった。

Fig. 6 は検出細胞である。大型の細胞で核の占める割合も大きく染色質の凝集も認められ、核の濃染もある。class IV に分類されるべき細胞と考えられる。

排泄性腎盂撮影 (Fig. 7) では、両腎盂像とも腫瘍や結核などの特別な所見を思わせるものはない。

腎膀胱部単純撮影 (Fig. 8) では骨にも異常なく、

別表 2-2

検 尿 一 般	10月26日	12月5日
蛋 白	(卅)0.6%	(卅)
糖	(-)	(-)
ウロビリノーゲン	(+)	(+)
沈 渣		
赤血球	(卅)	(卅)
白血球	(+)	(+)
上皮細胞	(+)	(+)
尿酸塩	(+)	
細菌	(+)	(+)
検 便		
潜血反応	(-)	
虫 卵	(-)	
腹 水		
比 重	1.09	
蛋 白	1.0 (Nisel-Esbach)	

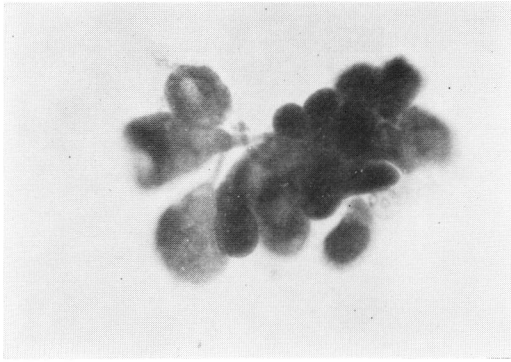


Fig. 1

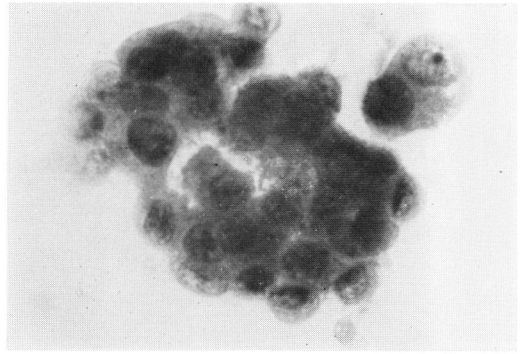


Fig. 2

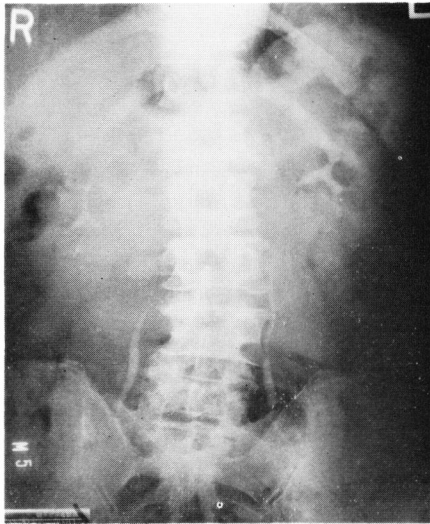


Fig. 3

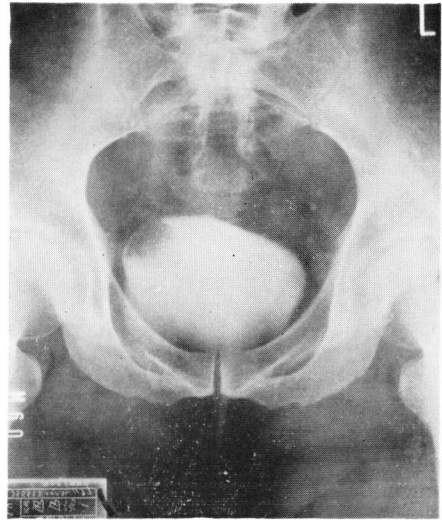


Fig. 4

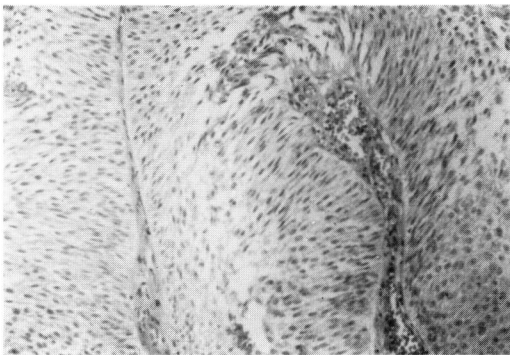


Fig. 5

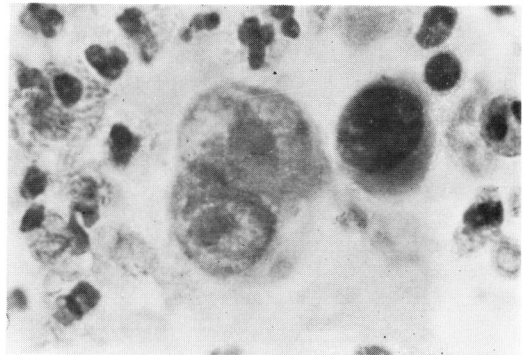


Fig. 6

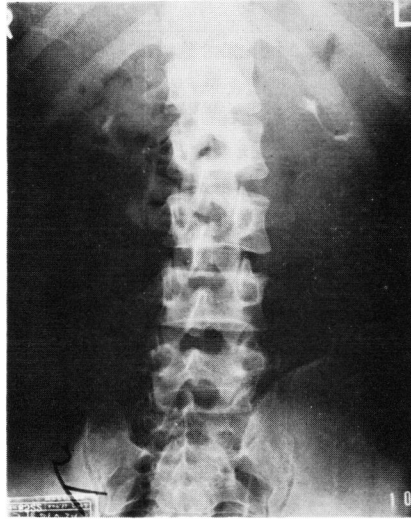


Fig. 7

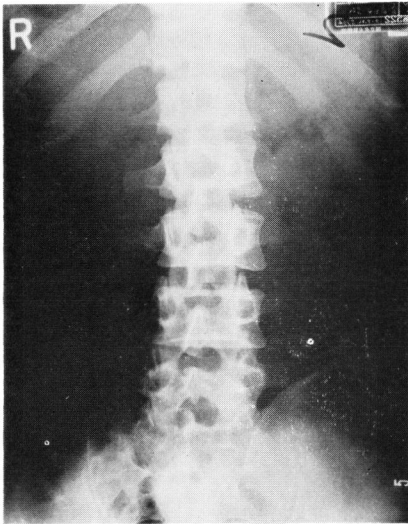


Fig. 8

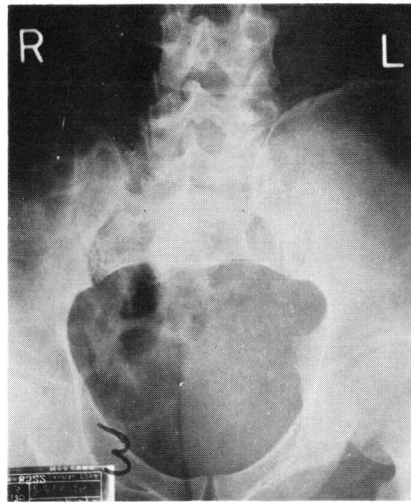


Fig. 8

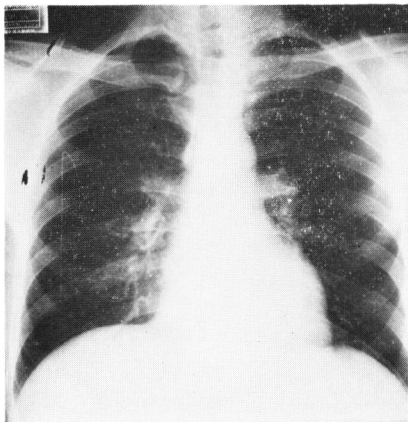


Fig. 9

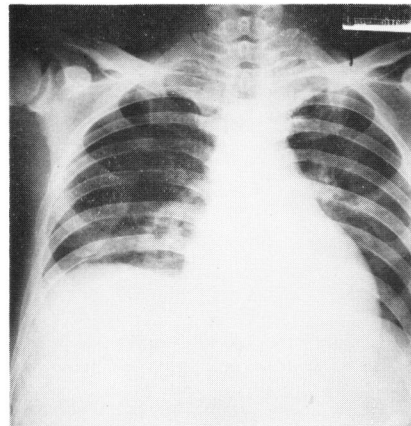


Fig. 10

結石様陰影もない。

入院後は止血剤、抗生剤の使用によっても発熱、血尿は持続し、入院後3週間ぐらいより腹水の貯留がめだってきた。

胸部X線撮影 (Fig. 9) ではほぼ正常範囲である。Fig. 10 は強度の腹水がたまってきたために横隔膜が挙上されしかも胸腔内にも液の貯留を認める。

Fig. 11~13 は経過を示したものである。最後は心房細動をきたし心不全で死亡した。

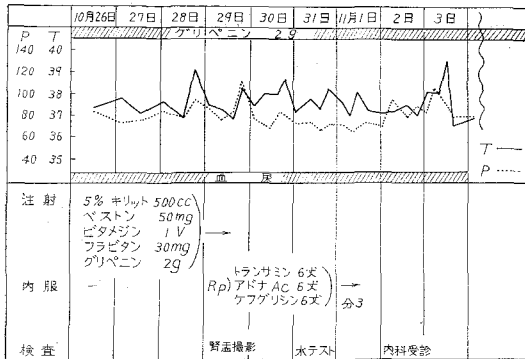


Fig. 11

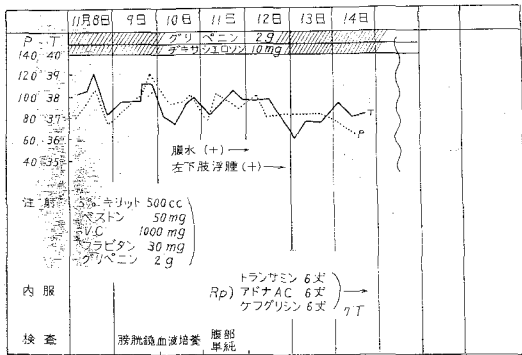


Fig. 12

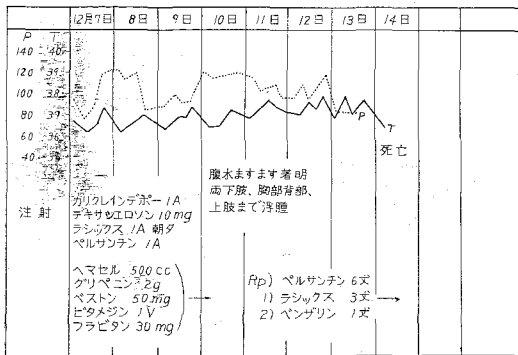


Fig. 13

この症例は症状の悪化がきわめて急速でじゅうぶんな検査をしえないままに死に至らしたため生前において尿路の腫瘍の確診を得ないままおわたが、尿中に class IV の細胞の検出を4回、class III。を2回認めており最後まで尿路の腫瘍の存在を疑ったが、死後解剖により、しかも肉眼でははっきりせず (Fig. 14), 組織診で膀胱横紋筋肉腫であったことが判明し細胞診の診断的価値のじゅうぶんなことを確信した症例である。

組織像 (Fig. 15) は、壊死性の強い崩壊を示し壊死物と好中球を主とする円形細胞浸潤があるが、それらの間にはやや大形円形または楕円形で炎症細胞と異なった像の細胞がばらばらと混在している。さらにやや深部には、円形細胞浸潤の間に巣状に残る形でこの細胞の増殖細胞はかなり大形で不正形が多く、核は円形もしくは楕円形または不正形で核膜、核小体が明瞭であり、胞体はやや顆粒に赤染する傾向を有し、突起をもち合胞をつくる像もみられ、変性の強いものは円形となる。また、巨大な胞体でやや長い不正形を呈するものもあり、さらに多核巨細胞の形成も多い。以上から悪性腫瘍性増殖に化膿性変化が加わったものと考えられ、しかもこの腫瘍の組織像は炎症の付加により強い壊死性崩壊のためにより変貌しているが、赤染する胞体を有する大型不正形細胞、巨細胞の出現、間質との関係からみて横紋筋肉腫と考えられる。

解剖により、他の尿路には腫瘍の存在も否定され尿中に検出された悪性細胞は膀胱横紋筋肉腫によるものであったことが判明した。なお腹水の貯留は同時に存在した輪状肝硬変であった (Fig. 16)。偽小葉は比較的小型で間質はせまいが、かなり円形細胞浸潤を含んでおり、ときにはこれとともに胆管増殖を示すものもあり偽小葉形成の不完全な部もみられる。しかし肝細胞の崩壊は著明でなく乙型肝炎硬変に分類されるものであった。

症例 3. 前〇京〇 33女 左尿管腫瘍

家族歴：とくになし

既往歴：8才で肺炎

1968年右遊走腎で腎固定術。

1970年胃潰瘍で内科治療。

現病歴：3年前に腎固定術後半年して血尿を1回だけ認め、内服薬で止血する。1971年2月28日内科通院治療中 (胃潰瘍) 血尿をきたし、注射を受けたが軽快せず当科を紹介されて受診した。

現 症：体格中等度、栄養良好である。血尿はとき

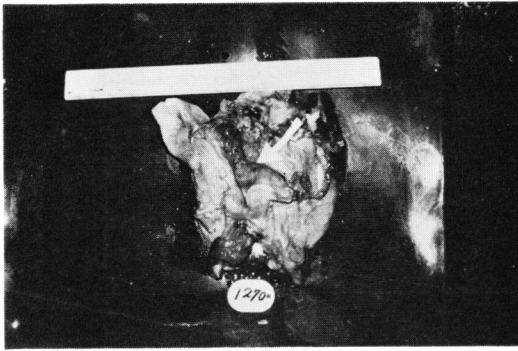


Fig. 14

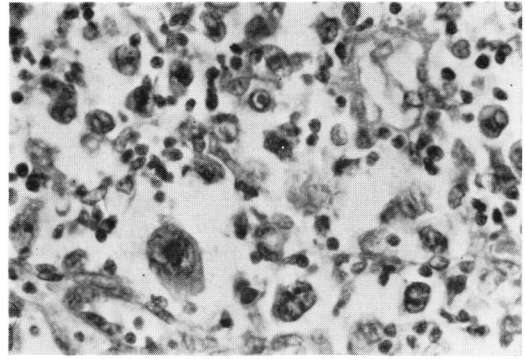


Fig. 15

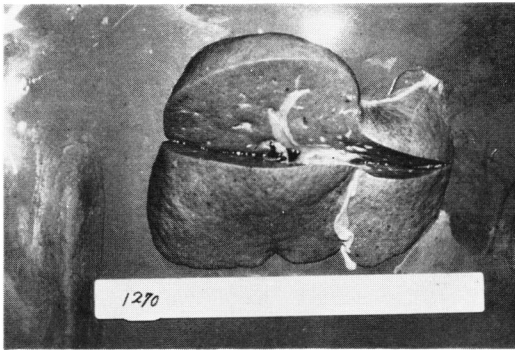


Fig. 16

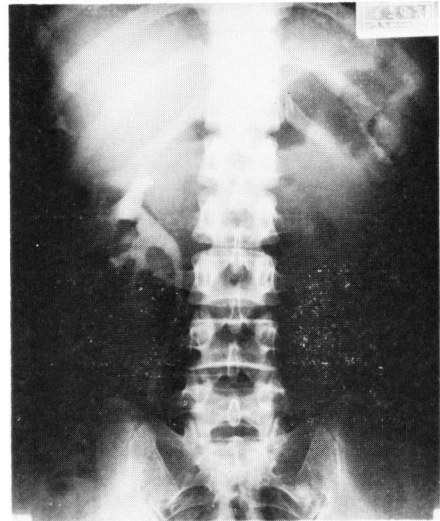


Fig. 17

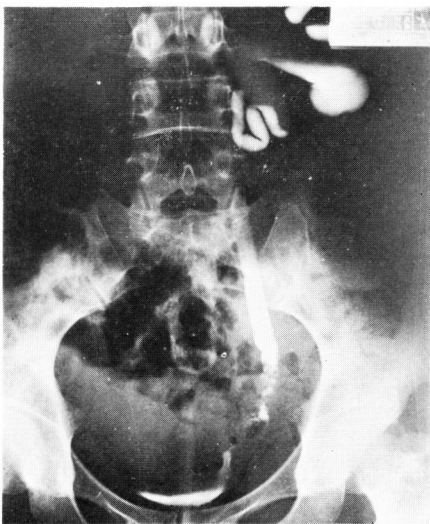


Fig. 18

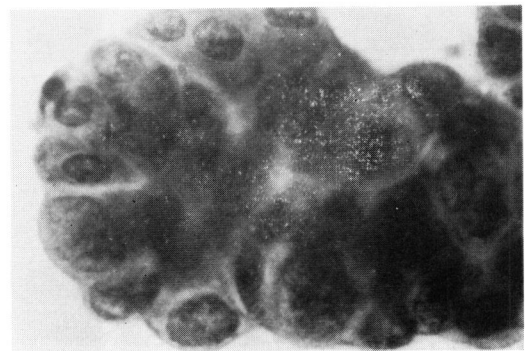


Fig. 19

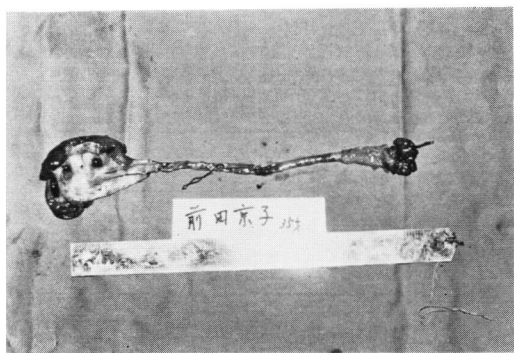


Fig. 20

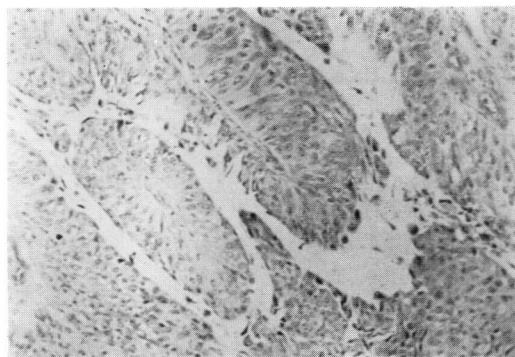


Fig. 21

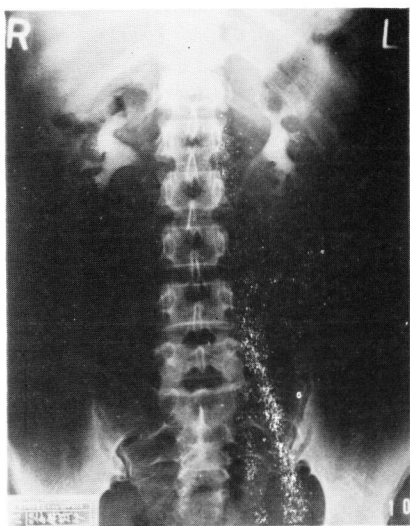


Fig. 22

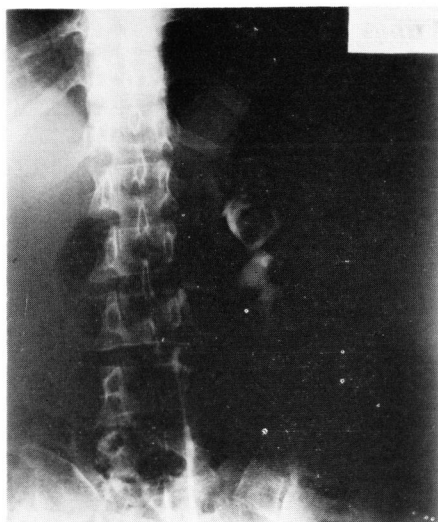


Fig. 23

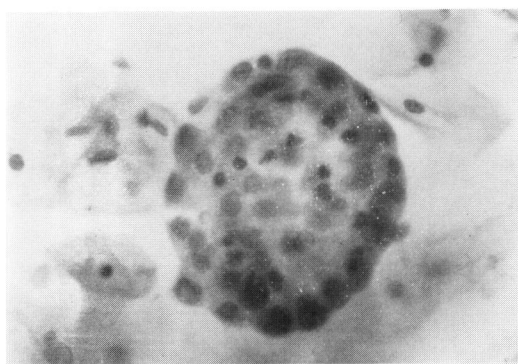


Fig. 24. (強拡大)

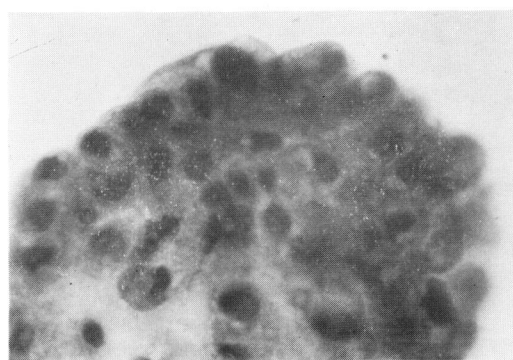

Fig. 24

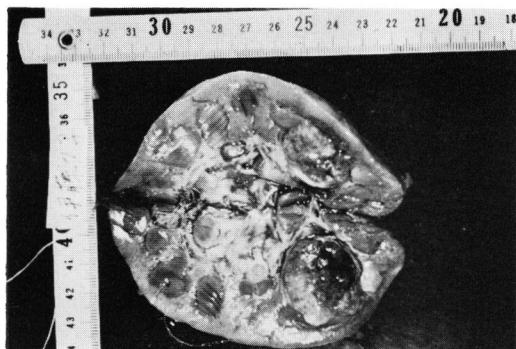

Fig. 25

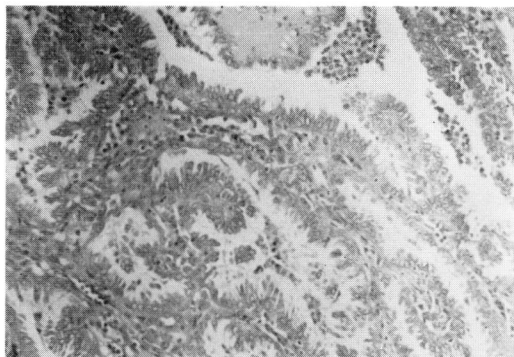


Fig. 26

どきである。排尿痛はなく、左腰部に圧痛がある。便通1日1回、食欲良好である。

入院後の諸検査成績は別表3のごとくである。膀胱鏡検査では膀胱粘膜には異常なく、左右尿管口も形、位置に変化を認めなかった。

排泄性腎盂撮影 (Fig. 17) で右腎盂像はほぼ正常範囲であるが左腎盂像は欠損している。

逆行性腎盂撮影 (Fig. 18) により左腎は強度の水腎化をきたし、左尿管下部で左尿管口直上から約5cmの間に陰影欠損を認めて腫瘍の存在を思わせる。

別表 3-1

耳 血 一 般	3月19日	4月20日	4月26日	5月10日	5月24日	6月14日
赤 血 球 数	387万	396	387	374	403	479
白 血 球 数	4100	5800	6000	5100	5500	6000
血 色 素 量	11.0 g/dl	12.6	12.1	12.2	11.7	13.3
へ マ ト ク リ ッ ト	35%	39	37	37	38	41
血 小 板	39%	19	25	22	31	60
Eosin	2%	1	3	6	4	5
Stab	17%	6	8	18	18	13
Seg.	57%	35	43	45	61	41
Lymph	21%	58	45	21	13	35
Mono.	3%			10	3	6

生 化 学	3月19日	4月26日	5月10日	5月24日	6月9日	6月14日
血 清 蛋 白	7.4 g/dl	7.7	7.5	7.4	7.6	7.5
A/G	0.8	1.0	0.8	1.1	2.0	1.3
チ モ ー ル 混 濁 反 応	1	2	1	1	1	1
ク ン ケ ル 反 応	7	11	6	9	8	9
総 ビ リ ル ビ ン	0.4 mg/dl	0.7	0.5	0.5	0.3	0.8
GOT	11 u/cc	22	25	47	43	26
GPT	10 u/cc	111	53	121	105	82
LDH	265 u/cc	320	290	280	285	240
アルカリフォスファターゼ	5 u/cc	8	5	4.5	5	5
Na	140 mEq/l	138	139		138	141
K	4.7 mEq/l	4.6	5.1		4.7	4.6
Cl	107 mEq/l	109	99		105	105
Ca	4.5 mEq/l	4.5			4.5	4.6
尿 素 N	12	13	11		18	17
ク レ ア チ ン	0.5	1.0	0.7		0.8	1.0
ク レ ア チ ニ ン		1.5	0.2		2.9	1.6

別表 3-2

検査項目	3月19日	4月6日	5月4日	6月7日
尿一般				
蛋白	-	+	+	卅
糖	-	-	-	-
ウロビリノーゲン	加温+	+	+	+
沈渣赤血球	+	+	+	-
白血球	+	卅	卅	+
扁平上皮	+	+	+	
細菌		卅		+
PSP	15分 41.5%			
	30分 16.5%			
	60分 15%			
	120分 12%			
湯試験	1時間 1023			
	2時間 1024			
	3時間 1022			
検便	3月19日	5月27日		
虫卵	-	-		

梅毒反応	潜血 -
	ガラス板法 (-)
	緒方法 (-)
	TPHA (-)
心電図	異常なし
尿細菌培養	<i>Proteus</i> やや多数
感受性	SM(+) CM(+) T(+) E(+)
	Fs(+) Nd(+) F(+) H(+)
	GM(卅)

尿細胞診は class III, 2回, class IV 1回を検出し (Fig. 19), さらに左尿管腫瘍存在の疑いをふかめた。検出された細胞は大きな細胞が集合し核は増大し核染色質に富み, 核細胞質比は増大している。核縁は肥厚しまた不正である。核の大きさは不同である。核の染色性も不同で顆粒状凝集も認められ悪性細胞の像である。

手術は左腎尿管全摘除術および膀胱部分切除術をお

別表 4-1

耳血一般	4月2日	5月4日	5月10日	5月17日	5月24日	5月31日	6月7日	6月14日
赤血球数	387万	349	340	339	348	365	403	400
白血球数	5300	7000	5600	4100	4000	5100	4500	4000
血色素量	11.7 g/dl	10.7	10.2	10.1	10.7	10.5	10.5	11.9
ヘマトクリット	37%	35	31	34	35		39	39
血小板	33万	23	16	14	25	18	24	20
Stab	3%	12	10	16	9	6	23	11
Seg.	69%	69	48	15	67	65	41	41
Lymph	25%	18	35	26	21	25	23	29
Mono.	3%		7	3	3	3	10	10
Eosino.		1				1	3	9

生化学	4月2日	6月9日
血清蛋白	6.7 g/dl	7.1
A/G	1.2	1.8
チモール混濁反応	1	1
クンケル反応	8	8
総ビリルビン	0.8 mg/dl	0.5
GOT	10 u/cc	18
GPT	7 u/cc	10
LDH	180 u/cc	255
アルカリフォスファターゼ	4.5 u/cc	5.5
Na	140 mEq/dl	136
K	4.3 mEq/dl	4.2
Cl	107 mEq/dl	105
Ca	4.6 mEq/dl	4.4
尿素 N	16 mg/dl	
クレアチニン	0.9 mg/dl	
クレアチン	0.3 mg/dl	

別表 4-2

検尿一般	4月2日	5月4日	6月7日
蛋 白	+0.1%	-	-
糖	-	-	-
ウロビリノーゲン	+	+	+
沈 渣 赤血球	卅	-	-
白血球	卅	+	+
扁平上皮	卅	+	+
PSP	15分	41.5%	
	30分	27%	
	60分	24.5%	
	120分	16%	
渴 試 験	1時間	1.031	
	2時間	1.032	
	3時間	1.032	
心 電 図	異常なし		
検 便	虫 卵	(-)	
	潜 血	(-)	
梅毒反応	ガラス板法	(-)	
	緒 方 法	(-)	
	TPHA	(-)	

こなった。摘出標本 (Fig. 20) は左腎は水腎となり腎盂から尿管にかけては肉眼的に腫瘍を認めず、尿管口直上より約 5 cm 上までに乳頭状腫瘍を認める。組織像 (Fig. 21) は乳頭状の増殖を示すが、細胞はやや大型で核も大きく分裂像もよくみられる。また一部に筋層を突破する浸潤像がある。術後リニアック治療 6,000 r をおこない経過良好で退院した。

症例 4. 伊○敬○ 38女 左腎腫瘍

家族歴：とくになし

既往歴：とくになし

現病歴：1970年9月血尿をきたし、当科を紹介されて来院しておりそのさいは左腎上腎杯にやや異常を認めたが、いちおう腎出血として対症療法に終った。止血したため一時放置しておいたが、1971年3月ふたたび血尿をみたため再度来科した。

現 症：体格中等度で栄養良好、血尿は止まっている。左腰部痛があり、微熱が持続する。排尿1日5～6回、排便1日1回である。

入院後の諸検査成績は別表4のごとくである。膀胱鏡検査では膀胱粘膜は異常なく、左右尿管口の位置および形は正常範囲である。

排泄性腎盂撮影 (Fig. 22) で左上腎杯にさかざき状の異常陰影を認める。逆行性腎盂撮影 (Fig. 23) で左上腎杯の増殖性破壊像は顕著となる。左腎腫瘍を思わせる所見である。尿細胞診をおこなったところ、比較的大型の、核の大きな異型細胞を認めるが、分裂像

に乏しくはっきりと悪性と判定しかねたが、腎実質腫瘍からの剥脱細胞とも考えられた (Fig. 24)。しかし悪性所見に乏しく診断区分では class III_c にできず class III_a としたが、手術でやはり腎癌であり、検出された細胞は悪性細胞であったと考えられる。

手術は左腎摘除術がおこなわれた。摘出標本 (Fig. 25) では、腎の上極にほぼ小鶏卵大の境界鮮明な腫瘍を腎杯部に一致して認めた。組織像 (Fig. 26) では著明な乳頭状の像を呈した増殖であるが、だいたい一層の細胞で腎盂乳頭腫の像ではない (一部腎盂内に出ている)。細胞の胞体は赤染し、この像は Rindenpapillom に似ている。全体は被膜につつまれるが、一部はこの被膜を突破した浸潤を示す。分裂像も少ないが悪性と考へなければならぬ。この腫瘍は Rindenpapillom に関連性のあるもので一般の Grawitz とは異なる。両者を全く同一範ちゅうのものとしてあつかうか、別のものとしてあつかうかは人によって異なるが、要するに adenocarcinoma である。術後リニアック治療 6,000 r をおこない経過良好で退院した。

考 按

尿中細胞診を悪性腫瘍の診断法のひとつとしてじゅうぶん価値あるものにするには、1) 尿中の細胞のじゅうぶんな集細胞、2) 良好な染色、3) 細胞診の診断的基準、4) 悪性細胞の判定基準、5) 細胞診の診断区分、が重要である。

1. 尿中細胞成分の集細胞

Presti ら²³⁾は細胞診に耐えるには少なくとも60以上の細胞が必要であるとしている。細胞成分の多い場合には単に遠心によって集細胞しうが、細胞成分の少ない場合には単に遠心するのみでは検査に耐える標本の作製が不可能であり、当然何らかの方法が考えられなくてはならない。著者はこれに対し処置液 (85%アルコール 100 cc + ポリエチレングリコール 5 g) を加え、細胞成分をできるだけ集細胞するようにした。ガラス面に細胞がじゅうぶん付着し、染色過程で細胞が脱落しないようにすべきである。このために Neopren W (応研) をガラス面に塗布し細胞の付着がじゅうぶんになされるようにした。

2. 良好な染色

良好な染色を得るには良好な固定が必要である。細胞の微細構造を染色するためには良好な固定が必要である。不良な固定ではどのような優秀な染色法でも良好な染色を得ることは不能である。固定法が問題となる。

固定法：良好な固定液は速やかに細胞内に浸透して構造を保存するものでなければならない。固定の主要な効果は乳濁質である原形質の液体相から固体相を分離し、線維状、顆粒状、網状または空胞状としてあらわすことにある。固定液は蛋白質を凝結する蛋白凝結固定液と脂肪、類脂質を固定する脂質安定液に二大別される。組織標本の固定に使用される種々な固定液は染色目的に対応してそれぞれの特色と不利な点を兼備している。

湿塗抹固定法

Papanicolaou 染色, hematoxylin-eosin 染色にもちいられる方法で著者の染色手技もこの方法を用いた。固定に用いるエタノール・エーテル混合液は95%エチルアルコールとエーテルの等量液からなる。固定時間は必要に応じて10分間で良好な染色が得られ、いっぽう1週間放置することが可能である。しかし長時日の固定は細胞質の美しい染色性を阻害する。エタノール・エーテル混合液(等量液)は現在細胞診に最も一般的に使われている固定液である。エタノール・エーテル液は主要な蛋白凝固定液で固体相をとりまく結合水および自由水を速やかに置換し、さらに脂質をとかず結果、蛋白の粗大凝集効果が大きい。このようにアルコールは固形体の分散を著しく変えるが染料の極性吸着に変化をきたさない²⁷⁾ので細胞構密度の差を利用しておこなう配合染色(Papanicolaou 染色)には合目的なものと考えられる。染色法は一見繁雑のようであるが結局は、①脱アルコール、②ヘマトキシリンによる核染色、③余分のヘマトキシリンの脱色(塩酸アルコール)と、④ヘマトキシリンの定着色出し(アンモニアアルコール)、⑤OG6およびEA50による細胞質の複染色につづる。OG6, EA50はアルコール溶液であるため、すべての染色液にふたをする必要がある。またヘマトキシリンは毎日使用にさいしろ過し、OG6, EA50もときどきろ過してやる必要がある。核染色は過染しすぎても、脱色しすぎてもいけない。

Papanicolaou 染色の特色

現在、細胞診に最も多く用いられている Papanicolaou 染色の特色は、透明度の高い染色性と細胞質の多染性にある。粘液や壊死性物質のまじった厚い標本においても、それを通して細胞を観察することができる。密集性の細胞集団に対しても透明度の高さから微細な核構造をうかがうことができる。また細胞質の染色に Orange G, Eosin, Light green の酸性色素が含まれているが、これらの染料分子の大きさは Light green>Eosin>Orange G の順で、適当配合染色において、疎な組織成分は大分子染料に、密な組織成分は

小分子染料で染まるといわれている。剥脱細胞に対する Papanicolaou 染色の態度は重層扁平上皮細胞の場合、基底層の細胞は、Light green に、表層に向かうにしたがって Eosin 好染となり、角化を伴った表層は Orange G に好染となる。

Papanicolaou 染色の乾燥の影響

塗抹標本の乾燥は厳にさげねばならない。乾燥によって細胞は引きのばされた形で固着し、湿塗抹標本にくらべ形態は大きくなり核は不明瞭となり網状分布を示すようになる。いっぽう細胞質の多染性はなくなり一様に橙色となる。湿塗抹においては細胞原形質の乳濁質固体相の分散、凝集は自由におこなわれるが完全乾燥によって細胞が固着してしまった場合、あとでアルコール固定をくり返しても固体相の分散は機械的に阻止された状態となり、乾燥標本は一樣な Orange G 好染性を示す。

3. 細胞診の診断的基準

悪性腫瘍の病理学的基準として、i) 腫瘍細胞の低分化性、ii) 腫瘍の浸潤性と周囲正常組織の破壊性、iii) 腫瘍の増殖発育の急速性(有糸核分裂の増加と異常核分裂の出現)、iv) 血管・リンパ管への侵入、すなわち癌の転移性、以上の4つの主要条件があげられるが、細胞診は条件 i) に依存し、ときに有糸核分裂として条件 iii) を基盤としている。病理学者によっては個々の細胞単位で癌の診断をなすのは確定診断ではないとして危惧をもって迎えられる著明な病理学者の中にも否定的な批判も少なくない(Willis²⁸⁾, Büchner²⁹⁾, Hampol³⁰⁾)。

これに対し Albertini³¹⁾ は臨床的に細胞診の実際的な可能性を肯定し、ただ癌診断の絶対的でないことを認識すべきであると主張している。細胞診はあくまでも確定診断ではなく総合診断のひとつに属することを念頭におかなくてはならない。

4. 悪性細胞の判定基準

悪性細胞は癌細胞に通ずるものであるが、剥脱細胞診は組織学的確定診断ではなく、癌細胞と断定すべきより悪性細胞とすべきである。悪性細胞は起因する臓器に関係ない共通性をもっている。以下にあげるような特徴が悪性細胞の標識として上げられる³²⁾。

(1) 悪性の直接所見

A. 細胞所見

- a) 細胞の増大とくに核の増大
- b) 核・細胞質比の増加、核の優勢
- c) 核染色質の増量と粗大顆粒状凝集
- d) 核膜の肥厚と核輪郭の不規則性

- e) 核小体の数および大きさの増加
- f) 巨大分葉核形成, 巨大多核形成
- g) 多数の核分裂像および異常核分裂像

B. 細胞集団における所見

- a) 細胞の集合性
- b) 細胞の多形性, 大小不同性
- c) 封入細胞, 対細胞の出現

(2) 悪性の間接所見

- a) 出血
- b) 変性および壊死性細胞の出現
- c) 組織性の優性

以上であり, これらについてさらに個々についても考察すればつぎのようになる。

(1) 悪性の直接所見

A. 細胞所見

- a) 細胞の増大とくに核の増大

細胞全体の増大が著しい。とくに核の大きさが 20μ 以上のものは強い悪性を思わせる。核の直径が 10μ 以上のものが観察の対象になるが多核白血球と対比して観察するとよい。核の増大が放射線照射で影響を受けるので注意する必要がある。

- b) 核・細胞質比の増加

一定の細胞では核と細胞質の容積比は一定に保たれているが, 悪性細胞のばあい, 核の絶対的優勢が重要な所見である。なかには細胞質の多い細胞もあり同一の細胞で比較する必要がある。

- c) 核染色質の増量および粗大顆粒状凝集

癌細胞の良性細胞と異なる機能面として蛋白合成の著しい亢進があげられる³³⁾。それに反映した核蛋白増加は通常ヘマトキシリンに対して濃染性を示す。しかし核染色質のすべてが好塩基性染色質のみでなく好酸性染色質も含まれている。とくに静止核に多い。光学顕微鏡的には染色質の粗大な顆粒状凝集を示し, 正常にみられない核網構造を顕著に示す。核の濃染性に染色質の粗大顆粒状凝集を認めることは悪性判定の重要な所見である。

- d) 核縁の肥厚および核輪郭の不規則性

核縁つまり核膜は分裂中間期における細胞核輪郭を示すもので, 悪性細胞では, この肥厚および鋸歯状, 分葉状などの不規則となる。しかし炎症および放射線照射により肥厚は起こることがあるので注意を要する。

- e) 核小体の肥大, 核小体の増加

静止期に一般に認められ, 直径 5μ 以上の核小体の存在は悪性を思わせる。核小体は真性核小体(真性仁)および染色質のあつまりである染色仁(カリオゾ

ーム)とがある。真性核小体は Feulgen 反応陽性であり, 核小体の肥大が核の大きさに対して著しいこと, つまり核・核小体容積比の増加が悪性の条件とする学者もある^{34,35)}が, これに反対の意見もある³⁶⁾。

- f) 巨大分葉核形成, 巨大多核形成

有糸核分裂性あるいは非有糸核分裂性の細胞分割異常に由来する。

- g) 有糸核分裂像とくに異常核分裂像

悪性腫瘍にのみ限られる異常有糸核分裂も実証されない³⁷⁾が頻度の高い核分裂像, とくに異常核分裂の存在は悪性を示唆する。異常核分裂像³⁸⁾は染色体の異常分布すなわち濃密化現象, 染色体塊形成, 粘着, 染色体橋や多極分裂などである。

B. 細胞集団における所見

- a) 細胞の集合性

悪性細胞は単一の剥脱細胞として剥脱することもあるが数々の細胞群として大きな細胞集団として脱落する傾向が強い。また自然脱落の所見として細胞辺縁が円滑であり, 機械的に剥脱された正常上皮細胞と対照的である (Farber³⁹⁾。

- b) 細胞形状の多形性, 大小不同性

形状の不規則, 細胞および核の大小不同性が著明である。

- c) 封入細胞, 対細胞の出現

悪性細胞に関係深い所見で1つの細胞が, 完全に別の細胞にとり込まれている状態で, 分裂, 分離時の異常によるものと考えられ, 対細胞の出現も同意義と考えられる。

(2) 悪性の間接所見

- a) 出血

癌のばあい出血が伴うことが多い。変性崩壊した赤血球の存在は悪性腫瘍の存在を示唆する。

- b) 変性および壊死性細胞の出現

炎症のさいにも存在するが, 壊死性細胞の出現は悪性腫瘍のさいの変性および壊死の合併と考え合わせ, 背景に悪性腫瘍の存在を考慮せねばならない。

- c) 組織球の優勢

出血と関連して色素貪食性の組織球および組織壊死と関連して脂肪顆粒貪食性の組織球の混入は注意を要する。

5. 細胞診の診断区分の問題

class IV と class V の相違は専門家により多少差異がある。Papanicolaou (1956) は「class V は悪性と確実に断定しうる群で100%に近い正確度をもつものであり, 手術にふみ切るべきだ」と述べている。しかしきわめて少数の細胞の場合, 変性その他で悪性と

診断しえない場合もあり，悪性細胞数の豊富な条件が加味される。class III をなるべく少なくすべきであるが，class III にはつぎのことを含んでいる³²⁾。

(i) 偽陽性をさげようとする消極的態度から悪性とふみ切れない場合。

(ii) 細胞の変性壊死が強く悪性を疑いながら決定しえない場合。

(iii) 病理組織的に上皮の dysplasia が背景となる時，つまり広義の前癌病変から剥脱する細胞を対象とする場合。

Papanicolaou が class III を weak 3, strong 3 または III_a, III_b, III_c に分けたのもこの意義による。著者はこの意味で class III_c 以上を悪性細胞として考察した。さらに留意すべきは臓器特異性から細胞形態的に class III の領域にとどまる癌の存在である。この例として尿路腫瘍の中の乳頭腫がある。乳頭腫は組織学的に良性であるが，再発や転移の多いことから第1度移行上皮癌とみなされている⁴⁰⁻⁴²⁾。

尿路の組織

尿路系には，腎盂，尿管，膀胱および尿道が属し，移行上皮におおわれている。

尿管：粘膜上皮は厚い小皮縁のある移行上皮からなり基底膜をもたない。固有層にはわずかに弾力線維を含み孤立リンパ小節がみられる。

膀胱：移行上皮におおわれ，上皮は隠窩をなして陥入し，粘膜固有層には退行したリンパ小節をみることもある。膀胱腺（管状粘液腺）は膀胱底および膀胱三角部にのみあり前立腺への移行を示す。

尿道：男性尿道の粘膜上皮は前立腺部が移行上皮，膜様部が多列円柱上皮，海绵体部が単層および多列円柱上皮，舟状窩，外尿道口が重層扁平上皮からなり粘膜固有層は弾力線維に富み，傍尿道腺を含む。女性尿道は個体差があり，重層扁平上皮，または単層円柱上皮からなる。

以上の尿路から尿中に剥脱する細胞の像が悪性細胞との鑑別にたいせつである。

剥脱細胞像

1) 良性移行上皮細胞

核

- i) 大きさ：核に大小不同が著明。
- ii) 他の上皮細胞にくらべ染色質が粗大不規則のことが多い。
- iii) 核縁は明白だが不規則のものが多。

細胞質

- i) 細胞質は豊富で形状は不同。
- ii) 細胞質縁は不鮮明，不正。

iii) 濃淡著しく空洞形成がしばしばである。

2) 多核移行上皮細胞

多核移行上皮細胞の剥脱はしばしば尿中にみられるが悪性を意味しない。核は大小不同があるが，変動は少なく核網構造が均等である。細胞質はしばしば小空胞形成をみ，核・細胞質比は良性の域である。

3) 良性異型細胞

核の腫大，染色質の顆粒状凝集をきたし悪性細胞と混同しやすい。尿路結石，前立腺肥大症，炎症，放射線照射でみられる。

尿路系癌の病理組織像

膀胱癌：85%は移行上皮癌で，一部のものが類上皮癌，扁平上皮癌，まれに腺癌である。移行上皮癌は大多数は肉眼的に乳頭癌の形をとり，一部に浸潤型で表面に潰瘍を認める。後者のものは他臓器への浸潤がつよく遠隔部への転移率も高い。乳頭腫と乳頭癌の区別は肉眼的に鑑別困難であり，組織学的に区別すべきであるが，乳頭腫は組織学的に良性でも悪性への転化が多く，第1度移行上皮癌とみなす学者も少ない⁴⁰⁻⁴²⁾。他方，永年良性のままとどまる乳頭腫もあり全く別個のものとして主張する人もある (Bell⁴³⁾)。

腎盂尿管癌：乳頭腫および乳頭癌で移行上皮癌である。

腎癌：脂肪顆粒およびグリコーゲンに富み膨大した多積形の癌細胞が索状または蜂窩状にならんだ癌胞巣をつくる。

対象とした症例についても膀胱腫瘍29例中，移行上皮癌の症例は23例，79.3%で諸家の報告よりやや少ないがやはり約80%は移行上皮癌で占めている。乳頭腫2例も含めると86.7%となり諸家の報告に一致する。他の肉腫，腺癌，扁平上皮癌は4%程度を占めるにすぎない。

臨床成績

非腫瘍疾患では悪性細胞の検出を認めず，1例特発性腎出血で class III_c を認めているがこれはさらに精査を必要とする指標であり，これのみにより悪性腫瘍の存在を決定すべきものではない。1例を除き著者の

腫瘍性疾患

	症例数	陽性数	診断適中率
膀胱腫瘍	29	19	66%
腎盂腫瘍	4	3	75%
尿管腫瘍	3	3	100%
腎腫瘍	5	0	0%
睪丸腫瘍	3	0	0%
前立腺腫瘍	4	0	0%

膀胱腫瘍の細胞診

報 告 者	症例数	陽性数	診 断 適中率
Papanicolaou (1947) ⁵⁾	55	42	76.4%
Chute & Williams (1948) ⁶⁾	29	19	65.5%
Schmidlapp et al. (1948) ⁷⁾	67	49	73.1%
Hazard et al. (1957) ⁹⁾	42	32	76.2%
Feeney et al. (1958) ¹⁰⁾	34	14	41.2%
Foot et al. (1958) ¹³⁾	212	131	61.8%
Harpst et al. (1961) ⁴⁴⁾	19	11	57.9%
Umiker (1964) ⁴⁵⁾	28	24	85.7%
Schnees et al. (1971) ⁴⁶⁾	114	80	70.2%

成績では偽陽性は出ていない。腫瘍疾患については膀

胱腫瘍では29例中、悪性細胞の検出は19例に認め約66%の検出率であり、腎盂癌については4例のうち3例に悪性細胞の検出を認め75%であった。

尿管腫瘍については3例とも悪性細胞を認め100%であった。

膀胱腫瘍の偽陰性は約34%であった。

膀胱腫瘍についての細胞診に関する諸家の報告をまとめると左表のようになる。

膀胱腫瘍の適中率は Feeney らの低い値を除けば57.9%~85.7%である。

非腫瘍疾患および膀胱腫瘍を含めての腫瘍疾患についての細胞診の諸家の成績をまとめるとつぎの表のようになる。

	非腫瘍疾患			腫瘍疾患		
	症 例	陰 性	適中率	症 例	陽 性	適中率
Papanicolaou ⁴⁾ (1945)	39	36	92.3%	24	24	100%
Chute et al. ⁶⁾ (1947)	109	96	88.1%	59	32	54.2%
Schmidlapp ⁷⁾ (1950)	176	173	98.3%	22	14	63.6%
Presti et al. ²³⁾ (1955)	1575	1570	99.7%	—	—	—
Silberblatt ²¹⁾ (1956)	245	245	100%	15	9	60%
Hazard ⁹⁾ (1957)	56	54	96.4%	53	37	69.8%
Clarke ²²⁾ (1960)	—	—	—	309	142	46.0%
Park ¹²⁾ (1969)	440	438	99.5%	84	84	100%
Wiggishoff ¹⁴⁾ (1969)	118	116	98.3%	68	24	35.3%
Theologidis ¹⁵⁾ (1971)	245	244	99.6%	53	56	94.3%

非腫瘍疾患の適中率は88.1%~99.6%である。腫瘍疾患の適中率は35.3%~100%で報告者によりばらつきが大きい。

著者は膀胱腫瘍の症例をさらに細かく検討し、a) 自覚症状発現時期との関係、b) 腫瘍の大きさとの関係、c) 腫瘍の形との関係、d) 腫瘍の表面の状態との関係、e) 腫瘍の位置との関係、f) 腫瘍組織との関係、g) 細胞診の回数との関係について調べてみた。

a) 自覚症状発現時期と検出細胞

悪性細胞と考える class III_c 以上の検出率は、3カ月以内が58.3%、3カ月から6カ月が58.3%、9カ月から1年は100%、1年から1年半が50%、1年半から2年が100%、2年から3年が57.2%、3年以上が50%で時期の差による検出の差はない。

b) 腫瘍の大きさと検出細胞

腫瘍の大ききのちがいにより、悪性細胞の検出率のちがいがあるかどうかを検査してみると class III_c 以上の検出率はあずき大が25.7%、母指頭大が61.9%、くるみ大が37.6%、鶏卵大が80%、膀胱の半分におよ

ぶものが66.7%、膀胱全体におよぶものは100%であり、腫瘍の大ききが大きくなるほど検出率は高くなる傾向を示した。

c) 腫瘍の形と検出細胞

乳頭状癌で茎をもつものともたぬものおよび浸潤型では悪性細胞の検出率がかなり異なった。class III_c 以上の検出は茎をもつものでは28.9%、茎をもたぬものが82.4%、浸潤状のものでは90.3%にもおよび、癌の形態との間には相関関係が認められた。

d) 腫瘍の表面の形態と検出細胞

表面に壊死があるかないかにより悪性細胞の検出率が異なることが明らかになった。class III_c 以上の検出は、壊死ありでは87.4%、壊死なしのものは21.0%であった。当然壊死があれば細胞の脱落が容易であり悪性細胞の検出も多くなるためであろう。

e) 腫瘍の位置と検出細胞

好発部位の尿管口付近ではむしろ低率で、class III_c 以上の検出率は17.8%に対し、側壁では100%、頂部では83.2%と高い検出率をみているのに、当然検出率のよいと思われる内尿道口付近に発生したものでは

class III。以上の検出を認めなかった。内尿道口付近に発生した症例が良性の乳頭腫であったこと、さらに1例は腺癌で乳頭状でなく脱落しにくかったためと考えられる。膀胱の半分以上を占めるものでは当然検出率は高く90.0%を示した。

f) 腫瘍組織と検出細胞

組織の悪性度の高さと悪性細胞の検出率とはほぼ平行した。移行上皮癌についてみると第1度ではclass III。以上の細胞は認めなかった。第2度では40.0%、第3度では96.6%、第4度では85.6%であった。扁平上皮癌では66.7%、肉腫では85.7%でやはり高い検出率を示した。乳頭腫ではclass III。以上の悪性細胞の検出を認めなかった。腺癌を除いて組織の悪性度と悪性細胞の検出率とは平行すると考えてよい。

g) 悪性細胞の検出頻度

細胞診を原則として3回連続しておこなったが、1回にとどまったものから数回におよんだものの中にはあり、いずれにしても各症例についてみると悪性細胞の検出をみた症例でもすべての細胞診において悪性細胞が検出されたわけではない。膀胱腫瘍については29例中いずれの細胞診においても悪性細胞の検出をみたのは11例で約40%であった。しかし2回以上class III。の細胞を検出したのは約60%であった。1回でも悪性細胞の検出をみたのは66%であった。各症例は手術、内視鏡、組織診などにより膀胱腫瘍であることが確認されており、1回でも検出された率が66%であることはむしろ低いと考えなければならない。

悪性度の低い乳頭腫、移行上皮癌1度などの症例で悪性細胞の検出がむずかしいことを考慮に入れても、細胞診の回数を増せばもっと検出率は高くなると考えられる。少なくとも連続3回(3日間)おこない疑わしいときにはさらに連続して3日間おこなうべきであると考えられる。

とくに非腫瘍疾患では腎出血で1回class III。を検出したのを除き、悪性細胞の検出をみとめていない点からみて、1回でも疑わしき細胞を検出したときは何回も細胞診をおこなってみるべきであると考えられる。Park²⁴⁾は少なくとも4回の細胞診をおこなうべきであると提言している。

腎盂癌についてみると移行上皮癌2度、3度のものが100%の検出に対して4度のものが検出をみなかったことは組織の悪性度と比例するとしたことから矛盾するかのように見えるが、細胞の検出は細胞の脱落がなければならず、腫瘍の形、表面の形態、腫瘍の発生部位などにも左右されており、このようなこともありうると考えられる。この症例でもさらに頻回に細胞診

をおこなえば検出が認められる可能性があると考えられる。尿管癌についてはいずれも100%の検出であり、これは尿流の途中で腫瘍があること、ぜん動運動がたえまなくおこなわれていることなどにより細胞の脱落が容易なためと考えられる。

睾丸腫瘍、陰茎腫瘍は尿路と無関係でもあり当然悪性細胞を認めなかった。

前立腺癌については、前立腺マッサージ後の尿について検診するとかなりの検出率を示すとの報告もあるが^{6,17~22)}、機械的刺激によるため疑問をもつ報告もある⁴⁾。著者の症例ではいずれにても悪性細胞の検出をみていない。

尿細胞診は患者に苦痛を与えず比較的簡単におこなえ、膀胱癌は膀胱鏡の可視領域にあり、乳頭腫と乳頭状癌の鑑別は組織診にまたねばならぬが臨床的には乳頭腫も悪性とみなされ、乳頭腫を含めての癌の存在が推測されればじゅうぶん細胞診の意義があり、膀胱鏡前のスクリーニングとして、また経過観察中の追求のうえで重要である。また腎盂癌、尿管癌のように膀胱鏡の可視領域以外の癌でX線撮影などによる形態的变化のみによる場合にかなりの高率で悪性細胞の検出をみることは診断法のひとつとして重要であると考えられる。

結 語

- 1) 泌尿器科入院患者166名に無差別に原則として連続3回尿細胞診をおこなった。
- 2) 疾患の種類は23種で非腫瘍疾患16種、腫瘍疾患7種であった。
- 3) 腫瘍疾患の占める割合は約31%で、そのうち膀胱腫瘍の占める割合は約17%で腫瘍疾患の中では約56%であった。
- 4) 年齢分布は前立腺肥大症などの特殊疾患を除き20代から60代におよび、年齢差のかたよりはなかった。
- 5) 非腫瘍疾患では特発性腎出血と診断した1例にただ1回class III。の検出をみた以外、まったく悪性を思わせる細胞の検出をみなかった。
- 6) 膀胱腫瘍の症例は29例でそのうち19例に悪性細胞の検出をみとめ、約66%の検出率であった。
- 7) 自覚症状発現からの期間による検出率の差はなかった。
- 8) 腫瘍の大きさと検出率とはほぼ平行し

た。

9) 腫瘍の形では乳頭状のものでは茎のあるものより茎のないもの、さらに浸潤状のものの方が検出率がたかかった。

10) 腫瘍の表面の形態の差では明らかに表面が壊死状のものの方が圧倒的に検出率がたかかった。

11) 腫瘍の発生部位による差は好発部位の尿管口付近では検出率は低く、側壁、頂部のほうが検出率はたかかった。もちろん腫瘍のひろがりひろくなれば検出率はたかくなる。

12) 組織の差による検出率は悪性度の高さとよく一致し相関関係を認めた。

13) 細胞診の回数と検出回数との関係は、いずれの回数にも悪性細胞の検出を認めたのは約40%、2回以上検出を認めたのは約60%、1回でも悪性細胞の検出を認めたものは約66%であった。

14) 腎盂癌、尿管癌ではたかい検出率を認めた。

15) 腎実質癌では悪性細胞の検出を認めなかった。

16) 睾丸腫瘍、陰茎腫瘍では、尿路にも関係なく悪性細胞の検出はなかった。

17) 前立腺癌では前立腺マッサージ後の尿にても悪性細胞の検出を認めなかった。

稿を終るにあたり終始ご教示くださった三矢英輔助教授をはじめ教室員の皆さまならびに国立名古屋病院泌尿器科部長浅井順先生、病理検査科田村潤先生、竹内正夫先生に深謝します。

文 献

- 1) Sanders, W. R. : Cancer of bladder. Edinburgh M. J., **111** : 273, 1864.
- 2) Dickinson, W. H. : Portions of a cancerous growth passed by the urethra. Tr. Path. Soc. London, **20** : 233, 1869.
- 3) Ferguson, F. : The diagnosis of tumors of the bladder by microscopical examination. Proc. N. Y. Path. Soc., **71** : 1892.
- 4) Papanicolaou, G. N. and Marshall, V. F. : Cytology as applied to the urinary tract. Science, **101** : 519, 1945.

- 5) Papanicolaou, G. N. : Cytology of urine sediment in neoplasm of the urinary tract. J. Urol., **57** : 375, 1947.
- 6) Chute, R. and Williams, D. W. : Experiences with stained smears of cells exfoliated in the urine in the diagnosis of cancer in the genito-urinary tract; Primary report. J. Urol., **59** : 604, 1948.
- 7) Schmidlapp, C. G. and Marshall, V. F. : Detection of cancer cell in urine, clinical approach of Papanicolaou method. J. Urol., **59** : 599, 1948.
- 8) Bassow, S. H. : Exfoliative cytology as aid in the diagnosis of early renal carcinoma. J. Urol., **102** : 170, 1969.
- 9) Hazard, J. B., McCormack, L. J. and Belovich, D. : Exfoliative cytology of the urine with special reference to neoplasm of urinary tract, Preliminary report. J. Urol., **78** : 182, 1957.
- 10) Feeney, M. J., Mullomix, R. B., Prentiss, R. J., Martin, P. L. and Slate, T. A. : Cytological studies of the urine, Preliminary report. J. Urol., **79** : 589, 1958.
- 11) Mezera, R., Melick, W. and Naryka, J. : Correlation of the Papanicolaou urinary smears with observation cystoscopy on some workers exposed to a chemical carcinogen. J. Urol., **84** : 317, 1960.
- 12) Park, C-H. et al. : Reliability of positive exfoliative cytologic study of the urine in urinary tract malignancy. J. Urol., **102** : 91, 1969.
- 13) Foot, N. C., Papanicolaou, G. N., Holmquist, N. D. and Seybolt, J. F. : Exfoliative cytology of urinary sediment : a review of 2829 cases. Cancer, **11** : 127, 1958.
- 14) Wiggishoff, C. C. and McDonald, J. H. : Urinary exfoliative cytology in tumors of the kidney and ureter. J. Urol., **102** : 170, 1969.
- 15) Theologidis, A. D. et al. : The reliability of urinary cytology. Brit. J. Urol., **43** : 598, 1971.
- 16) Burnge, R. G. and Kraushaar, O. F. : Cytology in early renal malignancy. J.

- Urol., 63 : 464, 1950.
- 17) Coplan, M.M., Woods, F.M., Melvin, P.D., Gunn, S.A. and Ayre, J.E. : A clinical, cytological, and serological approach to early detection of prostatic cancer, Preliminary report. *J. Urol.*, 73 : 393, 1955.
 - 18) Herbut, P.A. : Cytological diagnosis of carcinoma of the prostate. *Am. J. Clin. Path.*, 19 : 315, 1945.
 - 19) Petess, H. : Prostatic smear, its clinical usefulness. *J. Urol.*, 66 : 770, 1951.
 - 20) Byer, W.F. : Carcinoma of prostate, a cytologic study. *J. Urol.*, 63 : 334, 1950.
 - 21) Silberblatt, J.M. : Exfoliative cytology as a screening method in prostatic carcinoma. *J. Urol.*, 75 : 734, 1956.
 - 22) Clarke, B.G. : Cytology of the prostate gland in diagnosis of cancer. *J. A. M. A.*, 172 : 1750, 1960.
 - 23) Presti, J.C. and Weyrauch, H.M. : Papanicolaou examination of urine in diagnosis of urinary cancer. As a test in mass screening. *J. Urol.*, 73 : 430, 1955.
 - 24) Weyrauch and Presti : Papanicolaou examination of urine in diagnosis of urinary cancer; 2 false positives in diagnosis of renal neoplasms. *J. Urol.*, 75 : 551, 1956.
 - 25) Dudgeon, L.S. and Patrick, C.V. : A new method for the rapid microscopical diagnosis of tumors. *Brit. J. Surg.*, 15 : 250, 1927.
 - 26) Papanicolaou, G.N. : Atlas of exfoliative cytology. Harvard Univ. Press, Cambridge, Mass., 1954.
 - 27) 関 正次 : 組織検査法, 杏林書院, 東京, 1961.
 - 28) Willis, R.A. : Pathology of Tumors, Butterworth and Co, 1948.
 - 29) Büchner, F. : Allgemeine Pathologie, Urban and Schwarzenberg, 1951.
 - 30) Hamperl, H. : Über die Gutartigkeit und Bösartigkeit von Geschwulsten. *Verh. dtsch. Ges. fr. Path.*, 35 : 29, 1951.
 - 31) Albertini, A. : Histologische Geschwulst-diagnostik, 35 p. Georg Thieme Verlag, Stuttgart, 1955.
 - 32) 高橋正宜 : 細胞診のみかた. 外科診療, 7 : 131, 1965.
 - 33) Caspersson, J. and Santesson, L. : Studies on protein metabolism in the cell of epithelial tumors. *Acta radiol. Suppl.*, 46 : 105, 1942.
 - 34) MacCarty, W.C. : The value of the macronucleolus in the cancer problem. *Am. J. Cancer*, 26 : 529, 1936.
 - 35) Quensel, U. : Zytologische Untersuchungen von Ergüssen der Brust-Bauchhöhlen mit besonderer Berücksichtigung der karzinomatösen Exsudat. *Acta Med. Scandinav.*, 68 : 458, 1928.
 - 36) Guttman, P.H. and Halpern, S. : Nucleolar volume ratio in rat cancer. *Am. J. Cancer*. 25 : 802, 1935.
 - 37) Levine, M. : Studies in cytology of cancer. *Am. J. Cancer*, 15 : 144, 1931.
 - 38) 桑田義備 : 細胞学, P.159, 培風館, 1956.
 - 39) Farber, S.M., Rosenthal, M., Alston, E. F., Benioff, M.A. and McGrath, A.K. : Cytologic Diagnosis of Lung Cancer. Charles C. Thomas, 1950.
 - 40) Dean, A.L. et al. : A restudy of the first fourteen hundred tumors in the bladder tumor registry, Armed Forces Institute of Pathology. *J. Urol.*, 71 : 571, 1954.
 - 41) Arch, J.E. : Epithelial tumors of the bladder. *J. Urol.*, 44 : 135, 1940.
 - 42) Broders, A.C. : Squamous cell epithelioma of the lip. *J. A. M. A.*, 74 : 656, 1920.
 - 43) Bell, E.T. : A Text Book of Pathology, 6th ed., 1948.
 - 44) Harpst et al. : Exfoliative cytology of the urinary tract : Evaluation of the millipore technic. *Acta Cytol.*, 5 : 195, 1961.
 - 45) Umiker, W. : Accuracy of cytologic diagnosis of cancer of the urinary tract. *Acta Cytol.*, 8 : 186, 1964.
 - 46) Schnees et al. : The diagnostic value of urinary cytology in patients with bladder carcinoma. *J. Urol.*, 106 : 693, 1971.
 - 47) McDonald, J.R. : Exfoliative cytology in genito-urinary and pulmonary diseases. *Am. J. Clin. Path.*, 24 : 684, 1954.

(1972年5月31日受付)