泌尿紀要18巻10号
1972年10月

結石を合併した腎腫瘍の2例

京都大学医学部泌尿器科学教室
加藤篤二
伊東三喜雄
竹内秀雄

RENAL CELL CARCINOMA ASSOCIATED WITH RENAL CALCULI: REPORT OF TWO CASES

Tokuji KATŌ, Mikio ITŌ and Hideo TAKEUCHI

From the Department of Urology, Faculty of Medicine, Kyoto University

Case 1: A 55-year-old man was seen with gross hematuria leading to the urinary retention. X-ray examination revealed a stone impacted at the left UP junction and irregular shadow deficit of the renal pelvis. Aortography showed pooling compatible with tumor. Nephrectomy was done, and the specimen was that of typical renal cell carcinoma occupying the middle and lower thirds.

Case 2: A 56-year-old man was seen with gross hematuria and upper quadrant pain on the left side. X-ray showed a small stone in the left kidney and distortion of the pelveocalyceal system. Nephrectomy was done, and the specimen revealed a huge tumor occupying the upper pole and the stone in the lower calyx.

はじめに

腎腫瘍に結石を合併した2症例を記載する.

症例

症例1：55才の男，初診 1955，4.28.

主訴：血尿を伴った尿閉.

個人歴：20年前に淋疾を患う.

現症：1950年11月下旬，血尿を伴う尿閉のため本院泌尿器科を訪れ，膀胱腫瘍を発見され，電気焼灼とnitrogen mustard の投与で全治退院，そのご毎年冬にときおり血尿をきたしたが，本年4月3日に急に尿閉を訴え腹圧により小血塊を伴う血尿をきたしたので入院した．疝痛とか排尿困難はない.

所見：体格中等度，栄養良好，胸部に著変なく，腹部で右腎は2横指触知，左腎は3横指触れ，表面凹凸を呈し．弾力性硬．膀胱部，外陰部に変化なく，前立腺は腫大せず．尿はほぼ清澄で蛋白（+），赤血球（卅），白血球 4～5コ，上皮（+）．膀胱鏡検査で腫瘍はみられず，青排出は左遅延し6分(+)，6分40秒（卅），右は4分40秒（+），5分56秒（卅）．レ線単純撮影で左腎部に母指頭大結石が1コみられ，IVP で右腎機能正常，左腎盂下部の映像が不規則に欠損し結石が嵌頓している．血圧172/64，ワ氏反応（卅），血液像で赤血球230万，白血球10800，Hb 53%．経腰性大動脈撮影で左腎下部に pooling 像がある．よって同4月12日左腎の摘出をおこなった．腎は下方で癒着あり，摘出重量は410 g，大きさ 13.5×8.0×8.5 cm，割面は図のごとく中下極に腫瘍がみられ (Fig. 1)，結石は下部の腎盂内に存し大きさ約 1.5×0.7 cm であった (Fig. 2)．組織学的には定型的の Grawitz 腫瘍で周辺への浸潤像を呈している (Fig. 3)．術後17日目に退院した.

症例2：56才の男，初診 1972，1.28.

主訴：左季肋部痛を伴う肉眼的血尿.

個人歴：30才のとき マラリア，36才のとき虫垂切除.

現症：1971年8月仕事中突然左季肋部痛をきたし，その夜肉眼的血尿に気づいた．治療により疼痛，血尿は消失，そのご3カ月目，4カ月目に同様の疼痛を訴

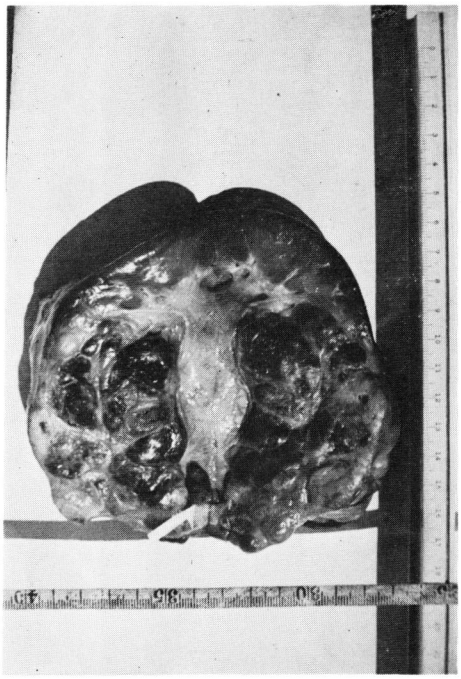

Fig. 1

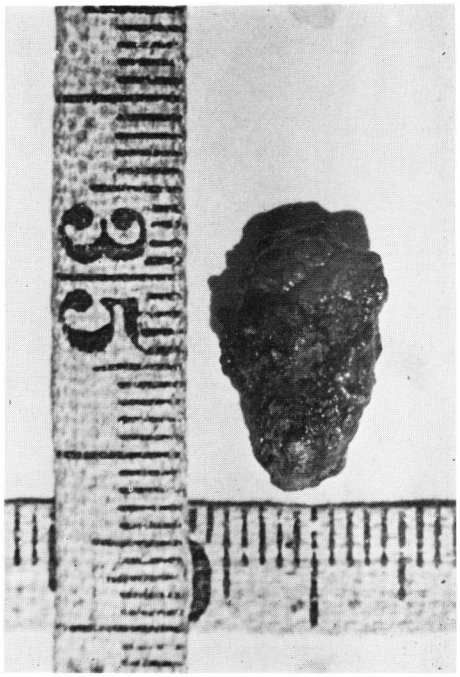

Fig. 2

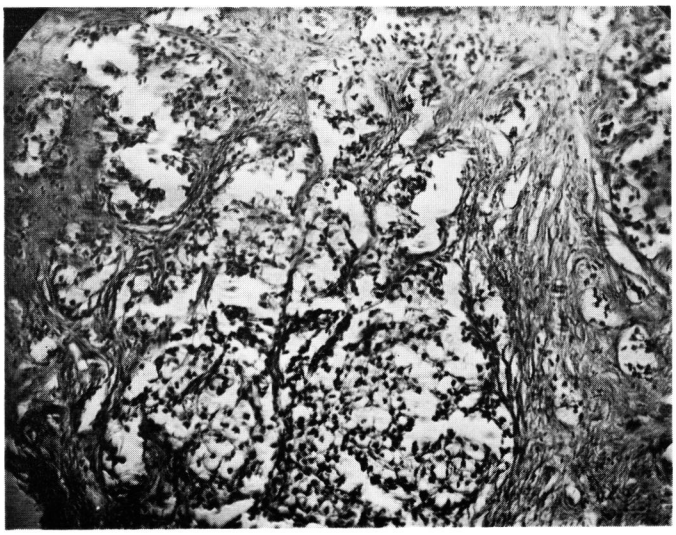

Fig. 3

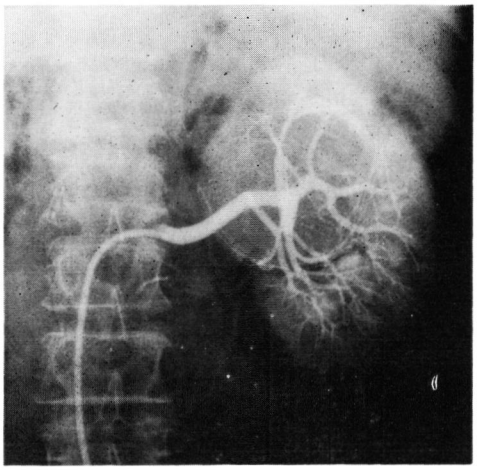

Fig. 4

Fig. 5

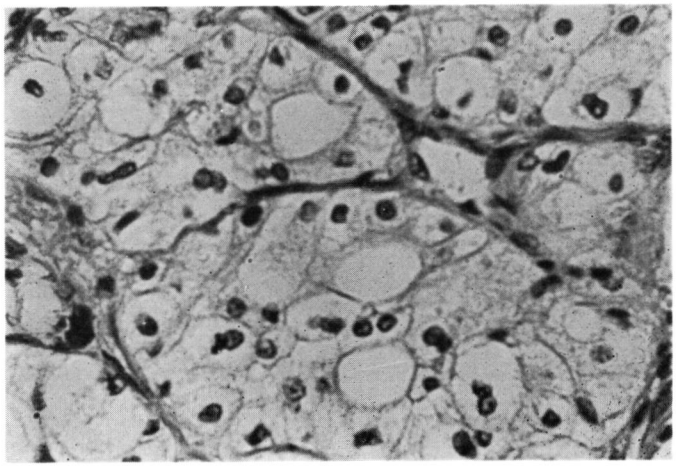

Fig. 6

え同時に悪感，発熱を伴うに至ったため某医院に入院，腎腫瘍を疑われ本年1月28日当科外来を受診した．

所見：体格中等度，栄養良好，胸部に異常なく，腹部で左腎は下極をわずかに触れるが，右腎は触れない．膀胱部，外陰部も著変なく，前立腺の腫大もない．尿はほぼ清澄，蛋白（－），糖（－），赤血球2～3コ，白血球（－），上皮（＋）．膀胱鏡検査で粘膜は正常，尿管口位置も対称性，青排出は未検．PSP は15分30%，30分47%，60分64%，120分67%．レ線像所見で左腎下極に小結石陰影あり，IVP で右腎は正常排泄あるも，左腎は上半が腫大し腫瘤による腎盂の圧排像が著明で下腎極は軽度の水腎像を呈した．PRPで左腎上極は拡大し手拳大の腫瘤を認めたが周辺との癒着はみられない．選択的左腎動脈撮影で腎動脈枝は腫瘤陰影に一致して ring 状を呈し，血管は周囲に圧排され，一見腎嚢腫所見であるが腫瘤中の小血管網の発育が著明で小血管が不規則に分岐し一部 pooling 像がみられた（Fig. 4）．血圧150/100，血液像は Hb 98%，赤血球520万，白血球8800．Ca 10.3 mg/dl．2月15日左腎の摘出をおこなった．腎の癒着も少なく，摘出重量は400 g で，大きさ 15×8.5×6.5 cm，腎割面で上極部は球状の実質腫瘍で上腎杯は高度に圧排され，下腎杯には小指頭大の結石1コがみられた（Fig. 5）．組織学的には明細胞型の Grawitz 型腫瘍であった（Fig. 6）．術後順調で3月2日退院した．

む　す　び

腎盂腫瘍で結石の合併はしばしばであるが，腎実質腫瘍になるとその頻度ははなはだまれで，本邦では古くは1943年佐谷・山本の調査によるとわずかに5例であったが，最近（1971）杉浦の集めた統計によると16例に達している．成因的に Jacoby は結石一次説をとるが，Legueu はこれに反し腫瘍一次説，Boeminghaus は偶発説を支持している．Murphy ら（1961）は本症では融解性の骨転移を起こしやすく，腎に石灰化形成の傾向があり，血清 Ca 値の上昇を認め，かつ尿路停滞などが起こりやすく，以上のことが結石発生の母地となるという．さてわが教室では1949年，後藤らが63才の男の腎腫瘍例で軟結石合併例を報告し，その成因は尿中ムコイドと腫瘍片が結石形成の主因であることを立証した．ついで加藤（1967年）の経験例は，47才の男で左側腹部の疝痛，血尿を訴え，レ線像で左尿管上部に米粒大結石を認め，初診来1年間に数回の結石発作ありそのつど小結石の排出あり，IVP で左腎盂に陰影欠損を認め，腫瘍の触知は著明でなかったが摘出した．摘出重量は450 g で腎下極に腫瘍の存在が判明した．ここに記載した2症例はいずれも結石陰影を認めたが術前すでに腫瘍の疑いが濃厚であった．結石のあるさいは結石の症状が目だち，結石排出があれば腫瘍がしばしば上記症例のごとく陰ぺいされて診断の遅れることが多いことは留意すべき点である．

主　要　文　献

1) 北村：臨床皮泌，**11**：501，1957．
2) 後藤・ほか：臨床皮泌，**7**：346，1953．
3) 佐谷・ほか：日泌尿会誌，**35**：22，1943．
4) 加藤：誤診百話，4巻 **4**：29，1967．杏文堂発行．
5) 加藤・ほか：泌尿紀要，**3**：293，1957．
6) Jacoby : Arch. Klin. Chir., **171** : 123, 1932.
7) Murphy and Fishbein, J. Urol., **85** : 483, 1961.

（1972年9月21日超特別掲載受付）